6c 6.50

R34894

Digitized by the Internet Archive
in 2015

https://archive.org/details/b21903955_0003

GESAMMELTE BEITRÄGE

ZUR

PATHOLOGIE UND PHYSIOLOGIE

VON

DR. L. TRAUBE

GEH. MEDIZINAL-RATH, AUSSERORDENTL. PROFESSOR DER MEDIZIN AN DER KÖNIGL. FRIEDRICH-WILHELMS-UNIVERSITÄT, ORDENTL. PROFESSOR AN DEM KÖNIGL. FRIEDRICH-WILHELMS-INSTITUT, DIRECTOR DER PROPAEDEUT. KLINIK UND DIRIGIR. ARZTE IM CHARITÉ-KRANKENHAUSE ZU BERLIN.

ZWEITER BAND.

ZWEITE ABTHEILUNG:

KLINISCHE UNTERSUCHUNGEN.

BERLIN, 1871.

VERLAG VON AUGUST HIRSCHWALD.

68 UNTER DEN LINDEN.

XXXV.

Diphtheritis laryngis mit consecutivem Oedema pulmonum.†)

Der Stridor durch den Stertor verdeckt. Tracheotomie. Günstige Wirkung des Plumbum aceticum und grosser Vesicantien auf das Lungen-Oedem. Entbindung. Nach derselben jäher Eintritt des Todes.

Am 17. November d. J. gab Prof. Traube unter Demonstrirung der betreffenden Präparate die Epikrise eines Falles, welcher seines diagnostischen und therapeutischen Interesses wegen einer eingehenden Mittheilung werth erscheint. Frau S. wurde am 14. November Morgens $10\frac{1}{2}$ Uhr aufgenommen und bot das Bild einer an Erstickung Sterbenden dar: Gesicht bleich, gedunsen, ins Bläuliche spielend, Lippen blau, höchster Grad von Dyspnoë, aber trotz der sichtlichen Anstrengung auch verschiedener accidenteller Inspirationsmuskeln kaum merkliche Erweiterung des Thorax, enormer, weithin hörbarer Stertor, kein Husten, kühle Extremitäten, Arterien eng, 120 regelmässige Pulse. Die sprachlose Patientin wirft sich in äusserster Unruhe und in verzweiflungsvoller Anstrengung von einer Seite auf die andere. — Es wurde sofort Plumbum aceticum gr. 1 stündlich, trockne Schröpfköpfe und ein Vesicans permagnum ad pectus — die gegen Lungenödem vom Prof. Traube geübte Medication — angewandt — doch ohne Erfolg; darauf um 12 Uhr ein Aderlass von 8 Unzen, wobei das dunkle und zähflüssige Blut nur theilweis im Strahle floss, gemacht. Danach trat eine geringe

†) Abgedruckt aus der „Berliner Klinischen Wochenschrift“ Jahrgang 1864, No. 1, d. d. 4. Januar. Referent Stabsarzt Dr. Fischer, jetzt Professor der Chirurgie in Breslau.

Erleichterung der Patientin ein, ihre Besinnlichkeit nahm zu und sie berichtete nun, über ihre Anamnese befragt, in abgebrochenen, heiseren, flüsternden Worten Folgendes. Sie sei seit vierzehn Tagen unwohl, seit drei Tagen in steigender Intensität kurzathmig; ihre Hauptklage seien Halsschmerzen gewesen, dieselben beständen noch weiter und sie bitte deshalb um die Operation am Halse zur Beseitigung ihrer grossen Noth. Die Inspection des Schlundes und die Palpation der Epiglottis ergeben Nichts Abnormes, um so positivere Anhaltspunkte gewährte die laryngoscopische Untersuchung, trotzdem dieselbe bei der grossen Unruhe der Patientin und bei ihrer ungünstigen Lage kaum auf ein günstiges Resultat hoffen liess. Der Zugang zu dem Innern des Larynx war grossentheils mit einer schleimigen Masse verlegt. Durch die Mitte dieser Masse führte ein trichterförmiger Canal, in dessen Grunde man die verengerte Glottis erblickte. In der Gegend des rechten Stimmbandes sah man eine weisse Masse, welche in die verengerte Glottis hineinragte. Die Epiglottis erschien auch dem Auge nicht verdickt. Eine genauere Inspection erlaubte die grosse Athemnoth der Patientin nicht. Doch genügte das Gesehene, um die Nothwendigkeit der Tracheotomie ausser Zweifel zu setzen. Dieselbe war bei der gleichzeitig vorhandenen Struma und der starken Ausdehnung und Füllung der Venen mit seltenen Schwierigkeiten verknüpft und es dauerte daher circa 25 Minuten, ehe man dahin gelangte, die Luftröhre selbst su eröffnen. Zu unserem Bedauern, aber nicht wider unser Erwarten trat nach Application der Kanüle (Mittags 1 Uhr) keine erhebliche Erleichterung ein, nur die in den Luftwegen angehäufte Flüssigkeit fand nun einen freieren Ausweg und floss fast stromweise ohne allen Husten aus der Oeffnung der Kanüle ab. Die ausströmende Flüssigkeit hatte eine ziemlich intensiv rothe Farbe, eine fast seröse Consistenz und enthielt eine grosse Menge feiner Luftbläschen. Der Stertor dauerte fort und war jetzt begreiflich noch lauter. Es wurde nun wieder plumb. acet. gr. 1 stündlich verabreicht und das grosse Vesicans erneuert. Etwa eine Stunde nach der Operation wurde das Gesicht der Patientin componirter, die Haut wurde wärmer, feuchter, das Sensorium freier, es trat Husten mit reichlicher Expectoration auf. Zur Zeit der Abendvisite hatte Patientin zwar noch Orthopnoë, doch war die Athemnoth bei weitem geringer als kurz nach der Operation. Auch hoben sich die Infraclavicular-Gegenden bei jeder Inspiration ziemlich beträchtlich. Durch einen häufig auftretenden Husten wurde statt der blutig serösen Flüssigkeit jetzt eine weissliche, ziemlich

zähe, schleimige Masse entleert. Der Stertor war nur noch zeitweise zu hören und in viel geringerer Intensität als früher. Nach Verlegung der Kanülen-Oeffnung mit dem Finger konnte man jetzt bei jeder Inspiration einen sehr deutlichen Stridor wahrnehmen, der in der Gegend des Larynx gebildet wurde und der Husten bekam bei heftigeren Paroxysmen den rauhen bellenden Beiklang des Croups. Die Cyanose war verschwunden, das Gesicht der Patientin, weniger gedunsen, zeigte einen nahezu natürlichen Ausdruck. Das Trinken selbst von warmer Milch erregte Husten und ein Theil des Verschluckten wurde dann aus der Kanüle wieder hervorgestossen. Patientin war theilnehmender, mit ihrem Befinden zufrieden. Puls 108, Radiales umfänglicher, gespannter. Um 6 Uhr Abends stellten sich deutlich Wehen ein (Patientin ist Mutter von drei Kindern und jetzt im 9. Monate schwanger). Prof. Traube setzt nun aus Besorgniss, die suspendirte Thätigkeit des Uterus durch den Weitergebrauch des Bleies, von dem Patientin 8 Gran genommen hatte, noch mehr zu hemmen und in der Ueberzeugung, dass das Lungenödem als beseitigt zu betrachten sei, das Plumbum aceticum aus und liess zeitweise Sinapismen appliciren. Um 8 Uhr erfolgt die Geburt eines todten Kindes leicht und ohne Kunsthülfe. Während der Geburt hat die Besserung der Patientin noch zugenommen, nach derselben verfiel sie aber schnell und starb um 11 Uhr — ob unter Wiederzunahme der Dyspnoë oder unter den Erscheinungen der Syncope liess sich aus den Angaben der Umgebung nicht ermitteln. Gegen die erstere Annahme schien der Habitus der Leiche zu sprechen, deren Gesicht man bei der Obduction weder gedunsen noch cyanotisch fand.

Bei der von Dr. Klebs verrichteten Section fand man den Pharynx vollkommen frei, dagegen von oben her gesehen eine starke Verengerung des Kehlkopf-Lumens. Die Schleimhaut des Kehlkopfes stellenweise stark infiltrirt, an anderen Stellen von einer Membran locker überkleidet, welche, wie die infiltrirte Schleimhaut, eine weisslichgraue Farbe zeigte. Die grösste Ausdehnung und Mächtigkeit hatte die fibrinöse Deposition längs der rechten Kehlkopfswand. Zu beiden Seiten des unteren spitzen Endes der Epiglottis sieht man zwei nach unten sich vereinigende längliche Erosionen. In den Luftwegen nur sehr wenig Flüssigkeit. Die Schleimhaut der Trachea stark getrübt, von zahlreichen feinen Extravasaten durchsetzt. Längs der rechten Seite desselben zieht sich vom Kehlkopf abwärts eine derbe, schwer abzulösende, gelblich weisse Faserstoffmembran bis zu dem rechten

Bronchus hin. Auch dieser, wie die von ihm abgehenden Bronchien zeigen einen gleichen Ueberzug. Unterhalb des Faserstoff-Beschlages ist die Schleimhaut ziemlich stark geröthet und etwas geschwellt. In den Bronchien erstrecken sich Röthung und Schwellung noch mehrere Linien weiter als der Faserstoffüberzug. Im unteren Lappen der rechten Lunge pneumonische Infiltration. Lungenödem ist nur in Spuren nachweisbar. Der in der Blase enthaltene Harn ist eiweisshaltig. —

Epicritische Bemerkungen.

Trotz mancher Unvollständigkeit bietet diese Beobachtung mehrere bemerkenswerthe Punkte dar und lenkte Prof. Traube die Aufmerksamkeit seiner Zuhörer auf folgende:

a) Während der Stridor für Laryngostenose ein so hochwichtiges und characteristisches Symptom ist, giebt es auch Fälle von hochgradiger Laryngostenose, in welchen derselbe fehlen kann. In unserem Falle wurde derselbe durch den vorhandenen Stertor verdeckt. Die Ursache dieses letzteren, schon von vornherein mit ziemlicher Zuversicht vorausgesetzt, wurde unzweifelhaft, als nach Einlegung der Kanüle sich eine blutig-seröse Flüssigkeit stromweise aus der Trachea ergoss. Wir hatten einen exquisiten Fall von Oedema pulmonum vor uns, also eine Affection, welche erfahrungsmässig häufig vom Stertor begleitet ist und die sich hier zur Laryngostenose offenbar erst hinzugesellt hatte. Der durch die Flüssigkeit in den Luftwegen gebildete Stertor war so laut, dass er den gleichzeitig vorhandenen Stridor nicht zur Wahrnehmung kommen liess. Interessant ist ferner, wie der Stridor nach der Operation und nach Beseitigung des Stertor durch Verschluss der Kanüle wieder hervorgerufen werden konnte.

b) Ein zweiter lehrreicher Punkt ist das Verschwinden des Lungen-Oedems unter dem Einflusse des essigsauren Bleies und der Vesicantien. Freilich könnte man einwenden, dass neben diesen Mitteln noch zwei andere, nicht minder wirksame zur Anwendung gekommen sind, welche mindestens einen Antheil an dieser Wirkung beanspruchen dürften: nämlich die Venäsection und die Eröffnung der Luftwege. Aber durch andere, äusserst schwere Fälle (auf welche wir hier später ausführlicher zurückkommen werden) ist in der That der Beweis zu liefern, dass das essigsaure Bleioxyd in grossen Dosen gereicht und durch ein grosses Vesicans unterstützt einen so mächtigen

Einfluss auf das akute Lungenödem hat. Der vorliegende Fall ist desshalb von besonderer Bedeutung, weil das Verschwinden des Oedems hier zum ersten Male anatomisch constatirt werden konnte. Post mortem liess sich, wie wir gesehen haben, nur grade so viel seröse Flüssigkeit im Lungenparenchym nachweisen, als man auch in solchen Fällen findet, wo es sich während des Lebens um gar keine Lungenaffection gehandelt hatte.

c) Prof. Traube glaubt zwei Hauptformen der Halsdiphtheritis unterscheiden zu müssen:

1) Die eine, von geringem Fieber und überhaupt geringem Allgemeinleiden begleitet, wird nur dadurch gefährlich, dass sie, auf den Larynx übergehend, den Tod durch Erstickung herbeiführen kann. Wo diese Tendenz nach dem Larynx nicht vorhanden ist (die übrigens öfter durch unzweckmässiges Verhalten begünstigt zu werden scheint), da hat man es mit einer gutartigen Krankheit zu thun, die bei den verschiedenartigsten, auch rein localen Behandlungen einen günstigen Ausgang nehmen kann. Geht sie auf den Larynx über, dann ist die Tracheotomie, wenn auch nur leidlich gut ausgeführt, meist von günstigem Erfolge gekrönt.

2) Anders verhält es sich mit der zweiten Form, welche man als typhoïde bezeichnen kann, und die von Anfang an mit heftigem Fieber, tiefem Ergriffensein des Nervensystems, Milzanschwellung, ja selbst mit Roseola-Eruption einhergeht. Hier kann der Tod sowohl durch Suffocation, als durch Syncope erfolgen. Droht die erstere Todesweise wegen Mitbetheiligung des Larynx, dann erweist sich die Tracheotomie gewöhnlich als nutzlos.

Einen solchen Fall hat Prof. Traube erst kürzlich (im vorigen Semester) bei einer kräftigen, 25jährigen Primipara zu beobachten Gelegenheit gehabt. Dieselbe hatte schon acht Tage vor der Entbindung sich unwohl gefühlt und drei Tage vor derselben das Bett gehütet. Sie bot bei ihrer Aufnahme kein Symptom, welches auf ein Leiden des Pharynx und Larynx schliessen liess, dagegen die Zeichen eines schweren, typhösen Fiebers: starke Benommenheit, zeitweise Delirien, trockne, rissige, fuliginös belegte Zunge, Leib meteoristisch aufgetrieben, Milzdämpfung beträchtlich vergrössert, reichliches Roseola-Exanthem, in beiden Lungen catarrhalische Erscheinungen. Morgen-Temperatur 40,4, Abend-Tempe-

ratur 41,2, Pulsfrequenz meist = 108, Respirationsfrequenz = 24. Ein Zeichen, das nicht hinlänglich gewürdigt wurde, war der excessive Foetor des exspiratorischen Luftstroms. Pat. erhielt schwefelsaures Chinin. Anderen Tages starb sie plötzlich beim Umbetten. Bei der Section fand sich keine wesentliche Veränderung weder an den Peyer'schen Plaques, noch an den solitären Follikeln, noch auch im Dickdarm, dagegen ein bedeutender frischer Milztumor. Die hintere Fläche des weichen Gaumens, besonders links, stark verdickt, rauh, zottig, grünlich gefärbt, in den Tonsillen kleine Heerde mit grauem, eitrigem Inhalte. Die Schleimhaut des Larynx ist fast continuirlich mit einem dünnen, weisslich-grauen, membranösen Belag versehen, am reichlichsten die wahren Stimmbänder, doch lösen sich diese Massen leicht, und darunter ist die Schleimhaut stark geröthet. Ebenso zeigte sich die ganze Trachea geröthet. — Gegen den möglichen Einwand, dass hier ein Fall von exanthematischem Typhus vorlag, in dessen Verlauf sich ausnahmsweise eine diphtheritische Entzündung der Luftwege entwickelt habe, spricht vor Allem die Thatsache, dass Prof. Traube während eines 15jährigen Zeitraums in der Charité keinen durch die Autopsie constatirten Fall von exanthematischem Typhus gesehen hat. Hieraus ergiebt sich mit Sicherheit, dass Berlin noch nicht in die Reihe der Städte gehört, in denen der exanthematische Typhus neben dem Ileotyphus sich eingebürgert hat.†)

d) Es ist eine längst bekannte Thatsache, dass die Asphyxie, über einen gewissen Punkt hinaus verlängert, den Tod zur Folge hat, auch nachdem es gelungen ist, die Respiration wiederherzustellen und zu reguliren. Man schliesst daraus, dass in Folge des zu lange gehemmten Gaswechsels die vitalen Apparate schliesslich solche Störungen erlitten haben, dass sie zu dauernder Thätigkeit unfähig geworden sind. Diese Hypothese erhält ihre Bestätigung durch folgendes, von Prof. Traube angestellte Experiment. Wird bei einem durch Woraragift bewegungs- und respirationslos gemachten Thiere die künstliche Respiration zuerst regelmässig unterhalten, dann kann dieselbe 5—7 Minuten lang unterbrochen werden, ohne dass der Herztod eintritt. Man sieht Anfangs mehrere Minuten lang den Druck steigen unter beträchtlicher Verminderung der Pulsfrequenz, und dann continuirlich sinken. Nimmt man während

†) Man bemerke, dass diese Zeilen im Jahre 1864 niedergeschrieben wurden!

dieser zweiten Periode, in der das Herz immer kraftloser wird, bei einem gewissen Punkte die künstliche Respiration wieder auf, dann gelingt es, das Herz wieder aufleben zu machen, und so den Versuch viele Male und immer mit demselben Erfolge zu wiederholen. Hat man aber jenen Punkt verpasst, dann bleibt es, trotz regelmässig fortgesetzter künstlicher Respiration, durchaus unmöglich den Herztod abzuwenden.

XXXVI.

Zur Lehre von der alcalischen Harngährung. †)

Am 16. November d. J. ging der Abtheilung ein 73jähriger, indessen noch ziemlich kräftiger Mann zu, welche über eine Geschwulst im Leibe klagte. Er gab an, dass er selten krank gewesen sei. Vor zwei Jahren bemerkte er, dass sein Leib stärker wurde, auch verlor sich der Appetit. Letzterer fand sich ohne eingreifendere Medication nach einiger Zeit wieder, die Anschwellung seines Leibes nahm indessen zu, ohne dass er von derselben Schmerzen oder Beschwerden gehabt hätte. Zu gleicher Zeit wurde das Uriniren schwerer, Patient entleerte, bei häufigem Drang zum Harnlassen, jedes Mal nur sehr kleine Mengen. Seit dem 3. November dieses Jahres verlor sich der Appetit von Neuem, es trat Uebelkeit und öfters spärliches Erbrechen ein, der Stuhlgang wurde retardirt und die Geschwulst schmerzhaft. Bei seiner Aufnahme hatte Patient einen Tumor im Abdomen von spindelförmiger Gestalt, glatter Oberfläche und geringer Empfindlichkeit. Derselbe begann über der Symphysis ossium pubis und erstreckte sich grösstentheils links von der *linea alba* liegend und das Niveau des übrigen Abdomen beträchtlich überragend, bis zum Epigastrium. Man konnte denselben mit einiger Mühe ein wenig nach beiden Seiten verschieben. Die Resistenz, welche die Geschwulst zeigte, glich der eines dünnwandigen, elastischen, mit Flüssigkeit gefüllten Sackes. Bei der Untersuchung *per rectum* zeigte sich der Hume'sche

†) Abgedruckt aus der „Berl. klin. Wochenschrift", Jahrgang 1864, No. 2, d. d. 4. Januar. Referent Stabsarzt Dr. Fischer.

Lappen der Prostata beträchtlich geschwollen und von hier aus kam man sofort auf den Tumor, über dessen Natur nun kein Zweifel mehr obwalten konnte. Nachdem Patient einige Tage mit warmen Umschlägen und alsdann warmen Bädern (28° R.) und Natr. bicarbon. (Gr. v. 2stündlich) behandelt worden war, wurde am 20. November der auf der Station in beständigem Gebraueh befindliche, dem Anschein nach vollkommen reine silberne Katheter angewendet und mittelst desselben 2500 Cubikcentimeter eines ganz klaren, hellgelben, sauer reagirenden Harns von 1004 spec. Gewicht, abgelassen, worauf die Geschwulst am Abdomen völlig verschwand. Am andern Tage hatte sich die Blase wieder gefüllt, bei der Entleerung des Urins fiel uns und dem Patienten die trübe Beschaffenheit desselben auf, während die Quantität, die Reaction, das specifische Gewicht wie gestern geblieben war. Patient versicherte aus freiem Antriebe, dass er noch nie solchen Harn gelassen habe. Am 23. November bekam Patient nach dem Katheterisiren einen heftigen Schüttelfrost, mit einer Temperatur von 41,8 C. und 148 Pulsen; doch waren die Fieber-Erscheinungen am andern Morgen vollkommen beseitigt, wiederholten sich jedoch Abends wieder. Der am 24. November mit dem Katheter entleerte Urin (1900 C.C.) war hellgelb, molkig trübe, von schwach saurer Reaction, spec. Gewicht = 1006. Am 25. November zeigte der Harn einen etwas üblen Geruch und neutrale Reaction, der Frostanfall wiederholte sich zwar am Abend, doch bei Weitem weniger intensiv als früher. Am 26. November wurde Patient in der Klinik vorgestellt, die 24stündige Menge des Urins betrug 2800 C.C., spec. Gewicht 1004, Reaction schwach alcalisch, Farbe und Geruch wie früher. Das Reagens-Papier war unmittelbr in den Harnstrahl getaucht worden. Beim Versuche zu filtriren lief der Harn wie eine trübe Molke durch das Filter und hinterliess keinen Rückstand. Die kaum $\frac{1}{4}$ Stunde nach der Entleerung vorgenommene mikroskopische Untersuchung ergab, dass die Trübung ganz allein durch Vibrionen bedingt war. Dieselben waren theils rund, theils stäbchenförmig und in lebendiger Bewegung begriffen. Keine Spur von Eiterkörperchen und von Eiweiss im Urine. Am 28. November war der Urin wesentlich trüber; er liess beim Stehen ein weisses Sediment fallen, welches aus den oben beschriebenen Vibrionen und zahlreichen aufgequollenen Eiterkörperchen bestand. Die Reaction des Harns schwach alcalisch. Ein in Salzsäure getauchter Glasstab über den frisch gelassenen Harn gehalten, entwickelte über der ganzen Fläche des mit Urin gefüllten Glases Salmiak-Dämpfe. Urinquantum 1900 C.C., spec.

Gewicht 1006. Patient entleert jetzt zeitweise auch spontan etwas Urin, doch mit schmerzhaftem Drange. —

In dem klinischen Vortrage stellte Professor Traube diesem Falle einen andern zur Seite, welchen er im vergangenen Semester beobachtet hatte. Es kam nämlich eine Frau mit einem umfänglichen Ovarialtumor auf die Frauen-Abtheilung, welcher eine deutliche und umfangreiche Fluctuation darbot. Auf die eindringlichen Bitten der Frau ward die *Punctio ovarii* gemacht. Anfanglich floss das Secret in starkem Strahle aus, später aber verstopfte sich plötzlich die Kanüle. Um dieselbe wieder wegbar zu machen, wurde ein dem Anscheine nach ebenfalls reiner, aber bereits einige Male gebrauchter elastischer Katheter durch die Kanüle eingeführt und durch denselben noch eine beträchtliche Quantität Flüssigkeit entleert. Einige Stunden nach der Operation bekommt Patientin Schmerzen im Leibe, derselbe fängt an aufzutreiben, Erbrechen und grosser Collapsus treten auf. Am andern Morgen hatte die Patientin den höchsten Grad von Dyspnoe und Cyanose, das Gesicht bleich, die Extremitäten kühl, das Abdomen enorm aufgetrieben, sehr stark gespannt; überall, auch über dem Tumor, statt der früheren intensiven Dämpfung ein abnorm lauter, tiefer, nicht klingender Pereussionsschall. Gegen Mittag starb Patientin und bei der Obduction zeigte sich der von schlaffen Wandungen gebildete Ovarialsack mit einer aus Luft und einer grünlich-schwarz-braunen, stinkenden, dünnbreiigen Masse gefüllt.

In beiden Fällen liegt unstreitig ein Gährungs-Process vor, dessen Ergebniss bei dem ersten Kranken ein Zerfall des Harnstoffs in kohlensaures Ammoniak ist. In früherer Zeit betrachtete man bekanntlich den Blasenschleim als die Ursache der alcalischen Harngährung. Man stellte sich vor, dass in Folge der Ausdehnung, welche die Blase bei Harnretentionen erleidet, ihre Schleimhaut zu vermehrter Absonderung angeregt würde, und der Schleim wäre, so dachte man weiter, das Ferment, welches vermöge der in ihm selbst vorgehenden chemischen Bewegung den Zerfall des Harnstoffs bewirkte. Nach den jüngst veröffentlichten Untersuchungen Pasteur's muss diese Ansicht als unhaltbar aufgegeben werden. Wir wissen durch diesen Forscher jetzt auf das Bestimmteste, dass die alcalische Harngährung, wie die alcoholische und Essiggährung durch lebende Wesen eingeleitet wird, und die Existenz solcher in der gährenden Flüssigkeit zur nothwendigen Bedingung hat. Unser Fall giebt einen schönen Beleg für die Richtigkeit der Pasteur'schen Theorie. Er zeigt, dass auch die in der Blase des lebenden

Menschen vor sich gehende alcalische Harngährung, selbst bei langdauernder Retention nicht durch in grösserer Menge abgesonderten Blasenschleim (oder durch Eiter!) hervorgerufen wird, sondern erst dann eintritt, wenn Vibrionen-Keime von aussen her in die Harnblase gelangen. Während der Patient bei einem durch zwei Jahr bestehenden Blasenleiden, bei welchem nie ein Katheter gebraucht worden war, einen sauren, hellen Urin trotz der langen Stauung desselben und der enorm dilatirten Blase entleerte, stellte sich sofort eine Trübung ein, nachdem man zum Katheter gegriffen hatte. Der Urin begann nun molkig zu werden, blieb auch nach dem Filtriren trübe und bei der mikroskopischen Untersuchung zeigte sich die merkwürdige, bisher noch nicht beobachtete Thatsache, dass die Trübung allein durch eine enorme Anhäufung von Vibrionen bedingt war. Anfänglich schien die chemische Beschaffenheit des Harns sich nicht zu verändern, aber schon wenige Tage nachher vergährte er, und war nach sechs Tagen bereits alcalisch. Und am neunten Tage nach Application des Katheters erschien ein eitriges Sediment in dem alcalisch gewordenen Harn als ein Zeugniss dafür, dass das kohlensaure Ammoniak durch seine reizende Einwirkung auf die Harnblasenschleimhaut einen entzündlichen Process in derselben angeregt hatte.

Wie aber erklären wir uns den Vorgang in den Fällen, (wenn solche überhaupt existiren!), wo der Harn ohne vorhergegangene Katheterisation die alcalische Gährung schon in der Blase erleidet? Darüber können natürlich erst fernere genaue Beobachtungen Aufschluss geben. Man könnte indessen daran denken, dass eine Portion eitrigen oder schleimigen Harns nach jeder Harnentleerung in der Harnröhre zurückbleibt, die Vibrionenkeime sich in der Mündung der Harnröhre festsetzen und nun die Vibrionen durch ihre Fähigkeit der Lokomotion sich längs der Harnröhre bis in die Blase verbreiten.

In dem zweiten Fall wurden höchst wahrscheinlich ebenfalls durch den elastischen Katheter Vibrionen in den Ovarialsack eingeführt und durch dieselben dann der jähe Zersetzungs-Process in demselben hervorgerufen. Denn dass die Luft durch Aspiration in den Ovarialsack gelangt sein könne, erscheint durch die Thatsache widerlegt, dass der Tumor von äusserst schlaffen Wandungen gebildet war.

Erinnern wir uns, nach dieser Auseinandersetzung, der nicht selten lebensgefährlichen Folgen der alcalischen Harngährung. — Professor Traube hat bereits in zwei Fällen Necrose der ge-

sammten Blasenschleimhaut beobachtet, die dann als eine von Phosphaten incrustirte Membran innerhalb der mit trübem, stinkendem Harn gefüllten Blase flottirte; das Leiden war beide Male im Verlaufe des Ileotyphus nach häufig wiederholtem Katheterisiren entstanden — so werden wir es fortan für unsere Pflicht halten, einen bereits gebrauchten metallenen Katheter, trotz seiner glänzenden Oberfläche, vor der Application immer erst in siedendes Wasser zu tauchen, oder noch besser, während einiger Zeit von siedendem Wasser durchströmen zu lassen, und einen elastischen Katheter nie zum zweiten Mal in die Blase einzuführen. —

Welches Mittel, bei einmal eingetretener alcalischer Gährung, am vortheilhaftesten zur Zerstörung der Vibrionen in der Blase in Anwendung zu bringen sei, muss natürlich ebenfalls erst die Zukunft lehren. Professor Traube will in dem vorliegenden Falle mit einer verdünnten Sublimatlösung den Anfang machen. Jeder solchen Einspritzung sollen wiederholte Auswaschungen der Blase mit (ausgekochtem) Wasser vorhergehen. †)

†) Ich habe später solche Fälle mit Einspritzungen einer Lösung des Plumb. acet. (gr. β—ii auf ℥iv Aqu. destillat.) behandelt, während gleichzeitig innerlich Acid. tannic. (in Pillenform, gr. i—ii p. d. zweistündlich) gereicht wurde. Vor jeder Einspritzung wurde die Blase natürlich erst vollkommen entleert, und die Einspritzung selbst 2—3 Mal täglich wiederholt. Der Erfolg war selbst in augenscheinlich schweren Fällen ein zufriedenstellender. Auf das Plumb. acet. bin ich durch die Beobachtung seiner günstigen Wirkung beim Lungenbrand; auf die gleichzeitige Anwendung des Acid. tannic. durch die Erwägung gekommen, dass, bei der Tendenz des Vorganges sich auf die Ureteren und die Nierenbecken zu verbreiten, es eines Mittels bedürfe, welches auch auf diese Theile und zwar in ähnlicher Weise wie das essigsaure Blei einzuwirken vermag d. h. zu gleicher Zeit antiseptisch und antiphlogistisch.

XXXVII.

Zur Lehre von der Trichiniasis.†)

G. P., Schlächter, 26 Jahre alt, wurde am 7. Mai d. J. in die Charité aufgenommen. Er ist seit 10 Jahren Schlächter. Seine Nahrung bestand in dieser ganzen Zeit vorwiegend aus Fleisch, nach Art seines Handwerks öfters aus rohem; in den letzten Jahren besonders will Patient fast täglich rohes geschabtes Schweinefleisch zum Frühstück genossen haben. Vor ungefähr 3 Jahren wurde Patient zuerst gewahr, dass seine Kräfte allmählich etwas abnahmen; er fühlte sich häufig matt, spürte besonders des Morgens beim Aufstehen eine grosse Steifigkeit am ganzen Körper, die jedoch bald verschwand, wenn er sich einige Bewegung gemacht hatte. Beim Laufen ermüdete Patient sehr leicht, überhaupt bestand grosse Neigung zum Schlaf. Die Digestion war jedoch in keiner Weise gestört. Gegen die zweite Hälfte des Jahres 1861 soll sich eine schmerzhafte Anschwellung beider Hände eingestellt haben, so dass Patient seine Arbeit aufgeben musste. Diese Affection wurde jedoch schon nach 14 Tagen durch Incisionen und Localbäder geheilt. Dagegen war die Steifigkeit und Mattigkeit immer stärker geworden. auch traten jetzt Schmerzen bei Bewegung auf, so dass Patient sich endlich bewogen fühlte, in ein Krankenhaus zu gehen. Sein Leiden wurde dort für einen Muskelrheumatismus erklärt, er gebrauchte längere Zeit Jodkalium ohne wesentlichen Erfolg. Nach seiner Entlassung war er wenig gebessert, die Arbeit wurde ihm sehr schwer. Erst allmählig trat Besserung ein, indem die Muskelschmerzen nachliessen. Die Steifigkeit und Mattigkeit besonders im Nacken

†) Abgedruckt aus der „Berl. Klin. Wochenschrift", Jahrgang 1864, No. 4, d. d. 18. Januar. Referent Stabsarzt Dr. Fischer.

und im Rücken blieben aber während des Winters 1861—1862 dieselben. Patient versuchte Dampfbäder, Electricität, Veränderung des Klimas ohne wesentlichen Erfolg. Im Mai 1862 verschlimmerte sich sein Zustand bedeutend und er liess sich wieder in die Klinik zu Halle aufnehmen, bekam auch nach dem Gebrauch warmer Bäder und einer Schwitzkur einige Erleichterung, dieselbe war aber nur von geringer Dauer. Am 18. Mai ging Patient endlich nach Wiesbaden. Schon nach den ersten Bädern daselbst traten aber so enorme Schmerzen an allen Muskeln des Körpers auf, dass der sonst standhafte Patient durch lautes Schreien seinen Schmerzen Luft machen musste. Sitzen und Liegen war fast unmöglich, da jeder Druck äusserst empfindlich wurde. 48 Stunden wurden in diesem Zustande verbracht, ohne dass durch dargereichte Narcotica eine Milderung der Schmerzen auftrat. Trotzdem wurden nach ärztlicher Weisung die Bäder fortgesetzt und dieselben führten auch nach einer Woche zu einer wesentlichen Besserung, doch blieb immer noch grosse Schwäche und Mattigkeit zurück. Allmählich hob sich indessen auch der Kräftezustand, so dass Patient im letzten Winter sogar seine Arbeit zu verrichten vermochte.

Erst im Mai dieses Jahres erkrankte Patient von Neuem an ähnlichen, jedoch viel intensiver auftretenden Symptomen. Am 2. Mai schon fühlte er sich matter und steifer, am 3. war er beim Aufstehen am ganzen Leibe wie zerschlagen, Abends trat Stirnkopfschmerz, Schwindelgefühl, Sausen vor den Ohren ein. Am 4. waren die Augenlider geschwollen, schmerzhaft, beim Blicken nach den Seiten traten heftige Schmerzen in der Tiefe der Augenhöhlen ein. Alle Glieder thaten ihm weh. Die Arme waren steif; wollte er arbeiten, so ging es Anfangs kaum, erst nach einiger Anstrengung wurden die Arme beweglicher und brauchbarer. Am 5. Mai fieberte Patient, die Anschwellung des Gesichts und die Schmerzen am ganzen Körper nahmen zu. Er stellte deshalb am 7. Mai die Arbeit ein und ging in die Charité.

Bei seiner Aufnahme war das Fieber ziemlich hoch, das Gesicht, vorzugsweise die Augenlider, stark geschwollen, die Conjunctivae injicirt, die Augen thränend und empfindlich gegen Licht. Patient gab an, dass er am ganzen Körper zerschlagen sei, kein Glied ordentlich rühren könne und klagte über starke Kopf- und Kreuzschmerzen. Auffallend war schon damals die starke Schmerzhaftigkeit sämmtlicher Muskeln des Körpers gegen Druck. Der Urin war hochgestellt, enthielt kein Eiweiss. Das ganze Bild verleitete zur Annahme des Eruptionsstadii der Variolois und Patient

wurde daher auf die Pockenstation verlegt. Da hier jedoch kein Exanthem entstand, wurde er am 16. Mai zurückverlegt und ging nun der Traube'schen Station zu.

Sein Zustand hatte sich wenig geändert, die subjectiven Klagen waren dieselben geblieben. Patient ist kräftig constituirt, hat eine sehr gut entwickelte Muskulatur, einen reichlichen *panniculus*, einen breiten, gut gewölbten Thorax und frisch gefärbte Schleimhäute. Starker *turgor faciei*, beide Augenlidspalten sind durch ödematöse Schwellung bis auf eine Breite von etwa 1″ reducirt. Die Muskeln des ganzen Körpers fühlen sich äusserst hart und straff an, sie sind gegen Druck sehr empfindlich. Die unteren und oberen Extremitäten sind in fast sämmtlichen Gelenken leicht flectirt, bei der Streckung des Knie- und Ellenbogen-Gelenks, selbst der ebenfalls etwas gekrümmten Finger empfindet Patient lebhaften Schmerz. Der Digestions-Apparat bietet nichts Abnormes, eben so wenig der Circulations- und Respirations-Apparat. Die Haut überall feucht. Urin braunroth, klar. Pulsfrequenz = 72, Temperatur = 39,4° C., die Radiales mittelweit, von ziemlich starker Spannung.

In den folgenden beiden Tagen nahmen fast alle Erscheinungen zu. Die Temperatur stieg bis zu 40,4° C. Die Nächte wurden wegen der heftigen Muskelschmerzen schlaflos. Die Zunge fing an beim Essen zu schmerzen, auch das Kauen ging wegen Schmerzhaftigkeit der *masseteres* schlecht von Statten. Die Oedeme begannen etwas nachzulassen, die Spannung und Härte der Muskeln nahm stetig zu. Auffallend war die anhaltend gesteigerte Schweisssecretion, in Folge deren die Haut sich mit reichlicher *miliaria rubra* bedeckte. Der Urin blieb braunroth, p. spec. schwankte zwischen 1020—1030. Wiederholte Versuche mit der Harpune misslückten. Es wurde daher am 21. Mai durch eine kleine Incision am innern Rande des Gastrocnemius ein Stückchen dieses Muskels herausgenommen. Dasselbe erschien, mit blossem Auge beobachtet, vollkommen normal, aber bei der mikroskopischen Untersuchung war dasselbe durchsät mit lebenden Trichinen, die theils frei im Muskelfleische, theils in spindelförmigen, vollständig durchsichtigen Gebilden eingeschlossen waren. Eine eigentliche festere Kapsel war jedoch noch nicht vorhanden. Die kleine Incisionswunde wurde durch Suturen vereinigt und heilte *prima intentione* in wenigen Tagen. Patient erhielt nun Purgantien. Sein Zustand besserte sich dabei ziemlich schnell. Die Oedeme schwanden, die Schmerzhaftigkeit und Spannung der Muskeln liess wesentlich nach, das Fieber nahm schnell ab. Am 21. Mai konnte sich Patient bereits

im Bette aufrichten. Ende Mai war die Empfindlichkeit der Muskeln völlig verschwunden. Von da ab brauchte er warme Bäder. Leider verweigerte er hartnäckig eine zweite Incision. Als Patient am 10. Juni als gebessert die Charité verliess, war noch immer eine grosse Unbehülflichkeit und Steifheit beim Gehen und eine leicht eintretende Ermüdung nach geringer Anstrengung bemerkbar.

Bei der Vorstellung des Patienten am 20. Mai lenkte Prof. Traube die Aufmerksamkeit seiner Zuhörer 1) auf ein bisher bei der Trichiniasis noch nicht beobachtetes Symptom, welches der in Rede stehende Patient in der exquisitesten Weise darbot, nämlich die eigenthümliche Muskelstarre. Die Muskeln des Patienten fühlten sich äusserst straff und hart an, es bestanden fast an allen Gelenken leichte Contracturen; Patient gab selbst an, dass er im Anfange der Krankheit, als er noch zu arbeiten im Stande war, beim Beginn der Arbeit mit der Steifigkeit der Glieder zu kämpfen hatte und durch diese in hohem Grade behindert wurde, dass diese Steifigkeit aber im Verlaufe der Arbeit sich jedes Mal beträchtlich verminderte. Professor Traube erinnerte zur Erklärung dieser Thatsache an die interessante Beobachtung von Stannius und Brown-Sequard, dass man die Muskeln eines Gliedes am lebenden Thiere in Starre versetzen kann, wenn man durch Verschluss der zugehörigen Arterien den Zufluss arteriellen Blutes abschneidet, dass man aber einige Zeit nach dem Eintritte der Starre dieselbe durch Lösung der Ligatur und somit wiederhergestellte Circulation wieder lösen kann. Durch die massenhafte Einwanderung der Trichinen in die Muskeln tritt offenbar eine bedeutende Schwellung der Muskelfibrillen und durch diese eine Kompression der zwischen den Muskelprimitivbündeln verlaufenden feinen Gefässe ein. Die Folgen einer solchen Kompression können sich nur quantitativ von denen unterscheiden, welche man bei völlig aufgehobenem Zufluss von Arterienblut beobachtet. Eine Muskelstarre wird also auch hier eintreten müssen, aber sie wird geringeren Grades sein und leichter gehoben werden können als die auf experimentellem Wege producirte. Durch Muskelarbeit wird andrerseits, wie neuere Versuche (von Ludwig) zeigen, der CO^2-Gehalt des Blutes beträchtlich vermehrt. Und mit der Zunahme des CO^2-Gehalts des Blutes wächst, wie aus Professor Traube's Untersuchungen hervorgeht, die Leistung des Herzens. Die grössere Geschmeidigkeit der Muskeln, welche sich bei unserem Patienten im Verlaufe der Arbeit einstellte, hatte also darin ihren Grund, dass mit der Erhöhung des Druckes im Aortensystem der Querschnitt und die Geschwindigkeit

der intramuscularen Blutströme zunahmen und dem normalen Mittel sich näherten. Als Patient aber wegen steigender Schwellung der Muskelprimitivbündel immer unbehülflicher geworden war und endlich jede Bewegung wegen der damit verbundenen Schmerzen ängstlich meidend ruhig im Bette lag, da musste begreiflich die Muskelstarre ihr Maximum erreichen und continuirlich werden.

2) Ein weiteres Interesse erhält der vorliegende Fall dadurch, dass wir es mit einem Kranken zu thun haben, der, wie eine sorgfältige Prüfung der Anamnese lehrt, bereits ein Paar leichtere, chronisch verlaufene Anfälle der Trichiniasis überstanden hatte, ehe er den in der Charité beobachteten, acut und äusserst heftig aufgetretenen Anfall bekam.

3) Endlich erfordert die profuse Schweissseeretion, welche Patient in der ersten Zeit seiner Krankheit darbot und welche zum Ausbruch einer weit verbreiteten *Miliaria rubra* führte, eine besondere Beachtung. Man wird dabei unwillkührlich an die reichlichen Schweisse erinnert, welche so häufig, fast constant, bei fieberhaften rheumatischen Affectionen angetroffen werden. Es liegt die Vermuthung nahe, dass auch diesen sogenannten rheumatischen Schweissen, selbst wenn nur die Gelenke befallen sind, eine Störung der Muskelfunctionen zu Grunde liegt.

XXXVIII.

Zur Lehre von den Larynxaffectionen beim Ileotyphus.†)

A. W., Dachdecker, 27 Jahre alt, ging am 16. November d. J. der Traube'schen Klinik zu. Das mittelkräftige, mässig gut genährte Individuum zeigte alle Symptome des *Typhus abdominalis:* grosse *Prostratio virium*, starken *Tremor artuum*, stupiden Gesichtsausdruck, unvollkommene Besinnlichkeit, trockene, rothe, mässig belegte Zunge, welche zitternd hervorgestreckt wird, spärliche, dünne, gelblich gefärbte Stühle, starken Meteorismus, sehr intensive, wenig vergrösserte Milzdämpfung, spärliche, doch deutliche Roseolaflecken, mässige objective Dyspnoë, geringe Spuren von Lungencatarrh. T. Abends 40°,5 C. Pfr. = 92, Rspfr. = 22. Seiner Angabe nach war Patient bei seiner Aufnahme am 5. Tage der Krankheit. Auffallend war die intensive Heiserkeit. Patient spricht meist klanglos, nur ab und zu bringt er undeutliche Töne hervor. Die Inspection des Gaumens und der hinteren Pharynxwand lässt nichts Abnormes erkennen. Druck auf die Trachea und den Larynx ruft weder Schmerz noch Hustenreiz hervor. Auch hat Patient keinerlei abnorme Empfindung im Halse. Patient erhielt Säuren und kalte Umschläge auf Kopf und Leib. In den folgenden Tagen nahm der Typhus den gewöhnlichen Verlauf, das Fieber blieb mässig hoch, die Anfangs stark hervortretenden nervösen Erscheinungen ermässig-

†) Abgedruckt aus der „Berl. Klinischen Wochenschrift", Jahrgang 1, No. 6, d. d. 1. Febr. 1864. Referent Dr. Fischer.

ten sich unter der energisehen Anwendung der kalten Umsehläge. Die Heiserkeit des Patienten steigerte sieh inzwisehen bis zur vollkommenen Aphonie, nur mit äusserster Anstrengung bringt Patient ab und zu ein lautes Wort hervor. Es wurde daher am 10. Tage der Krankheit zur laryngoskopisehen Untersuehung geschritten. Dabei zeigten sich: 1) vollkommene Integrität der Epiglottis, welche nur etwas stärker geröthet ist, als normal; 2) normale Weite der Stimmritze; 3) Integrität der wahren Stimmbänder; 4) aber mangelhafte Sehlussfähigkeit der Glottis. Versuchte Patient während des Laryngoscopirens den Vocal ä anzugeben, so klaffte die Stimmritze dennoch sehr weit und in ihrer ganzen Ausdehnung, also aueh in ihrem respiratorischen Theile. Ihre Gestalt blieb daher bei Artieulationsversuchen dreieckig. Patient war inzwischen sehr blass geworden, der *Tremor artuum* und die *Prostratio virium* hatten zugenommen. Er vermoehte sich nieht allein hoeh zu riehten, die Arme sehwankten bei jeder Bewegung hin und her, beim Versuch zu spreehen starkes Zittern der Lippen. Deshalb wurde vom 10. Tage der Krankheit ab bereits Bouillon mit Ei verabreieht. Wegen des zunehmenden Stupors wurde am 22. November (10. Tage) ein lauwarmes Bad mit 2 Eimern kalter Uebergiessung aus $1\frac{1}{2}$ Fuss Höhe mit gutem Erfolge verordnet. Am 23. November (13. Tage) nahm der *Tremor artuum* ab, die Besinnlickeit zu. Die Heiserkeit blieb naeh wie vor unverändert. Am 28. November (16. Tage) wurde das lauwarme Bad mit der kalten Superfusion wiederholt, die kalten Umschläge aber ausgesetzt. Innerlich erhielt Patient eine *Emulsio chinata*. Am 1. December (19. Tage) war Patient zwar immer noeh etwas benommen, doeh fühlte er sieh wesentlich kräftiger, richtete sieh ziemlich sehnell auf, die ausgestreekten Hände zitterten nur noch wenig, die Zunge dagegen beim Hervorstrecken noch ziemlieh stark. Die Heiserkeit blieb indessen unverändert. Am 4. Deecmber giebt Patient präcise und zweekmässige Antworten und spricht plötzlich, während er Tages vorher noch ganz heiser gewesen war, bedeutend besser. Er spricht ohne besondere Anstrengung sehon mit tönender, wenn aueh immer noeh mit heiserem Beiklange gemischter Stimme, so dass man ihn schon in einiger Fuss Entfernung verstehen konnte. Sein Kräftezustand hatte sich sehr gehoben, die Wangen fingen an sieh allmählig etwas zu röthen. Am 7. December sprieht Patient ohne Anstrengung mit tönender Stimme, so dass er fast im ganzen Zimmer verstanden werden kann. Vom 9. Deeember (27. Tage) ab nahm das Fieber einen

stark remittirenden Charaeter an, die Kräfte hoben sieh sehnell. Vom 33. Tage ab wurde der Typus des Fiebers ein intermittirender, am 39. Tage sehwand das Fieber vollständig.

Am 24. November stellte Prof. Traube den eben beschriebenen Fall in der Klinik vor und maehte *a*) besonders auf die nervöse Heiserkeit, welehe bisher bei Typhösen noeh nieht beobaehtet ist, aufmerksam. Professor Traube unterscheidet zwei Formen nervöser Heiserkeit I. eine paralytisehe und II. eine spastisehe Form.

I. Die paralytisehe umfasst selbst wieder zwei Unterarten: die doppelseitige und die einseitige. *a*) Bei der bilateralen paralytisehen Aphonie können entweder die gesammten Verengerer der Glottis oder nur diejenigen Muskeln, welche den voealen Theil der Glottis verengern, betheiligt sein. Im ersteren Falle bildet die Stimmritze beim Ansehlagen des Voeales ä ein längliches gleiehseitiges Dreieek, dessen Basis zwisehen den *Cartilagines arytaenoid.*, dessen Spitze unter der Epiglottis liegt. Die wahren Stimmbänder partieipiren bei Spreehversuehen gar nieht oder nur äusserst wenig. Es ist daher je naeh dem Grade der Lähmung die Basis des Dreieeks mehr oder weniger breit. Zu dieser totalen, d. h. respiratorisehen und voealen Paralyse der Stimmbänder gehörte der oben beschriebene Fall. Im vergangenen Semester kam dieselbe bei einer Frau zur Beobaehtung, welehe die Masern überstanden hatte. In diesem Falle wieh sie sehr sehnell der Anwendung eleetriseher Moxen, welehe Professor Traube überhaupt bei der paralytisehen Heiserkeit äusserst bewährt und von sieherer Wirkung gefunden hat. Die zweite Unterart würde man die voeale Paralyse zu nennen haben. Während der respiratorisehe Theil der Stimmritze gut sehliesst, klafft der voeale bei Spreehversuehen. Die Stimmritze bekommt dadureh die Gestalt einer Ellipse. In exquisiter Weise bietet diese Art der paralytisehen Heiserkeit ein hysterisehes junges Mädehen dar, welehes seit längerer Zeit auf der Station wegen Sehlundkrämpfen sieh befindet. Sie ist fast aphoniseh. Die wahren Stimmbänder erseheinen äusserst blass, die Stimmritze bildet beim Spreehen eine Ellipse von ziemlieh grossem Querdurehmesser. Die Anwendung der Eleetrieität hat dieser Patientin nur einen vorübergehenden Nutzen gewährt. *β*) Die halbseitige Paralyse ist von Professor Traube zuerst beobaehtet worden bei einem Manne, der an einem Aneurysma des Aortenbogens litt. Die Stimme des Patienten war plötzlieh höher, sehwäeher und heiser geworden,

so dass Patient mit Fistelstimme sprach. Bei der laryngoscopischen Untersuchung zeigten die Stimmbänder eine ganz natürliche Beschaffenheit, die Stimmritze erschien kaum verengert, das linke wahre Stimmband bewegungslos. Als Patient den Vocal ä auszusprechen versuchte, blieb das linke Stimmband vollkommen ruhig, während das rechte sich schnell der Mittellinie näherte. Aehnlich verhielten sich die *Cartilagines arytaenoideae*, doch schien die Bewegung des linken Knorpels nicht so vollkommen aufgehoben, wie die des gleichnamigen Stimmbandes. Zwischen beiden Stimmbändern blieb schliesslich ein ziemlich beträchtlicher Spalt sichtbar. Diese Erscheinungen waren durch eine Paralyse des linken *Laryngeus inferior* verursacht; der durch den geschwellten Sack des Aneurysma stark gezerrte Nerv hatte seine Leitungsfähigkeit eingebüsst. In solchen Fällen leistet natürlich die Electricität Nichts!

II. Die spastische Form der nervösen Heiserkeit beobachtete Professor Traube bei einem hysterischen jungen Mädchen. Die sehr heisere, fast aphonische Patientin vermochte mit grosser Anstrengung nur zuweilen sehr hohe, fistulirende Töne anzuschlagen. Die laryngoscopische Untersuchung ergab einen krampfhaften Verschluss der Stimmritze, wobei die linke *Cartilago arythaenoidea* sich vor die rechte schob und wahrscheinlich auch die Stimmbänder zum Theil sich deckten. Das Verhalten dieser letzteren war desshalb nicht zu eruiren, weil die Epiglottis stark nach hinten geneigt war. Auch in diesem Falle hatte der electrische inconstante Strom keine Wirkung.

b) Bei genauerer Prüfung der übrigen Symptome, welche unser Patient darbot, leuchtet sehr bald ein, dass die nervöse Heiserkeit hervorgebracht wurde durch die schwer daniederliegende Innervation der Spannmuskeln der Stimmbänder und daher derselben Symptomenreihe, wie das Zittern der Hände, der hervorgestreckten Zunge, der Lippen beim Versuche zu sprechen etc. zuzurechnen war. Der betreffende Patient zeigte alle diese Symptome von Anfang an in der exquisitesten Weise, und als seine Kräfte wieder anfingen sich zu heben, wurden zuerst die Bewegungen der Extremitäten, der Zunge und Lippen, ruhiger und sicherer, und dann erst fand sich nach Verlauf mehrerer Tage plötzlich die Stimme wieder ein. Dies jähe Ende der Affection wäre bei einer Structurveränderung nicht möglich gewesen. Es frägt sich nur, wann haben wir bei Typhösen an eine paralytische Heiserkeit zu denken? Wenn dieselbe bereits in der ersten Woche des Typhus auftritt und von anderweitigen

Symptomen schwerer nervöser Depression begleitet ist. Das Decubitalgeschwür dürfte nicht vor Ablauf der zweiten Woche beobachtet werden, und diphtheritische Affectionen kommen erst im Nachstadium des Typhus vor. Die allerdings schwierige laryngoscopische Untersuchung wird indessen immer erst die Sicherheit gewähren, welche eine exacte Diagnose erfordert.

XXXIX.

Zur Fieberlehre.†)

(Nach einem in der Berliner medicinischen Gesellschaft am 9. März gehaltenen Vortrage.)

In No. 52, 54 und 102 des vorigen Jahrgangs dieser Zeitung hat Prof. Traube eine neue Theorie über die Ursache des Fiebers aufgestellt und gezeigt, dass sich fast sämmtliche Fiebererscheinungen ohne Zwang aus dieser Theorie erklären lassen. Nach derselben findet beim Fieber nicht ein gesteigerter Oxydationsprocess und in Folge dessen vermehrte Wärmebildung statt, sondern die Abkühlung des Blutes durch Haut und Lungen wird verlangsamt, der Wärmeverlust wird verringert, und dieses hat seinen Grund in einer Contraction der kleinen und kleinsten Arterien.

Zu dieser Anschauung scheint die Fieberröthe in einem diametralen Widerspruch zu stehen, und wurde auch Hr. Traube damals bei der Entwickelung seiner Theorie in der Berliner medicinischen Gesellschaft (20. Mai 1863) von einem Mitglied derselben (Dr. Waldenburg) um eine Erklärung dieses Symptomes ersucht. Er hat nun seitdem eine Reihe von Thatsachen gesammelt, welche dasselbe gleichfalls mit seiner Hypothese in vollen Einklang zu setzen geeignet sind.

Man denkt sich gewöhnlich, dass die Fieberröthe dadurch zu Stande kommen müsse, dass in die Capillargefässe eine grössere Menge Blut einströmt als unter normalen Verhältnissen; vollends der Bernard'sche Versuch der Sympathicus-Durchschneidung, wo-

†) Abgedruckt aus der „Allgem. Medic. Central-Zeitung", Jahrgang 1864, No. 24, d. d. 23. März. Referent Dr. Posner.

durch Erweiterung der Arterien, stärkere Röthung und Temperaturerhöhung an der entsprechenden Gesichtshälfte bewirkt wird, scheint zu der Annahme zu berechtigen, dass auch die Hautröthe beim Fieber — gerade entgegengesetzt der Traube'schen Theorie — durch eine Erweiterung der kleinen Arterien, eine Lähmung oder verminderter Tonus ihrer Wandungen bedingt wird.

Ein von Prof. Traube vor einiger Zeit beobachteter Krankheitsfall brachte ihn zuerst zu der Vermuthung, dass die Fieberröthe durch einen vollkommen entgegengesetzten Vorgang erzeugt werden könne.

Eine Puerpera nämlich, welche schon bei der Entbindung am Tage zuvor an starker Brustbeklemmung gelitten hatte, zeigte, als sie auf Tr.'s Abtheilung kam, das Gesicht in grösster Ausdehnung geröthet und stark turgescirend, während die Dyspnoe bereits bedeutend nachgelassen hatte.

Die Radialarterien, ebenso die Carotiden waren ungewöhnlich eng, und bei genauer Untersuchung stellte sich heraus, dass Pat. an einer Stenosis ostii venosi sinistri litt. Wie liess sich bei dieser Affection, wo der Zufluss von Blut in die Arterien und in die Capillaren offenbar verringert war, die Gesichtsröthe, die nicht im Entferntesten einer cyanotischen Färbung, sondern ganz der Fieberröthe glich, erklären?

Die Patientin erlag nach wenigen Tagen einer entzündlichen Affection des Respirationsapparats. In den letzten Tagen ging die helle Röthe entschieden in eine cyanotische über, welche endlich einer starken Blässe Platz machte. (Pat. hatte während der Entbindung starke Blutverluste gehabt, die sich in den nächsten Tagen wiederholten). Der Tod erfolgte unter den Erscheinungen einer heftigen Dyspnoe; die Section bestätigte die Diagnose.

Die Frage ist also zu beantworten: wie kann es kommen, dass bei vermindertem Zufluss von Blut zum Capillargefässsystem eine intensive Röthe, die nichts mit Cyanose gemein hat, vorhanden ist? Die Lösung ergiebt sich bei näherer Betrachtung folgendermaassen: Die Blutkörperchen werden, indem sie die Capillaren passiren, dunkler; nimmt man an, dass bei einem langsameren Strom die Blutkörperchen mehr Kohlensäure aufnehmen und vollständiger ihren Sauerstoff an die Gewebe abgeben, so werden sie auch eine dunklere Färbung annehmen müssen, als unter normalen Verhältnissen. Diese dunklere Färbung ist die Ursache der Gesichtsröthe; dieselbe ist demnach die Vorstufe für die Cyanose, die in der That

auch in dem genannten Krankheitsfalle später an die Stelle der Röthe trat.

Eine andere Reihe von Erscheinungen führt bei näherer Betrachtung zu einem gleichen Resultate: In jedem Winter hat man Gelegenheit zu sehen, dass wenn ein Mensch in die Luft kommt, und seine Haut fein ist, sie zunächst intensiv roth wird; — exponirt er sich länger der kalten Luft, so wird die Haut allmälig blau. Dasselbe beobachtet man sowohl am Gesicht als an den Händen. Es giebt also, wenn man sich der kalten Luft aussetzt, ein Stadium, in welchem entschieden eine intensive Gesichtsröthe beobachtet wird, welche ebenfalls von der cyanotischen Röthe verschieden ist.

Was bewirkt zunächst die kalte atmosphärische Luft? Darauf antwortet unter Anderem ein interessanter Versuch, welcher vor vielen Jahren von Schwann angestellt wurde: er applicirte kaltes Wasser auf das Mesenterium einer Feuerkröte, und fand, dass die kleinen Arterien sich stark contrahirten. Wenn wir uns also der Luft bei einer niedrigen Temperatur aussetzen, so contrahiren sich die kleinen Gefässe, und wir bekommen intensive Gesichtsröthung, bei längerem Aufenthalt wird die Farbe, wie erwähnt, blau, indem die Contraction der kleinen Arterien immer mehr zunimmt. Der Vorgang ist hier offenbar derselbe, wie in dem vorher erwähnten Krankheitsfalle. Bei der Contraction der kleinen Arterien muss der Blutstrom verlangsamt werden; die Blutkörperchen werden sich intensiver färben, weil sie mehr Sauerstoff abgeben und mehr Kohlensäure aufnehmen als normal; es tritt deshalb Hautröthe auf; bei stärkerer Contraction wird die Färbung der Blutkörperchen noch stärker venös, und hieraus resultirt eine cyanotische Farbe. Wirkt die Kälte noch längere Zeit ein, dann haben wir schliesslich blasse cadaveröse Färbung.

Dies sind also die drei Stadien, die wir bei der Contraction der Gefässe zu beobachten Gelegenheit haben.

Beim Fieber ist die Reihenfolge der Symptome eine gerade umgekehrte. Wenn ein heftiger Frost das Fieber einleitet, fängt es mit Blässe und Cyanose an und endigt mit intensiver Gesichtsröthe. Während im Stadium der Fieberhitze die Contraction der Gefässe nachlässt, geht die cyanotische Farbe in die rein rothe über.

Professor Traube wendet sich hierauf zur Erklärung einer anderen Thatsache, die sich gleichfalls auf den ersten Blick schwer einer Fiebertheorie anzupassen scheint. In einer grossen Reihe

fieberhafter Krankheiten findet man nämlich eine bedeutend gesteigerte Production des Harnstoffs. Der Harnstoff ist, wie bekannt, ein Oxydationsproduct der albuminösen Stoffe; indem letztere in dem Körper oxydirt werden, wird ein Theil in Harnstoff umgewandelt. Ist die Traube'sche Hypothese von dem febrilen Vorgange, dass derselbe auf einer Contraction der kleinen Gefässe beruht, richtig, wie ist es dann möglich, dass eine stärkere Oxydation während des Fiebers stattfindet? Man sollte im Gegentheil von vorn herein glauben, dass, indem die gesammten Arterien sich contrahiren und so der Blutstrom verlangsamt wird, nothwendiger Weise auch der Oxydationsprocess vermindert sein müsse, und dass also in einer gegebenen Zeit weniger Oxydationsproducte gebildet werden als im normalen Zustande. Hierauf ist Folgendes zu antworten. Eine interessante, zunächst von Bischoff und dann von demselben Forscher im Verein mit Voit constatirte Thatsache zeigt, dass wenn man einem Hunde grössere Quantitäten stickstoffhaltigen Materials zuführt, es gelingt, die Harnstoff-Production eminent zu steigern, ohne dass damit ein febriler Zustand verbunden ist; — wenigstens ist eines solchen bei den betreffenden Experimenten keiner Erwähnung geschehen.

Noch schlagender aber ist ein anderes Beispiel, welches den Diabetes betrifft. Es ist erwiesen, dass bei dieser Krankheit eine enorme Harnstoffproduction stattfinden kann, obgleich die Temperatur nicht nur nicht vermehrt, sondern sogar etwas geringer ist als im normalen Zustande.

Aus diesen Thatsachen, namentlich aus der letztern, geht zunächst mit Sicherheit hervor, dass aus einer gesteigerten Harnstoffproduction keineswegs auf eine vermehrte Wärmeerzeugung geschlossen werden darf.

Von seinem Standpunkt erklärt sich Tr. die vermehrte Harnstoffproduction im febrilen Zustande folgendermaassen: Der Harnstoff ist kein Product des Stoffwechsels in den Geweben, wie sich schon aus der Thatsache ergiebt, dass vermehrte Muskelarbeit keine vermehrte Harnstoffausscheidung zur Folge hat (Voit): aller Harnstoff wird vielmehr im Blut gebildet durch directe Oxydation der in ihm enthaltenen albuminösen Stoffe. Während des febrilen Vorgangs werden wahrscheinlich mindestens normale Sauerstoffquantitäten ins Blut aufgenommen; aber wegen Contraction der kleinen Arterien den Geweben weniger Sauerstoff zugeführt als im normalen Zustand.

Der Einwand, dass wegen gleichzeitiger Contraction der kleinen

Lungengefässe auch weniger Sauerstoff aufgenommen werden müsse, erledigt sich im Hinblick auf die bekannte Thatsache, dass während des fieberhaften Zustands die Frequenz und Tiefe der Athemzüge zunimmt. Werden nun nahezu normale Sauerstoffmengen aufgenommen, während der Sauerstoffverbrauch in den Geweben abnimmt, so erhalten wir einen Ueberschuss von Sauerstoff im Blute, der auf die Oxydation der in ihm enthaltenen albuminösen Stoffe verwendet werden kann. Weit entfernt also, dass diese vermehrte Production von Harnstoff einen gesteigerten Oxydationsprocess im Körper überhaupt anzeigt, würde dies vielmehr auf einen verminderten Oxydationsprocess hindeuten. Uebrigens giebt es fieberhafte Krankheiten, in denen eine vermehrte Harnstoffproduction während des ganzen Verlaufs der Krankheit keineswegs constant beobachtet wird. Vor einiger Zeit wurde von einem englischen Beobachter, — in wie weit er Zutrauen verdient, mag dahingestellt bleiben, — berichtet, dass beim Scharlach vermehrte Harnstoffproduction nicht stattfindet. Hier sind aber ganz eigenthümliche Verhältnisse vorhanden; hier befindet sich die gesammte Haut in grösster Ausdehnung in entgegengesetztem Zustand, wie wir ihn sonst im Fieber wahrnehmen.

XL.

Ein Beitrag zur Lehre von der putriden Bronchitis. †)

Insufficienz der Aortenklappen; alte Lungentuberculose. Plötzlicher Eintritt einer acuten putriden Bronchitis im Winter während des Aufenthaltes des Patienten im Hospital.

B., Schlosser, 23 Jahre alt, ging am 27. October 1863 der Klinik des Prof. Traube zu. Er gab an, dass er vor $1\frac{1}{2}$ Jahren mässige Hämoptoe gehabt habe, von da ab huste und abmagere, seit 4 Monaten hätten sich heftige Durchfälle, mit Leibschmerzen verbunden, eingestellt, seit drei Wochen Heiserkeit. An Herzklopfen leidet Patient seit mehreren Jahren. Bei der Untersuchung stellte sich heraus, dass Patient an weit vorgeschrittener ulcerativer Lungenphthise mit vorwiegender Affection der rechten Seite und an Insufficienz der Aortenklappen litt. Der Spitzenstoss — eine niedrige, schmale Elevation — lag im fünften Intercostalraum nach innen von der Parasternallinie. Man hörte ein diastolisches Blasen, am lautesten im vierten Intercostalraume dicht neben dem linken Sternalrande, sonst überall zwei Töne, der systolische an der Spitze geräuschähnlich, der diastolische in der Gegend der Pulmonararterie verstärkt. Schwaches, doch deutliches Tönen der Cruralis.

Die Hauptklagen des Patienten bezogen sich auf die Leibschmerzen und Durchfälle, deren durchschnittlich vier in einem Tage eintraten. Patient erhielt Plumb. acet. gr. j zweistündlich, Clysmata von Amylum mit je 5 Tropfen Tinct. thebaic. dreimal täglich und Cataplasmata ad abdomen. So blieb das Befinden des

†) Abgedruckt aus der „Berliner Klinischen Wochenschrift", Jahrgang 1864, No. 17, d. d. 18. April. Referent Dr. Fischer.

Patienten mit den dieser Krankheit eigenthümlichen Fluctuationen ohne wesentliche Aenderung bis zum 13. October, wo sich zu den bereits vorhandenen Beschwerden noch Schmerzen beim Schlingen und Trockenheit im Halse gesellten. Bei der Ocularinspection zeigten sich ziemlich tiefe, unreine Geschwüre auf den Mandeln, mässige Injection und Röthung der hinteren Pharynxwand. Touchiren mit Lapis und gegen die zunehmende Schwäche und die colliquativen Schweisse Chinin mit Opium in kleinen Dosen.

Am 17. November ändert sich plötzlich das Krankheitsbild.

Patient bekam nämlich, nachdem er schon einige Male im Laufe des Tages über Dyspnoe geklagt hatte, Abends einen heftigen orthopnoetischen Anfall: äusserster Collapsus, bleifarbenes Aussehen, reichlicher, allgemeiner, wässeriger Schweiss, kalte Extremitäten, active Exspiration, trotz der äusserst mühsamen, mit Zuhülfenahme aller accidentellen und accessorischen Respirationsmuskeln bewirkten Inspirationen nur Heben, keine Erweiterung des Thorax, lautes Trachealrasseln, beständiges Husten und maulvolle Expectoration eines copiösen, leicht flüssigen, wenig klebrigen, schmutzig-grünlichgelben, stark übelriechenden Sputums, welches in exquisiter Weise drei Schichten bildete, in deren unterster und reichlichster viele gries- bis hirsekorngrosse, weisse, breiig-weiche Pfröpfe von unregelmässigen Formen sich befanden. Letztere bestanden bei der microscopischen Untersuchung aus einem gelblichen, äusserst feinkörnigen Stroma, worin viele, theils stäbchenförmige, theils runde, in lebhafter Bewegung befindliche Vibrionen sich befanden, die characteristischen Formen der Fettsäurecrystalle aber nicht zu finden waren; Parenchymfetzen fehlten. Starker Fetor des exspiratorischen Luftstromes. An den Percussions- und Auscultationserscheinungen am Thorax keine wesentliche Veränderung. Gegen Abend trat der Tod durch Suffocation ein.

Bei der Tags darauf von Herrn Dr. Hüter gemachten Section wurde die Insufficienz der Aortenklappen constatirt. In der Spitze der rechten Lunge fand sich eine rundliche Höhle von $2\frac{1}{2}$ Zoll Durchmesser, gebildet von durchweg glatten, schiefergrauen Wandungen, gefüllt mit einer grossen Menge einer grünlichen, stark fötiden Flüssigkeit. Dieselbe communicirte mit einem grossen Bronchialast, dessen Lumen sich am Eintritt in die Höhle stark verengte. Der ganze obere Lappen stark indurirt und mit grauen Knötchen durchsetzt; die stark geröthete Schleimhaut der Bronchien ist mit einem zähen, schmutzig-grünen, stinkenden Schleim bedeckt, in welchem sich grosse, breiig-weiche Pfröpfe in reichlicher Menge

fanden. Der untere Lappen lufthaltig, stark ödematös, am vorderen Rande desselben ist das Lungengewebe von einer grösseren Anzahl kleiner Cavernen durchsetzt, welche mit Bronchien communiciren. Ein Theil dieser Höhlen zeigt eine glatte, schiefergraue Wandung, ein anderer eine mehr unebene Wandung mit einem dünnen, mit Bröckeln vermischten Inhalt; ein dritter Theil endlich enthält einen durchaus jauchigen, schmutzig-grüngefärbten Inhalt und zeigt eine zottige Wandung, an welcher im Wasserstrahle viele missfarbige Gewebsfetzen flottiren. In der linken Lunge fanden sich ebenfalls einige kleinere Höhlen, hier und da ist das Parenchym von Gruppen grauer Knötchen durchsetzt. Die Bronchialschleimhaut durchgehends stark geröthet.

Bei der Epicrise (19. November) lenkte Prof. Traube die Aufmerksamkeit seiner Zuhörer auf folgende Punkte:

1. Es kann zuvörderst kein Zweifel sein, dass es sich hier um eine acute putride Bronchitis handelt, die bei dem stark erschöpften Patienten ungewöhnlich schnell zum Tode führte. Zur Begründung dieser Diagnose genügt allein die sorgfältige Würdigung der characteristischen Beschaffenheit der Sputa. Während dieselben bei der Aufnahme des Patienten als reichlich, weisslich-gelb, schleimig-eitrig, theilweise geballt und bröcklig beschrieben werden, wurden sie plötzlich kurz vor dem Tode des Patienten äusserst profus, übelriechend, dünnflüssig, exquisit dreischichtig und enthielten in grosser Menge die zuerst von Traube beschriebenen weissen, breiigweichen Pfröpfe. In den letzteren fanden sich bei der microscopischen Untersuchung nur der eigenthümlich weiche, feinkörnige, gelblich-weisse Detritus, einzelne grössere Fetttröpfchen, doch keine Fettsäurecrystalle. Dies zeigt nach den bisherigen Erfahrungen, dass die putride Bronchitis jüngeren Datums war.

Professor Traube unterscheidet nämlich vier Stadien an den Pfröpfen:

1) Im Beginn der Affection sind dieselben weiss, bestehen noch grösstentheils aus Eiterkörperchen und zeigen mitten unter ihnen die oben beschriebenen Detritusmassen. 2) Weiter vorgerückt, zeigen die Pfröpfe eine schmutzig graue Farbe und innerhalb einer purulenten Masse zahlreiche Partikeln eines von grösseren Fetttröpfchen durchsetzten Detritus. 3) Im dritten Stadium haben die Pfröpfe gleichfalls eine schmutzig graue Farbe, bestehen grösstentheils aus dem sub 2. beschriebenen Detritus und zeigen innerhalb desselben neben den erwähnten Fetttröpfchen zerstreute, kurze, feine Nadeln. 4) Im vierten Stadium sind die Pfröpfe gleichfalls

schmutzig grau, ihre Detritusmasse enthält grosse Fetttropfen und lange, dicke, meist zu Bündeln vereinigte Nadeln, welche beim Druck des Deckglases varicös werden. Es spricht diese allmählige innere Entwickelung der Pfröpfe für die bereits von Traube ausgesprochene Hypothese, dass in denselben eigenthümliche thierische oder pflanzliche Gebilde enthalten sein müssen, die den Fäulnissprocess in den Bronchien in der von Pasteur nachgewiesenen Weise einleiten. Ob dies durch die oben beschriebenen Vibrionen oder andere Gebilde bedingt wird, das ist dermalen trotz der sorgfältigsten Untersuchungen noch in Dunkel gehüllt.

2. Sehr interessant ist ferner die Entstehung der putriden Bronchitis im vorliegenden Falle.

a) Die putride Bronchitis kommt fast ausschliesslich in den heissen Sommermonaten zur Beobachtung. Im vergangenen Juli gingen in einer Woche 8 Fälle der Abtheilung zu. Es sprechen diese Thatsachen augenscheinlich dafür, dass die putride Bronchitis ein Fäulnissvorgang ist, zu dessen Entwickelungsbedingungen ein gewisser Wärmegrad zu gehören scheint. Um so auffallender ist die Entstehung des vorliegenden Falles im Winter, und zwar im Krankenhause selbst.

b) Es ist ferner bekannt, dass im Sputum fortschreitender Tuberculose putride Vorgänge äusserst selten sind, obwohl man im Hinblick auf die häufig so engen Oeffnungen tuberculöser Höhlen und die oft mangelhafte Expectoration solcher Kranken a priori häufig stinkende Sputa bei derselben erwarten sollte. Die Erfahrung lehrt das Gegentheil. Die Stagnation kann also die alleinige Bedingung der Entstehung putrider Vorgänge nicht sein. Es kommt offenbar auch wesentlich auf die chemische und physikalische Beschaffenheit der stagnirenden Eitermassen an. Das Sputum fortschreitender Lungentuberculose ist meist so fest gefügt, das Menstruum derselben so klebrig und consistent, dass Zersetzungen in ihm schon deshalb schwerer von Statten gehen müssen. Erst im Stadium der Heilung der Tuberculosis, wo die Sputa dünnflüssiger und weniger cohärent, dem gewöhnlichen Eiter ähnlicher werden, sehen wir die putride Bronchitis häufiger auftreten.

Auch unser Fall bestätigt diese Thatsache und bietet dadurch noch ein grosses Interesse dar, dass man das Werden und die Folgen des Processes genau verfolgen kann. Offenbar musste in Folge der starken Verengerung des zuführenden Bronchus der Inhalt der von glatten Wandungen gebildeten Höhle in der rechten Lungenspitze stagniren. Nach der Beschaffenheit der Höhle zu schliessen,

bot der stagnirende Inhalt derselben alle Eigenschaften dar, die ihn zur schnellen Zersetzung geeignet machten. Daher entwickelten sich in derselben, wahrscheinlich unter dem Einflusse eigenthümlicher Bestandtheile der Hospitalatmosphäre, Zersetzungs- und Fäulnissvorgänge. Die Producte derselben gelangten in kleinen Mengen theils in die Bronchien, erregten hier, da putrescirende thierische Massen erwiesenermaassen als heftigste Entzündungsreize wirken, die acute Bronchitis und in den Producten derselben ähnliche Fäulnissvorgänge, theils in die noch in frischer Ulceration begriffenen Cavernen des unteren Lappens und brachten hier gangränöse und necrotische Vorgänge zu Wege. So führt die putride Bronchitis, worauf Traube bereits früher aufmerksam gemacht hat, in zweierlei Weise zur Destruction des Lungengewebes, einmal durch Gangrän und zweitens durch necrotisirende Eiterung.

3. Der tödtliche Suffocationsanfall wurde offenbar dadurch hervorgerufen, dass sich grössere Hohlräume plötzlich öffneten und ihren Inhalt in die Bronchien ergossen. Die Kräfte des heruntergekommenen Patienten reichten zur Herausbeförderung der die Luftwege überschwemmenden Massen nicht aus, und so trat Suffocation ein.

XLI.

Ueber den Einfluss der kritischen Tage auf die Wirkung der antifrebilen Mittel, nebst einem Beitrag zur Lehre von der antefebrilen Wirkung des Brechmittels.†)

(Nach einem am 1. Juli in der Berliner Medicinischen Gesellschaft gehaltenen Vortrage.)

Mit dem Eintritt der anatomischen Richtung der Medicin im Beginn dieses Jahrhunderts ist der Fonds von Beobachtungen, welche wir über den Verlauf der acuten fieberhaften Krankheiten, namentlich von den griechischen Beobachtern überkommen haben, vielfach in Vergessenheit gerathen. So wird in dem vor etwa 20 Jahren erschienenen bekannten Werke Grisolle's über Pneumonie nicht nur über die kritischen Tage, sondern auch über die Krisen überhaupt höchst wegwerfend abgeurteilt, und selbst noch in der ganz kürzlich herausgegebenen zweiten Auflage desselben Werkes hat der Verfasser, gestützt auf anscheinend exacte Beobachtungen seine ursprüngliche Behauptung, dass an den Hippocratischen Auffassungen nur sehr wenig Wahres sei, aufrecht erhalten. Grisolle scheint also alles, was seitdem in Deutschland gearbeitet worden, vollständig zu ignoriren. Und leider giebt es auch bei uns eine ganze Reihe von Aerzten, welche noch immer demselben Skepticismus wenigstens in Bezug auf die kritischen Tage das Wort reden.

Wenn von exacter Beobachtung in diesen Dingen die Rede sein soll, so kann begreiflich nur das Thermometer den Ausschlag

---

†) Nach einem Stenogramm referirt von Dr. Posner in der „Allgemeinen Medicin. Central-Zeitung", Jahrgang 1864, No. 48. d d. 15. Juni.

geben. Ich habe, gestützt auf eine Reihe solcher Beobachtungen, zuerst im Jahre 1851 versucht, dieses Gebiet von Neuem zu bearbeiten. Aus meinen Untersuchungen ergab sich die Richtigkeit der in den echten Hippocratischen Schriften enthaltenen Krisenlehre, sowie die Bestätigung der Hippocratischen Lehre von den kritischen Tagen. — Schon damals aber hatte ich hinzugefügt, dass man sich hüten möge, die Lehre von den kritischen Tagen nach unvollständigen Angaben zu beurtheilen. Wie auf anderen Gebieten, so giebt es auch hier mancherlei Fehlerquellen.

Wenn beispielsweise eine Pneumonie um Mitternacht zu kritisiren beginnt, und nach Mitternacht die siebente 24stündige Periode beginnt, so bleibt es zweifelhaft, ob die Krise am 6. oder 7. Tage eingetreten ist. Aus dergleichen Beobachtungen den Schluss zu ziehen, dass auch der 6. Tag zu den kritischen gehöre, ist begreiflicherweise unstatthaft. Ebenso kann das Stadium decrementi, welches bei acuten Krankheiten, wie schon die Alten lehrten und wie ich es gleichfalls bestätigt fand, den Krisen voranzugehen pflegt, zu einer irrthümlichen Zählung der kritischen Tage Veranlassung bieten. Dass man solche und ähnliche Fehlerquellen zu meiden habe, ist selbstverständlich.

Auf eine eingehende Polemik gegen diejenigen, welche die kritischen Tage läugnen, verzichtend, beschränke ich mich für heute auf die Bemerkung, dass ich seit den erwähnten Veröffentlichungen in der ursprünglich von mir vorgetragenen Lehre immer mehr befestigt worden bin, nachdem ich noch Hunderte von weiteren Beobachtungen nach dieser Richtung hin zu machen Gelegenheit hatte. Die Lehre von den kritischen Tagen muss vornehmlich bei den rasch verlaufenden acuten Krankheiten studirt werden. Wie ich bereits früher hervorgehoben habe, zerfällt das Gebiet der acuten febrilen Krankheiten in zwei Hauptgruppen, erstens in solche, welche die Tendenz haben, vor dem 14. Tage sich zu entscheiden, und in solche, welche die Neigung haben längere Zeit anzudauern. Als Repräsentanten der letzteren betrachten wir den Rheumatismus artieulorum acutus und den Ileotyphus; als Repräsentanten der ersteren können uns die Pneumonie und das Erysipelas faciei dienen. Diejenigen Krankheiten nun, welche die Neigung haben, sich vor dem 14. Tage zu entscheiden, zeigen zugleich die Tendenz, sich kritisch zu endigen, und eben an diesen kann man auch die Lehre von den kritischen Tagen bestätigt finden.

Merkwürdig ist, dass die Alten aus der Lehre von den kritischen

Tagen einen höchst unbrauchbaren therapeutischen Schluss gezogen haben, indem sie den Satz aufstellten, dass man sich an dem Tage, an welchem die Krise zu erwarten sei, möglichst des Handelns enthalten müsse. Gegen diesen Satz wurde bis in die neueste Zeit mit Recht auch von solchen polemisirt, welche die Lehre von den kritischen Tagen als richtig anerkennen. Ich habe an Stelle dieses Satzes ein anderes Princip aufzustellen gewagt, dessen Richtigkeit fast alle von mir gesammelten Erfahrungen zu bestätigen scheinen. Dasselbe lautet: Wenn gewisse acute Krankheiten die Neigung haben, an gewissen Tagen spontan zu Grunde zu gehen, so muss man gerade unmittelbar vor einem solchen Tage oder im Beginn desselben energische Eingriffe machen. — Zur Zeit als hier (in Berlin) noch diejenige Form der Pneumonie vorkam, welche wir mit dem Namen der einfachen oder uncomplicirten epidemischen Pneumonie belegen wollen, stellte ich Versuche mit Aderlässen an; und ich habe in einem vor längerer Zeit über das Fieber gehaltenen Vortrag darauf hingewiesen, dass, wenn ich um den Beginn des 5. Tages einer solchen Pneumonie einen kleinen Aderlass von 6 bis 8 Unzen machte, ich in allen Fällen im Stande war, die Krise am 5. Tage eintreten zu machen, während sich keineswegs bei der Mehrzahl der von mir in andrer Weise behandelten Kranken die Krise am 5., sondern im Gegentheil am häufigsten am 7. Tage einstellte.

Seit dem April v. J. ist diese Form der Pneumonie hier ganz verschwunden, und hat derjenigen Form, die wir mit Andern als die biliöse bezeichnen, Platz gemacht. Die verschiedene Natur dieser beiden Krankheitsformen bedingt auch eine verschiedene Behandlung; und von diesem Gesichtspunkte aus wird auch die Verwirrung erklärlich, welche in Betreff der Beurtheilung der gegen die Pneumonie in Anwendung gezogenen therapeutischen Methoden lange geherrscht hat. So wurde namentlich von Wien aus gegen das antiphlogistische Verfahren schon zu einer Zeit polemisirt, wo man hier nicht nur keinen Schaden, sondern offenbaren Nutzen von demselben sah.

Früher hatte man hier in Berlin nur im Hochsommer und auch nur in wenigen Exemplaren die biliöse Pneumonie zu sehen Gelegenheit. Schon damals galt es auf der Schönlein'schen Klinik als Grundsatz, gegen diese Form so wenig wie möglich einzuschreiten. Schönlein beschränkte sich auf Saturationen und auf die Application von Schröpfköpfen; ich überzeugte mich aber bald, dass

selbst eine gewisse Zahl der letzteren nicht überstiegen werden dürfe, wenn nicht erheblicher Collapsus herbeigeführt werden soll. Im April v. J., wo ich die Versuche mit den Aderlässen wieder aufnehmen wollte, sah ich zu meinem grössten Erstaunen, dass selbst kleine Blutentziehungen sehr schädlich sein können; namentlich sah ich bei einem ziemlich schwächlich gebauten Individuum schon bei der Application von sechs blutigen Schröpfköpfen ziemlich erheblichen Collapsus eintreten. Der Kranke genas zwar, aber nachdem er augenscheinlich in grosser Gefahr geschwebt hatte.

Diese biliöse Pneumonie, wie wir sie also seit dem April vorigen Jahres und während des ganzen vorigen Winters zu beobachten Gelegenheit hatten, zeichnet sich durch sehr characteristische Symptome aus. Sie beginnt wie die einfache Pneumonie stets mit Frost. Die Sputa bieten gewöhnlich nichts Besonderes dar, nur beobachtet man mitunter eine eigenthümliche Form derselben, welche durch grasgrüne Färbung sich kennzeichnet. Diese grasgrünen Sputa sind eine Theilerscheinung des Icterus. Während die Haut, die Conjunctiva, der Urin einfach gelb gefärbt sind, lässt sich die grüne Farbe der Sputa mit ziemlicher Wahrscheinlichkeit dadurch erklären, dass sich das Cholepyrrhin durch Aufnahme von Sauerstoff, der doch mit den Athmungswegen also auch mit deren Secret in dauernder directer Berührung steht, in Biliverdin verwandelt. Es ist dieselbe Umwandlung, welche bisweilen auch am Urin Icterischer beobachtet wird. Die Zunge zeigt in der biliösen Pneumonie das Aussehen, welches den Alten für einen Gastricismus characteristisch war: während der Belag bei den gewöhnlichen fieberhaften Krankheiten weisslich und von nur geringer Dicke ist, sehen wir ihn hier meist in sehr dicker Schicht auftreten und von gelblicher Färbung.*)

Die Patienten, die an einer biliösen Pneumonie leiden, haben bisweilen Neigung zu Durchfall. Vor allen Dingen ist aber das Verhalten des Nervensystems wichtig. Man beobachtet in vielen Fällen gleich von vornherein einen bedeutenden Stupor; die Sen-

*) Hierbei fällt mir eine Beobachtung ein, von der ich bisher in den Büchern keine Spur gefunden habe; es giebt nämlich einen grünen Zungenbelag, der sich beim Gebrauch des Calomels und Sublimats sehr häufig, wenn auch nicht constant, zeigt und sich durch zwei grüne Streifen, die zur Seite der Mittellinie auftreten, und in ausgeprägten Fällen entschieden grasgrün sind, äusserst, während die Patienten auch nicht die Spur von Icterus darzubieten brauchen. Es ist merkwürdig, dass man dieses Factum zur Erklärung der Calomelstühle gar nicht in Anschlag gebracht hat.

sibilität scheint bei vielen sehr vermindert zu sein, indem oftmals über pleuritische Schmerzen gar nicht geklagt wird.

Ein höchst merkwürdiges Verhalten beobachtete ich an einem jungen Mann von 16 Jahren, in dessen ganzem Wesen eine psychische Alteration nicht zu verkennen war, und der später auch an heftigen Delirien litt. Schon zur Zeit, wo letztere nur des Nachts aufgetreten waren, während er bei Tage gute Antworten gab, war die gänzliche Abwesenheit des Hustens auffällig, trotzdem die Auscultation und Percussion eine Infiltration eines grossen Theils der rechten Lunge nachwies. Die Verminderung der Sensibilität documentirt sich also nicht blos durch den Mangel an Klagen über die von der Pleuritis verursachten Schmerzen, sondern zeitweis auch durch die Abwesenheit des Hustens, der nothwendiger Weise als eine reflectorische Bewegung einen gewissen Grad von Sensibilität der Schleimhaut der Luftwege voraussetzt. In intensiven Fällen tritt, wie so eben erwähnt wurde, eine heftige Störung des Cerebralsystems ein; die Patienten deliriren dann häufig sogar am Tage, die Delirien sind bisweilen selbst furibund.

Von grosser Wichtigkeit, namentlich in prognostischer Beziehung, ist die Neigung zum Meteorismus, bei dessen Auftreten das Leben in grosser Gefahr schwebt.

Bei dieser Art der Pneumonie hat man nun ebenso gut wie bei der andern Form, zu welcher sie einen gewissen Gegensatz bildet, Gelegenheit, die Krisen und kritischen Tage zu beobachten; in dieser Beziehung ist kein Unterschied vorhanden, nur im Verlauf findet sich vielleicht die Abweichung, dass die biliöse mehr Neigung hat sich hinauszuziehen, als die uncomplicirte Form.

In dem Fall, der mir die Veranlassung zu den heutigen Bemerkungen gegeben hat, handelt es sich ebenfalls um eine exquisite biliöse Pneumonie. Er betrifft einen 45jährigen, des Abusus spirituosorum nicht ganz unverdächtigen Mann, dessen Erkrankung vom Mittag des 18. Mai d. J. datirte. Patient bekam ziemlich plötzlich einen starken Frost, dem nach einiger Zeit heftige Hitze und Kopfschmerzen folgten; vollständige Appetitlosigkeit und Uebelkeit gesellten sich hinzu; auch stellte sich Husten ohne Auswurf und Schmerz im unteren Theil der linken Thoraxhälfte ein; das quälendste Symptom blieb aber der Kopfschmerz. Am 19. Abends wurde der Patient in die Charité aufgenommen. Sein Sensorium zeigte sich sehr stark benommen, er war in gereizter Stimmung, bald unmotivirt mittheilsam, bald schweigsam, alle Bewegungen verrichtete er mit einer gewissen Hast, dabei klagte er über einen

wüthenden Kopfschmerz, sowie über Hitze und Stechen in der linken Thoraxhälfte, die Haut war brennend heiss und roth, und hinten links wurden die auscultatorischen und percussorischen Erscheinungen einer ausgebreiteten Verdichtung des Lungenparenchyms wahrgenommen.

Als ich den Kranken am 20. dieses Monats Morgens, also in der zweiten Hälfte des zweiten Krankheitstages, zum ersten Mal sah, klagte er noch über Kopfschmerz und Husten, und er zeigte von Seiten des Nervensystems noch dieselben Erscheinungen, als am Abend vorher. Um 8 Uhr Morgens betrug die Temperatur 38,9° C., die Pulsfrequenz 100, die Respirationsfrequenz 28. Das Sputum unterschied sich in nichts von einem gewöhnlichen catarrhalischen Sputum, obgleich an der unteren Hälfte der hintern Wand des linken Thorax Dämpfung und Bronchialathmen constatirt wurde. Am Herzen nichts Besonderes; Radialarterien weit, wenig gespannt, Puls hoch. Auffallend war die Neigung der Zunge zur Trockenheit.

Schon bei früherer Gelegenheit habe ich darauf aufmerksam gemacht, dass eine trockene Zunge in inniger Verbindung stehe mit dem Zustand des Sensoriums. Ich habe öfters schon zu einer Zeit, wo man dem Kranken noch wenig von einer Störung des Sensoriums anmerkte, aus der Trockenheit der Zunge auf eine solche zurückschliessen können. Man behauptet freilich, dass Trockenheit der Zunge gewöhnlich bei solchen Menschen angetroffen werde, die mit offenem Munde athmen. Aber warum trifft man eine trockene Zunge so selten beim Rheumatismus articulorum acutus, und so häufig beim Ileotyphus? Mir erscheint dieses Symptom immer verdächtig, denn ein im Vollbesitz seiner geistigen Kräfte befindliches Individuum wird, sobald in Folge der Eintrocknung seiner Zunge Durst eintritt, diesen sofort befriedigen, seine Zunge also feucht zu erhalten streben. Natürlich kann die Trockenheit der Zunge, welche nach einem längeren Schlafe eintritt, hier nicht in Betracht kommen.

Urin hatte der Kranke noch nicht gelassen, obgleich die Blase gefüllt erschien; dazu aufgefordert, entleert er eine geringe Menge eines intensiv gerötheten Harns, dessen spec. Gewicht nicht grösser als 1,011 war. Der Umstand, dass der Harn erst auf Geheiss entleerte wurde, sprach ebenfalls für eine intensive Alteration des Sensoriums. Der Kranke war überhaupt viel heiterer, als es seiner Lage angemessen war, sein ganzes Benehmen ein hastiges.

Ich verordnete 10 trockene Schröpfköpfe, kalte Umschläge auf Kopf und Unterleib, und eine Saturation. Am 20. Abends war die Temperatur 39,8, Pulsfrequenz 116, die Respirationsfrequenz betrug 40. Aus dem weiteren Verlauf der Krankheit wollen wir nur die für unseren Gegenstand wichtigsten Momente hervorheben:

Am Morgen des 22. Mai, also in der zweiten Hälfte des 4. Tages der Krankheit, betrug die Temperatur 39,8, Pulsfrequenz 112, Respiration 48. Der Zustand hatte sich auffallend verschlimmert, die biliösen Erscheinungen waren intensiver ausgeprägt, das Sensorium noch benommener als am 20. Die Erscheinungen der Auscultation und Percussion waren unverändert und hatten sich etwas weiter ausgebreitet. Die Sputa waren grasgrün und stark durchscheinend.

Ich liess dem Patient jetzt ein Emeticum verabreichen in einer Form, wie ich die Brechmittel gewöhnlich bei Erwachsenen anwende, nämlich: *Pulv. rad. Ipecac. scrup. β, Stib. Kali tartar.* gr. *β*, alle 10 Minuten ein Pulver, bis mehrmals Erbrechen erfolgt ist. Nach 4 Dosen dieses Mittels hatte sich Patient mehrmals erbrochen. Das Erbrochene bestand aus etwa 600 Cubikcentimeter einer gelblichen geruchlosen, von schleimigen Massen durchzogenen Flüssigkeit; am Boden des Gefässes befand sich eine dünne, feinkörnige, graugelbliche Schicht. Das Erbrechen fand zwischen 1 und 2 Uhr Nachmittags statt. Patient war hierauf sehr erschöpft und matt und schlief ein. Er fühlte sich beim Erwachen sehr erleichtert, wenn auch matt, die Haut war überall gleichmässig feucht, der Gesichtsausdruck etwas freier, das Gesicht jedoch bedeutend collabirt, die Zunge sehr stark graugelb belegt, die Respiration sehr frequent, er hustete viel, doch waren seit dem Erbrechen nur zwei graugelb gefärbte, an dem Glase adhärirende Sputa expectorirt worden; es trat auch ein spärlicher, dünner, graugelber Stuhl ein.

Am Abend des 22. war die Temperatur 37,8, Pulsfrequenz 96, Respiration 40. Es war also ein grosser Unterschied zwischen dem Zustand des Abends und dem des Morgens zu constatiren. Während sonst, wenn nicht eine Krisis eingetreten ist, die Temperatur des Abends stets höher ist als am Morgen, war hier nach dem Erbrechen die Abendtemperatur sogar um 2 Grad gegen die des Morgens vermindert. Am wenigsten war die Respirations-Frequenz alterirt, die von 48 nur auf 40 herabgesunken war. Diese Remission, die hier also um so mehr frappirte, weil sie in der Exacerbationszeit beobachtet wurde, begann schon am andern Morgen, der zweiten Hälfte des 5. Tages, wieder zu verschwinden; die Temperatur war

nämlich am 23. früh 39°, die Pulsfrequenz 96, die Respiration 42. Der weitere Verlauf der Krankheit ist von geringem Interesse. Der Kranke genas nach einer am 7. Tage eingetretenen Krise.

In Folge des Brechmittels war also statt der Krise nur eine exquisite Remission des Fiebers eingetreten, während die entzündlichen Erscheinungen sich kaum ermässigt hatten.

In Bezug auf die Wirkung der Brechmittel sind bereits verschiedene Untersuchungen angestellt worden; ich will hier auf das Ergebniss einer kymographischen Untersuchung aufmerksam machen, die ich vor einer Reihe von Jahren hier vorgelegt habe. Bei meinen Untersuchungen über die Digitalis-Wirkung hatte ich auch Gelegenheit, den Einfluss des Brechactes auf den Druck im Aortensystem zu studiren. Es ergab sich, dass bei jedem einzelnen Brechact die Pulsfrequenz und der Druck im Aortensystem beträchtlich abnimmt. Während und nach dem Act der Entleerung steigt der Druck bedeutend und nimmt die Pulsfrequenz wieder zu. Das Brechmittel übt also keine nachaltige sondern nur eine vorübergehende Wirkung auf die Herzthätigkeit aus. Die Wirkung des Brechmittels auf die Temperatur im normalen Zustande ist meines Wissens ebenfalls untersucht worden, ohne dass indess ein genügend ausgeprägtes Resultat erzielt wurde; dass aber bei fieberhaften Krankheiten das Brechmittel das Fieber herabzusetzen im Stande ist, also den antifebrilen Mitteln beizuzählen ist, das wusste man schon seit längerer Zeit und hierfür liefert der obige Fall von Neuem einen exquisiten Beweis. Hiermit soll keineswegs einer ausgebreiteten Anwendung des Emeticums das Wort geredet werden, denn man weiss ja, dass unter gewissen Bedingungen bei acuten fieberhaften Krankheiten durch das Brechmittel selbst erheblicher Schaden herbeigeführt werden kann; nur das Factum das Fiebernachlasses in Folge des Erbrechens wollte ich constatiren.

Bei unserem Kranken hatte ich das Mittel am Ende des 4. Tages angewendet, und hier trat im Beginn des 5. Krankheitstages die Wirkung in ausgezeichneter, wenn auch rasch vorübergehender Weise hervor. Dies ist, wie ich glaube, ein neuer Beitrag zu der vorhin von mir angedeuteten und öfters hervorgehobenen Lehre, dass die Wirkung der antifebrilen Mittel, bei deren Anwendung man eine ganze Reihe von bestimmten Vorsichtsmassregeln zu berücksichtigen haben wird, um so exquisiter hervortritt, je mehr man sie unmittelbar vor einem kritischen Tage darreicht. Die Frage, weshalb die Wirkung dieser Mittel nicht auch in gleicher Weise an den ersten kritischen Tagen beobachtet wird, beantwortet sich durch die von

mir aus vielfältigen Untersuchungen gewonnene Thatsache, dass erst gegen das natürliche Ende der fieberhaften Krankheiten die Disposition im Organismus eintritt, auf die dargereichten Mittel leichter zu reagiren. Ich habe schon auf die eigenthümliche, höchst frappante Wirkung der Digitalis bei der Pneumonie aufmerksam zu machen Gelegenheit gehabt. Wenn man da die Digitalis während der ersten drei Tage in starker Dosis darreicht, ist der Effect sowohl in Bezug auf die Temperatur als Pulsfrequenz ein geringfügiger, und man hat lange auf ihn zu warten; wenn man hingegen gegen das Ende der Pneumonie oder überhaupt gegen das Ende der rasch verlaufenden acuten Krankheiten Digitalis giebt, beobachtet zu seinem grössten Erstaunen von viel kleinern Dosen eine ausgezeichnete Wirkung.

Ganz dasselbe habe ich auch von den Blutentziehungen gefunden. Die Wirkung der Blutentziehungen auf die Temperatur ist vielfach bestritten worden, und einer unserer besten Beobachter, von Baerensprung, hat sie total geläugnet. Dennoch ist nichts sicherer als diese Wirkung, aber man bemerkt sie selten auf der Höhe einer rasch verlaufenden acuten Krankheit.

Interessant ist ferner das Verhalten der Blutentziehungen im Verlauf länger dauernder acuter Krankheiten, z. B. des Ileotyphus in der 2. und 3. Woche. Ich fand um diese Zeit einen bedeutenden Temperaturabfall schon nach der Application von nur wenigen blutigen Schröpfköpfen, wovon ich mehrere Beobachtungen mitgetheilt habe.

Der aus dem Vorgetragenen resultirende practische Satz würde also folgendermassen lauten: Die Lehre von den kritischen Tagen giebt uns Veranlassung, die antifebrilen Mittel um diejenige Zeit anzuwenden, wo das Fieber die Tendenz zeigt, sich spontan zu entscheiden. Diese Tendenz tritt an den kritischen Tagen hervor; man wird die Mittel also kurz vor dem Eintritt des kritischen Tages oder im ersten Beginn desselben anwenden. Die kritischen Tage zeigen aber, je nachdem sie dem Anfang oder dem Ende der Krankheit näher gelegen sind, eine grosse Verschiedenheit; man kann um so sicherer auf die antifebrile Wirkung eines jener Mittel rechnen, je später man es zur Anwendung bringt.

Man könnte hiergegen den Einwand erheben: Hier sei ja das natürliche Ende da, und wer wisse, ob man nicht die Wirkung zu einer Zeit beobachte, wo das Mittel keine Wirkung mehr aus

zuüben braucht. Hier giebt uns aber das Thermometer den besten Anhaltspunct. Wir sehen z. B. am Anfang des 4. oder 6. Tages der Pneumonie die Temperatur noch hoch, ebenso die Pulsfrequenz noch hoch und auch alle übrigen Erscheinungen in stärkster Intensität, und wenn man jetzt das Mittel anwendet, erhält man exquisite Wirkung. Jeder Zweifel schwindet aber, wenn man einen von den kritischen Tagen wählt, an denen zwar die Krankheit sich entscheiden kann, aber keineswegs beständig oder auch nur häufig entscheidet. Die Pneumonie entscheidet sich z. B. keineswegs immer am 5. Tage, sondern hat eine Vorliebe für den 7. Wenn man also in der Pneumonie ein Febrifugum gegen das Ende des 4. Tages in Anwendung zieht und fast ausnahmslos eine Krise am 5. Tage erzielt, so kann man sicher sein, dadurch den Verlauf der Krankheit beschleunigt zu haben.

Von wie grosser practischer Wichtigkeit es sei, ein Mittel in der Hand zu haben, welches dem Kranken seinen fieberhaften Zustand, wenn auch nur um 24 Stunden, abzukürzen im Stande ist, muss einleuchten, wenn man bedenkt, dass der Kranke auf der Höhe des Fiebers eigentlich stets in Lebensgefahr schwebt. Ueberdies ist bei der Pneumonie gerade der 6. Tag der gefährlichste, indem die meisten Todesfälle auf diesen Tag fallen, weshalb er schon von den Alten als dies tyrannus bezeichnet wurde.

XLII.

Ueber grüne Sputa.†)

Sputa von grüner, oft ausgesucht grasgrüner Farbe kommen, wenn auch nicht allzu häufig, so doch ab und zu zur Beobachtung, und ihr Vorkommen ist natürlich wegen des in die Augen fallenden Aussehens schon lange bekannt. Während man indess dieselben bisher meist ihrer Bedeutung und ihrem Ursprunge nach für gleichwerthig gehalten hat, ergiebt sich jetzt (und die folgenden Krankengeschichten sollen als Belege dieser Behauptung dienen), dass man unter den Sputis von grüner Farbe zwei gesonderte Reihen unterscheiden muss, welche in Betreff ihrer Aetiologie, so wie ihres diagnostischen Werthes, ganz verschieden sind.

Einmal findet man grüne Sputa beim Zusammentreffen einer Affection des Respirationsapparates mit Icterus. Dieselben sind längst bekannt bei der sogenannten biliösen Pneumonie. Es wird allgemein angenommen, dass das Sputum hier die characteristische Färbung dem beigemengten Gallenpigment verdankt, und es ist auch wohl unzweifelhaft, dass das Cholepyrrhin sich unter dem Zutritt des atmosphärischen Sauerstoffs in Biliverdin umsetzt. Prof. Traube hat indess beobachtet, dass nicht allein bei der biliösen Pneumonie, sondern auch bei reinem Bronchial-Catarrh mit schleimigem Auswurf (was schon früher behauptet, aber wieder in Abrede gestellt worden ist) wenn er mit Icterus zusammentrifft, die Sputa grün gefärbt sein können.

†) Abgedruckt aus der „Berliner Klinischen Wochenschrift", Jahrgang 1864, No. 27, d. d. 27. Juni. Referent Dr. Nothnagel, jetzt Privatdozent in Breslau.

Grüne Sputa kommen aber auch in Fällen zur Beobachtung, wo keine Spur von Icterus vorhanden ist, als Product einer schleichend verlaufenden Pneumonie.

Es sind hier drei Fälle möglich.

Sie können erscheinen:

1) bei der gewöhnlichen croupösen Pneumonie, in Fällen, in denen es zu keiner Krise kommt, in denen aber, während das Fieber lytisch zu Ende geht, noch eine Resolution möglich ist;
2) in solchen Fällen von croupöser Pneumonie, die den Ausgang in Abscessbildung nehmen;
3) im Beginn der subacut verlaufenden käsigen Pneumonie, gleichgiltig, ob diese mit Tuberculose einhergeht oder ohne dieselbe auftritt.

In diesen letzten drei Fällen hängt die grüne Farbe der Sputa offenbar nicht vom Gallenpigment ab, sondern von einem grünen Farbstoff, der ein Abkömmling des Hämatins sein muss.

Von Andral rührt die Behauptung her, dass die eigenthümlichen Farbennüancen der pneumonischen Sputa von ihrem Gehalt an Blutroth abhängen, der Art, dass die helleren Nüancen (wie die Rost- und die Citronenfarbe) durch die geringsten Blutmengen bedingt werden. Dieser Behauptung und den ihr zu Grunde liegenden Experimenten gegenüber hat Prof. Traube schon vor einer Reihe von Jahren in seinen Vorlesungen darauf hingewiesen, dass beim innigen Vermischen einer Gummi- oder Eiweisslösung mit Blut (sei es mit reinem oder mit Wasser verdünntem) die Mischung je nach der Menge des zugesetzten Blutes wohl in der Intensität der Farbe variirt, aber stets blutroth bleibt und nie in eine andere Nüance übergeht.

Die eigenthümlichen Farbennüancen des pneumonischen Auswurfes müssen daher einen anderen Grund haben. Dass sie mit dem Gehalt des Sputums an Blutkörperchen in einem gewissen Zusammenhange stehen, ist zweifellos, denn die mikroskopische Untersuchung zeigt uns Blutkörperchen in jedem pneumonischen Auswurf, in um so grösserer Menge, je dunkler seine Farbe ist. Es liegt die Annahme nahe, dass das die Blutkörperchen verlassende Hämatin nach seiner Lösung in der Grundmasse des Sputums unter dem Einflusse des Sauerstoffs dieselben Farbennüancen durchläuft, welche das in das Gewebe der Cutis ausgetretene Blut nach und nach annimmt. Jedermann weiss aus eigener Erfahrung, dass die in Folge von Contusionen erscheinenden blutrothen Flecke allmählich rost-

farbig, citronengelb und grün werden können, bevor sie verschwinden.

Im Hinblick auf diese Thatsache müssen wir denn auch die grasgrüne Farbe der Sputa bei schleichend verlaufenden Pneumonieen von einem Farbstoff ableiten, der die letzte Oxydationsstufe des Hämatins darstellt.

Die Frage, weshab bei der acut verlaufenden croupösen Pneumonie ohne Icterus nie grüne Sputa erscheinen, ist nach dieser Ansicht leicht zu beantworten. Das hämatinhaltige Sputum wird in solchen Fällen expectorirt, bevor es die letzte Pigmentmetamorphose durchmachen konnte.

Die Anwendung der voranstehenden Bemerkungen auf Diagnose und Prognose der entzündlichen Affectionen des Respirationsapparates ergiebt sich ohne Weiteres. Wir lassen daher einige Krankengeschichten zur Erläuterung folgen.

Erster Fall.

Fall von käsiger Pneumonie. — Die ganze rechte Lunge von käsigen Heerden durchsetzt, namentlich im oberen und mittleren Lappen, in welchen schon Hohlräume entstanden sind. — Subacuter Verlauf in acht Wochen unter ziemlich hohem Fieber und geringen typhoiden Erscheinungen. Am 14. Tage der Krankheit grüne Sputa, die 5 Tage anhalten, später eitrig-schleimiger Auswurf. Zuletzt Hinzutreten einer rechtsseitigen Pleuritis.

L., Kaufmann, 24. Jahre alt, ging am 12. October 1852 zu, mit der Klage über Kopfschmerz und Husten.

Als anamnestisch wichtige Momente sind folgende hervorzuheben: mit Ausnahme einer vor 6 Jahren überstandenen Intermittens behauptet Patient, immer gesund gewesen zu sein. Am 29. September a. c. erwachte er, am Abend vorher noch ganz munter, mit Kopfschmerz; doch arbeitete er noch damit, obwohl sich zugleich grosse Abgeschlagenheit und Mattigkeit, Schwindelgefühl, Anorexie und starker Durst einstellten, obwohl er etwas husten musste. Ohne Erfolg blieben am 4. October angewendete blutige Schröpfköpfe auf den Thorax, ein am 5. gereichtes Laxans, am 7. verordnetes Emeticum. Es wuchs vielmehr das Schwäche- und Schwindelgefühl so, dass Patient am 7., unter Persistenz obiger Erscheinungen bettlägerig wurde.

Status praesens am 12. Abends: Temp. 39,7°, 84 P., 24 Resp. Mittelkräftiges Individuum; Sensorium ganz frei; mässig starker Kopfschmerz; sichtbare Schleimhäute roth. Zunge roth, wenig

belegt, in der Mitte trocken, abnormer Durst, kein Appetit; Abdomen im Niveau des Thorax straff gespannt, unterhalb der Nabellinie sehr empfindlich gegen Druck; Percussionsschall laut, tief, überall tympanitisch, keine Spur von Roseola. Milzdämpfung von der 6. Rippe beginnend, reicht vorn und unten bis zum Rippenrand, sehr intensiv. — Mässig häufiger Husten mit spärlichen, grauen, klebrigen, durchsichtigen Sputis. Thorax exquisit paralytisch, die oberen Intercostalräume sehr breit (circa $1\frac{1}{4}$ Zoll), stark vertieft, den höchsten Punkt bildet die 4. Rippe. Hinten links normale Verhältnisse der Percussion und Auscultation; rechts von der Spina scap. abwärts Percussionsschall ziemlich stark gedämpft, hier bronchiale In- und Exspiration, bei tiefen Inspirationen ab und zu lautes, klangloses, klein- und mittelgrossblasiges Rasseln; zwischen rechter Scapula und Wirbelsäule starke, weiter abwärts schwache Bronchophonie. Die Dämpfung reicht nach aussen bis an die rechte Seitenwand, in dieser normaler Percussionsschall und vesiculäres Athmen; Fremitus beiderseits gleich. — Spitzenstoss, Herzdämpfung, Herztöne bieten nichts Abnormes. — Urin goldgelb, klar, circa 500 C.-Ctm. Haut heiss, trocken. — Radialis mässig weit, Welle etwas niedrig, mittlere Spannung. — Verordnung: Saturatio citrica.

13. Morgens T. 39,0°, P. 84, R. 24. Seit gestern kein Stuhl. Gesichtsausdruck etwas stupide. Sputa betragen c. $\frac{1}{2}$ Esslöffel, sind grün, stark durchscheinend, zähe und klebrig, ziemlich viel junge Zellen und blasse Blutkörperchen enthaltend. Sonst kaum eine wesentliche Aenderung, auch nicht in den physicalischen Erscheinungen Seitens der Lungen. Verordn.: Venaes. $\bar{z}$vj Mittags 1 Uhr (Blutkuchen gross, mit dünner Kruste). — Abends T. 39,67°, P. 82, R. 30. Verordn.: Clysma.

14. M. T. 39,0°, P. 84, R. 28. Gestern Abend mässiger Schweiss. Auf Brust und Bauch reichliche Miliaria alba, keine Roseola. Keine Spur von Icterus. Die sub 12. erwähnten typhoiden Erscheinungen persistiren. Sputa exquisit hellgrün, sonst unverändert, eben so wie die physicalischen Verhältnisse an der Hinterfläche des rechten Thorax, Fremitus hier wohl erhalten. Vorn rechts zunächst der Schulter ist der Schall gedämpft und hoch, daselbst bronchiales Athmen und grobblasiges, lautes Rasseln, unterhalb der 3. Rippe vesiculäres Athmen; in der rechten Achselhöhle oberhalb der 3. Rippe ebenfalls Dämpfung und Bronchialathmen; Fremitus an den gedämpften Partieen vorn stärker als links. — Abends T. 39,95°, P. 88, R. 28.

Der Kürze wegen anticipiren wir, dass bis zum Tode hin die typhösen Erscheinungen persistirten: Mattigkeitsgefühl, Schwere im Kopf und Schwindelgefühl, Trockenheit der Zunge (nur zuletzt wurde dieselbe mehr feucht), aber dabei Obstipation. Das Fieber behielt ununterbrochen den Character der Continua mit geringfügigen morgendlichen Remissionen; die Zahl der Pulse schwankte zwischen 78—90, die der Respirationen zwischen 24—36. Die Qualität und Quantität des Urins ferner blieb mit geringen Aenderungen dieselbe.

15. Sputa über 1 Essl., ziemlich dick, getrübt, wenig adhärent. — Der Percussionsschall ist heute hinten rechts von oben bis unten gedämpft, überall hier bronchiales Athmen und reichliches, lautes, grobblasiges, meist klingendes Rasseln; vorn rechts zwischen Clavicula und 2. Rippe gedämpfter hoher Schall in der ganzen Breite der Seite, Auscultation wie hinten.

16. Sputa über 1 Essl., grünlich, dick, stark getrübt, wenig adhärent, sehr viel moleculäre Substanz, äusserst wenige blasse Blutkörperchen und stellenweise Haufen gelben Pigments enthaltend. — Kräfte des Patienten noch ziemlich bedeutend, Bewusstsein fortdauernd vollkommen frei.

17. Der 2. Pulmonalarterienton ziemlich verstärkt, von einem schwachen diastolischen Schlage begleitet, Herztöne alle vollkommen normal sonst. — Sputa wie gestern, nur ist die grünliche Färbung nur noch stellenweise vorhanden.

18. Sputa c. 2 Essl., klebrig, dick, gelblich-weiss, undurchsichtig. Die physicalischen Erscheinungen im Respirations-Apparat unverändert.

19. Allgemeinbefinden gut, ganz unveränderter Zustand.

20. Sputa c. $1\frac{1}{2}$ Essl., dick, undurchsichtig, gelbweiss, klebrig, eben so am 21. bis 26.

23. Gefühl von grosser Schwere im Kopf; Patient hat lediglich über seinen Husten zu klagen.

27. Kopf immer noch schwer. Sputa c. 2 Essl., graugelb, undurchsichtig, eitrig. Immer noch dieselben physicalischen Erscheinungen im Respirations-Apparate, Fremitus hinten rechts oben stärker als links.

29. Hirudines no. vj pone aures.

30. Gefühl von Schwere im Kopf nicht wesentlich vermindert. — Sputa c. 5 Essl., dick, gelb, undurchsichtig, nicht klebrig.

1. Sputa c. 3 Essl., eitrig, leicht flüssig, gelblichweiss, undurchsichtig.

2. Ziemlich bedeutende Macies. — Thorax unter der rechten Clavicula mehr abgeflacht, als links, Percussionsschall hier mit Bruit de pôt fêlé. — Verordn.: Cucurb. sicc. No. viij ad latus pect. d., Inf. fol. Digitalis (½ Scr.) unc. sex.

8. Cucurb. cruentae No. iij ad latus thorax. sin. Cont. Digitalis.

20. Macies increscens. Patient zieht die Lage auf der linken Seite vor. Sputa seit gestern Abend über 8 Esslöffel, sehr dick, graugelb, ganz undurchsichtig, ganz arm an Luftblasen. Percussionsschall vorn rechts oberhalb der 3. Rippe heute exquisit tympanitisch; hinten rechts von oben bis unten gedämpft, in der unteren Hälfte fast Schenkelschall, überall bronchiales Athmen und klingendes Rasseln. Klage über Schmerzen im unteren Theil des rechten Thorax, vorzugsweise nach hinten, Percussion daselbst empfindlich.

In der Nacht vom 21. zum 22. erfolgte der Tod, nachdem Patient noch 8 Uhr bei völligem Bewusstsein gewesen und einen ziemlich hohen und gespannten Puls dargeboten hatte, ohne auffallenden Collapsus faciei.

Autopsie am 23. November Mittags.

In der rechten Pleurahöhle c. ½ Quart trüber, gelblicher Flüssigkeit mit vielen kleinen Flocken; das Exsudat ist abgekapselt, reicht nach vorn bis an den 3. Intercostalraum, in der rechten Seite bis an die 3., hinten bis an die 4. Rippe; an diesen Stellen ist eine feste, bindegewebige Verwachsung zwischen beiden Pleurablättern. Die Oberfläche des mittleren und unteren Lappens ist mit einem geschichteten, netzförmig areolirten, ziemlich trockenen und derben fibrinösen Belage überzogen, ohne Tuberkelbildungen, in der Dicke von ⅓—½ Linie; ebenso ist die verdickte Costalpleura überzogen.

Ein Schnitt durch die rechte Lunge längs des hinteren stumpfen Randes bis an die Wurzel geführt, zeigt Folgendes: Im oberen Lappen durchgängig stellenweise eine graue gallertartige, meist aber derbere, weisslichgraue Infiltration der Lungensubstanz, die Entartung zum Theil nach den einzelnen Lobulis verschieden. In sehr vielen grauen Lobulis centrale käsige Infiltrationen in unregelmässigen Figuren; andere Lobuli sind vollständig käsig entartet und hier meistentheils im Centrum kleine, durch Zerfall des käsigen Gewebes gebildete Cavernen, weiterhin auch grosse, sehr unregelmässige, mit Balken durchzogene Höhlen. Eine fast faustgrosse Höhle nimmt den unteren Theil des oberen Lappens entsprechend der Seitenwand des Thorax ein, gebildet von sehr unregelmässigen, gerötheten und mit Faserstoffschichten überzogenen Wandungen, in welche einzelne,

käsig entartete Läppchen hineinragen; Inhalt ein grauer, mit wenig Blut vermischter, nicht stinkender Eiter. Die vordere Partie des oberen Lappens ziemlich gleichmässig entartet, mit zahlreichen kleinen Cavernen. — Der mittlere Lappen ebenfalls in seiner ganzen Ausdehnung luftleer, dabei schlaff, theils mit grauer und blassrother gelatinöser, theils mit festerer weisser und gelber Infiltration; hier namentlich an der Oberfläche eine Anzahl haselnussgrosser Höhlen. — Der untere Lappen fast ganz luftleer, meist fest, gelblich-grau infiltrirt, dazwischen sehr kleine Partieen von grauem, gallertigem Aussehen.

Durch die ganze linke Lunge hier und da zerstreut einzelne kleine graue Stellen; ausserdem die Zunge des oberen Lappens und der untere Rand atelektatisch, leicht aufzublasen und dann ohne Texturveränderung. Die Bronchien enthalten nur wenig Schleim.

Herz ohne bemerkenswerthe Abnormität; ebenso die Leber und Nieren.

Milz $6\frac{3}{4}$ Zoll lang, $3\frac{1}{2}$ Zoll breit, grösste Dicke fast 1 Zoll, Kapsel glatt, Gewebe schlaff, lederartig — zähe, blass — gelbbräunlich, sonst ohne Veränderung.

Mesenterialdrüsen schwach vergrössert, gelblich weiss, sonst normal; eben so wenig im Darme eine Veränderung: die Peyer'schen Plaques sind ganz normal bis auf eine im unteren Theil des Ileum an ihnen bemerkbare mässige punktförmige Röthe.

Zweiter Fall.

Fall von käsiger Pneumonie. — Rechte Lunge von theils frischeren, theils älteren käsigen Heerden durchsetzt, in der Spitze schon Hohlenbildung; frische pneumonische Infiltrationen in der linken Lunge, daneben kleine käsige Heerde. — Fünfwöchentliche Dauer der Krankheit. — Am 5. und 4. Tage vor dem Tode grüne Sputa, am 3. (entsprechend der frischen pneumonischen Infiltration) rostfarbener Auswurf.

H., Wollsortirerfrau, 36 Jahre alt, behauptet, bis vor vier Wochen (am 29. Mai 1852 aufgenommen) immer gesund gewesen zu sein; vor 2 Monaten ist sie entbunden, das Puerperium war normal. Seit 4 Wochen ist sie bettlägerig. Die Krankheit begann mit Frost, Husten und Auswurf; Stiche will Pat. nie gehabt haben, überhaupt keinerlei Schmerzen. Der Auswurf soll immer weiss gewesen sein; seit Beginn der Krankheit Dyspnoe, die aber nur paroxysmenweise auftrat; ferner fast ununterbrochen durchschnittlich täglich 3—4 wässerige Darmentleerungen. Bis jetzt keine Medication.

Status praesens am 30. Mai Mittags: Temp. erhöht, P. 120, Resp. 48. Kräftig gebautes, mässig abgemagertes Individuum; Sensorium ganz frei. Ausdruck frei; Gesicht normal geröthet; Lippen trocken; Zunge abnorm roth, fast durchweg ihres epithelialen Ueberzuges beraubt, uneben, zur Trockenheit neigend; starker Durst, kein Appetit; seit gestern Abend 3 wässerige Stühle. Abdomen mässig aufgetrieben, weich, indolent, mit reichlicher Miliaria alba bedeckt.

Die Leberdämpfung überragt den Rippenrand in der Linea parasternalis und die Basis des Proc. xiph. um mehr als 3 Zoll, die Linea alba nach links um c. 2 Zoll.

Thorax gut gebaut, keine wesentliche Differenz zwischen beiden Hälften ersichtlich; bei tiefen Inspirationen dehnt sich die rechte Seite weniger aus, als die linke. Percussionsschall vorn rechts bis zur 4. Rippe herab hoch, gedämpft, tympanitisch, stellenweise bruit de pôt fêlé. In der rechten Seitenwand von oben bis unten gedämpfter Schall mit nach unten zunehmender Intensität; ebenso hinten von oben bis unten Dämpfung mit nach unten zunehmender Intensität. Hinten rechts von oben bis unten bei der Inspiration lautes, tiefes, mittelgrossblasiges Rasseln, welchem sich bei tiefen Inspirationen stellenweise fast klingendes beimengt, und bronchiale Exspiration. In der rechten Seitenwand und vorn dieselben Rasselgeräusche ohne Athmungsgeräusch. Der Fremitus hinten rechts zwischen Scapula und Wirbelsäule stärker als links, unterhalb der Scapula ebenso stark als links. — An der linken Thoraxfläche nirgends eine abnorme Dämpfung, überall reines vesiculäres Athmen. — Die Sputa sind grasgrün, durchsichtig, schaumig; in denselben viele blassgelbe Blutkörperchen, eine geringe Menge junger Zellen†) und ziemlich viele feine unmessbare Moleküle; hier und da eine gelb pigmentirte Epithelialzelle und Gruppen von kleinen gelb pigmentirten Molekülen.

Spitzenstoss im 5. Intercostalraum, nach innen von der L. mammal., normale Elevation; Percussion und Auscultation des Herzens bieten nichts Abnormes. Radial. ziemlich eng, von mittlerer Spannung, und niedriger Puls. — Verordnung: Calomel gr. iij, 2 Pulver.

31. Mai Morgens. P. 124, R. 46. Sehr wenig geschlafen; seit gestern 5 flüssige, schwach grünliche Stühle mit vielen weissen Floeken. Kaum eine wesentliche Aenderung sonst. Mässig häufiger Husten; Sputa zum Theil weisslich, zum Theil grün, stark

†) d. i. Lymphkörperchen.

durchscheinend. Percussionsverhältnisse unverändert; hinten rechts heute überall bronchiale In- und Exspiration, mit sehr reichlichem, mittelgrossblasigem, lautem, meist klingendem Rasseln; dasselbe in der rechten Seitenwand; in der Achselhöhle bronchiale Exspiration. Fremitus heute vorn rechts viel stärker als links. — Urin sauer, röthlichgelb, stark getrübt durch Schleim, junge Zellen und Epithelien. — Verordn.: Sep. Calomel; Inf. fol. Digital. (5β) ℥v. zweistündl. 1 Essl.

Abends. T. 40,7°, P. 128, R. 52. Persistenz der Kopfschmerzen, des Schwindelgefühls, des Sausens vor den Ohren und Flimmerns vor den Augen. Milz nicht vergrössert, keine Roseola.

1. Juni Morgens. T. 39,8°, P. 128, R. 52. Kein Schlaf, die von vorn herein geringe Schwerhörigkeit ist jetzt bedeutender. Abdomen im Epigastrium etwas empfindlich; seit gestern 4 flüssige braune Entleerungen. — Husten stark; Sputa reichlicher, an 2 Esslöffel, zum grössten Theil rostfarben, durchsichtig, zum Theil grauweiss und stark getrübt. — Abends: T. 40,8°, 138 P., R. 56.

2. Juni Morgens: T. 40,0°, P. 136, R. 52. Kein Schlaf, wenig Schweiss. Gesicht mässig geröthet, heiss; Zunge roth, klebrig, meist ihres Epithels beraubt; 1 dünner Stuhl; Abdomen hoch, weich, im Epigastrium und der Regio ileocoec. empfindlich gegen Druck. Schwindel und Kopfschmerz unverändert. — Husten häufig, mühevoll; Sputa an 2 Esslöffel, sehr zähe, klebrig, dick, gelblichweiss, undurchsichtig, stellenweise schwach in's Rothe spielend. Radial. mässig weit, Welle etwas hoch, mittlere Spannung. — Die physikalischen Erscheinungen in der rechten Thoraxhälfte unverändert, nur hinten heute zum Theil kleinblasiges Rasseln. — Im Ganzen ʒj Digitalis verbraucht. — Abends: Merklicher Collapsus, leicht soporöser Zustand, Beklemmungsgefühl. — Verordn.: Venaes. ℥vj; darauf einige Erleichterung.

3. Juni Morgens 8½ Uhr Tod.

Autopsie am 4. Juni.

Die rechte Lunge ist in ihrer ganzen Ausdehnung mit der Brustwand fest verwachsen, der untere Theil der Pleura costalis sehr stark verdickt; die linke Lunge frei. Mit Ausnahme des vorderen Randes der rechten Lunge ist der übrige Theil derselben vollständig luftleer, und zwar durch Infiltration; diese Partieen in ihrem Volumen nicht erheblich vergrössert. Der obere Lappen enthält in seiner Spitze eine ungefähr wallnussgrosse Caverne, deren Wände von einer dünnen Schicht stark hyperämischen Bindegewebes, zum

kleinen Theil von gelben, käsigen Massen gebildet sind. Die Schnittfläche dieses Lappens bedeckt sich auf Druck mit einer beträchtlichen Menge einer luftblasenarmen, trüben, schmutzig rothen Flüssigkeit, welche stellenweise fast farblos ist. Bei näherer Betrachtung zeigt sich: a) an der hinteren Partie grösstentheils deutlich granulirtes Parenchym, theils grauroth, theils grauweiss gefärbt, ersteres überwiegend. Längs des hinteren Randes mehrere gelblich gefärbte Läppchen, die unregelmässige, mit einer puriformen Flüssigkeit gefüllte Lücken enthalten. b) In den vorderen Partieen des oberen Lappens wechseln glatte, eine seröse Flüssigkeit ergiessende, theils röthliche, theils erblasste Partieen ab mit graurother und grauweisser Infiltration. c) Der untere Lappen durchweg theils grauroth, theils grauweiss hepatisirt; am unteren Rande mehrere umfängliche Stellen, welche ganz das Aussehen des grauweissen „Tuberkels" haben und ohne scharfe Gränzen in die graurothe Hepatisation übergehen; sie zeigen einen hohen Consistenzgrad und das granulirte Aussehen ist im Verschwinden. d) Der mittlere Lappen ist mässig ödematös; auf der Schnittfläche meist röthlich-graue granulirte Partieen, dazwischen grauweisse, welche zum Theil ebenfalls in der Umwandlung zu käsiger Masse begriffen sind. An allen Stellen dieser Lunge, wo sich infiltrirtes Parenchym mit granulirter Schnittfläche zeigt, giebt diese letztere an die darüber fahrende Messerklinge eine grosse Zahl kleiner weisser (Faserstoff-) Pfröpfe ab.

Die mikroskopische Untersuchung zeigt:

a) in der ausgedrückten Flüssigkeit aller Lappen fast durchweg nur ältere Epithelialzellen;
b) dass die in das Lungenparenchym infiltrirte feste Masse fast ganz amorph ist;
c) aus den bereits käsigen Stellen zeigt das Abgeschabte nur amorphe granulöse Substanz und Trümmer von Epithelien;
d) die eitrige Flüssigkeit in den erwähnten Lücken zeigt viele junge mehrkernige Zellen.

Die linke Lunge ist frei, im hinteren Theil zahlreiche frische pneumonische Stellen: theils Engouement, theils rothe Hepatisation, theils dunkelrothe Stellen mit glatter Oberfläche, welche eine dünne eitrige Flüssigkeit ergiessen, theils endlich einige kleine gelbe eitrig infiltrirte Stellen. Mit Ausnahme der engouirten Stellen zeigt die ausgedrückte Flüssigkeit überall zahlreiche, sehr kleine, junge, mehrkernige Zellen. Im oberen Lappen (hintere Hälfte) mehrere Gruppen von hirse- bis hanfkorngrossen Infiltrationen, welche stark über die Oberfläche prominiren, hart, aber brüchig sind, eine röthliche Farbe

und granulirte Schnittfläche haben. Nirgends eine Spur von Tuberkeln.

Herz, Leber, Nieren, Genitalien normal; Milz etwas vergrössert, reich an Flüssigkeit, kirschbraunroth.

Dritter Fall.

Fall von käsiger Pneumonie. — Käsige Infiltration mit beginnender Höhlenbildung im mittleren Lappen der rechten Lunge und kleine käsige Heerde in der linken Lunge. Tuberculose der Lungen, der Pleura und des Darmes. Rechtsseitige Pleuritis. — Verlauf in 5 Wochen unter Fieber; am 12. Tage der Krankheit grüne Sputa, die bis zum 15. Tage persistiren.

K., A. M., 36 Jahre alt, ging am 14. Mai 1857 zu mit der Klage über stechende Schmerzen in der rechten Seite des Thorax, Husten und Auswurf. Früher will Patient ab und zu an Reissen gelitten haben und seit längerer Zeit an Husten und Auswurf. Sein jetziges Leiden datirt er seit dem 4. Mai. Am Morgen dieses Tages stellten sich plötzlich Frost und stechende Schmerzen in der unteren Hälfte des rechten Thorax ein; die letzteren mehrten sich bei tiefen Inspirationen und hinderten Pat. am Arbeiten; der Frost soll sich fast täglich wiederholt haben. Husten und Auswurf änderten sich nicht.

Verordnung am 14. Abends: Cucurb. cruent. x ad lat. pect. dextr., Solut. Natr. nitric. (℥ij) ℥vj.

Genauere Temperaturmessungen sind leider nicht angestellt worden; in der Krankengeschichte ist nur an jedem Tage bemerkt, dass die Temperatur dem Gefühle nach erhöht sei, am 21. Mai bis zu kaum merklicher Erhöhung über die Norm sank, am 26. jedoch wieder zu steigen begann und bis zum Tode erhöht blieb.

15. Morgens: *Stat. praes.* P. 100, R. 24. Patient ist gedrungen und robust gebaut, gut genährt, mit etwas icterischer Färbung der Haut. Ausdruck frei, Wangen leicht geröthet. Zunge roth, feucht, wenig belegt, Appetit gut, Abdomen flach, weich, indolent. Inspirationstypus costo-abdominal, Respirationen ruhig, gleichmässig, ziemlich ergiebig. Der Thorax ist gut gebaut; die Inspection erkennt nirgends eine bemerkenswerthe Abnormität. Vorn rechts von der 3. Rippe ab gedämpfter, hoher Schall, intensiv von der 4.; in der rechten Seitenwand von der 4. Rippe ab Dämpfung mit tympanitischem Timbre, intensiv von der 8.; hinten rechts ist der Schall dagegen vom Angulus scapulae abwärts lauter als links. Vorn rechts und in der Seite in der Ausdehnung der Dämpfung exquisites Bron-

chialathmen mit reichlichem, ziemlich kleinblasigem Rasseln, hinten entsprechend den gedämpften Partieen unbestimmtes Athmen mit sparsamem Rasseln. An der linken Thoraxhälfte überall normaler Percussionsschall und vesiculäres Athmen. Die Sputa sind copiös, zähe, klebrig, mit einer deutlichen grasgrünen Färbung.

Leber und Herz bieten nichts Abnormes. Urin röthlich-gelb, durchweg klar, 600 C.-Ctm. (vorhanden), Sp. 1,018. Haut heiss, trocken.

Abends: Im Laufe des Tages 5 dünne Stühle.

16. Morgens: P. 100, R. 26. Husten und Sputa unverändert; 3 dünne Stühle.

17. Die Sputa beginnen ihre grüne Färbung zu verlieren; 4 dünne Stühle.

19. Die Sputa sind reichlich, schaumig, zäh, etwas klebrig, weissgrau.

20. Vorn rechts, oberhalb der 4. Rippe lauter, tiefer, klingender Schall, unterhalb derselben starke Dämpfung; Percussion in der rechten Seite unverändert; hinten rechts von der 9. Rippe ab Dämpfung, hier ziemlich reichliches, meist kleinblasiges Rasseln; von rechts unterhalb der 4. Rippe schwaches bronchiales Athmen, in der rechten Seitenwand reichliches mittelgrossblasiges Rasseln. Sputa bilden schleimig-eitrige confluirende Ballen.

Patient collabirte von jetzt ab ziemlich schnell; der Appetit ging ganz verloren, die Diarrhoe sistirte nicht nur nicht, sondern wurde selbst trotz Ipecacuanha allein und mit Meconium, trotz Plumb. acet. und Stärkeklystieren stärker und hielt in ziemlich unveränderter Intensität bis zum Tode an. Die Sputa blieben, wie zuletzt angegeben, schleimig-eitrig, grau-gelb, in zunehmender Quantität. Nur schritt die Infiltration in der rechten Lunge noch weiter fort, denn vom 31. ab begann die intensive Dämpfung vorn rechts von der 3. Rippe und füllte die ganze Seitenwand aus, die Rasselgeräusche wurden an einzelnen Stellen klingend. Auch der Stand des Exsudats hinten rechts erhob sich bis zum Angulus scapula. — Einige Tage vor dem Tode (am 7. Juni) trat noch allmählich zunehmende Unbesinnlichkeit ein.

Autopsie:

Der mittlere Lappen der rechten Lunge ist mit der Pleura costal. und mediast. fest verwachsen, sehr derb, durch und durch von einer gelblich-weissen, käsigen Masse infiltrirt; hier und da kleine, erbsengrosse, unregelmässige, mit grünlichem Eiter gefüllte

Höhlen. Im oberen Lappen Oedem und sparsame, frische, tuberculöse Granulationen; im unteren ebenfalls Oedem, hier und da schlaffe, rothe, aber nicht granulirte Hepatisations-Heerde. — Zwischen dem hinteren Theil des unteren Lappens und der Pleura costal. c. 5 Unzen einer rothen, dünnen Flüssigkeit. Auf dem hinteren Theil der Pleura diaphragmatica eine ziemliche Anzahl feiner, grieskorngrosser Granulationen. — Links in der Spitze oben frische käsige Infiltrationen, bis haselnussgross; im unteren Lappen acutes Oedem und frische hirse- bis hanfkorngrosse Infiltrationen.

Im Ileum eine mässige Anzahl frischer tuberculöser Geschwüre, seicht, im Rande tuberculöse Granulationen; das grösste bis auf die Muscularis reichende dicht oberhalb der Cöcalklappe.

In den übrigen Organen keine bemerkenswerthe Abnormität.

Vierter Fall.

Fall von käsiger Pneumonie. — Linksseitige Pleuritis. Käsige Infiltration der linken Lunge, namentlich des oberen Lappens, in dessen Spitze schon ein grösserer Hohlraum gebildet ist. Geschwüre im Larynx und in der Trachea. — Verlauf in ungefähr 6 Wochen unter beträchtlichem Fieber. In der 3. Woche grüne Sputa, die längere Zeit persistiren. Im späteren Verlauf ein complicirendes Erysipelas faciei. Tod unter den Erscheinungen des Lungenödems.

W. S., Kutscher, 31 Jahre alt, ging am 19. Januar 1864 mit der Klage über Husten und Auswurf zu. Aus einer durchaus gesunden Familie stammend, will er bis zum Beginn seiner jetzigen Krankheit, mit Ausnahme einer als Kind überstandenen Intermittens und einiger Indigestionen, stets gesund gewesen sein. Jetzt vor 16 Tagen, am 3. Januar, fand sich, ohne dass Patient einen Grund anzugeben vermag, Anorexie und ein trockener Husten, ab und zu dabei leises Frösteln; noch arbeitete er; nach Verlauf von 8 Tagen indess nöthigten ihn in der linken Brusthälfte auftretende Stiche, einen Arzt zu consultiren. Obgleich die Medication den Zustand nicht besserte, arbeitete Patient doch noch bis zum 17. weiter, trotzdem sich noch heftiges Kopfweh zu den bestehenden Beschwerden gesellt hatte. Hämoptoische Sputa oder gar Haemoptoe sind nie dagewesen.

Stat. praes. Morgens T. 39,8°, P. 60, R. 20. Mässig kräftig gebautes Individuum, Musculatur gut, Panniculus dünn. Bequeme Rückenlage, Sensorium frei. Turgor faciei. Zunge ziemlich dick gelblich-grau belegt, feucht, kein Appetit, gesteigerter Durst, kein Stuhl; Abdomen normal.

Inspirationstypus costoabdominal, Respirationen ruhig und nicht beschleunigt, mässig häufiger Husten mit leichter Expectoration. Thorax etwas fassförmig, ziemlich lang, die linke Hälfte erscheint vorn bis zur Brustwarze hin etwas flacher, als die rechte, und wird auch bei der Inspiration weniger gehoben; die Intercostalräume auf Druck wenig empfindlich. Percussionsschall hinten, links oben höher und gedämpfter als rechts, besonders in der Fossa infraspinata, unterhalb der Scapula nimmt die Dämpfung ab, wird aber im unteren Drittel wieder stärker; die Auscultation ergiebt in der oberen Hälfte unbestimmte In- und bronchiale Exspiration, schwache Bronchophonie, in der unteren unbestimmtes Athmen und dumpfe, mittelgrossblasige klanglose Rasselgeräusche. Vorn links ist der Schall lauter und tiefer als rechts, überall hier vesiculäres Athmen. Der halbmondförmige Raum ist höher als normal. — Rechts am Thorax normale Verhältnisse. — Am Herzen eben so wenig etwas Abnormes. — Die Sputa sind mässig reichlich, leichtflüssig, getrübt, von grasgrüner Farbe. — Urin ist dunkelgelb, getrübt, mit einem sehwer erregbaren, grobkörnigen, röthlichen Sediment, Sp. G. 1,025, ohne Eiweiss; die Chloride nicht wesentlich vermindert. — Haut warm, trocken. — Radialis von mittlerer Weite, Spannung und Höhe der Welle normal. — Verordnung: Saturat. citric.

Abends T. 40,8°, P. 68, R. 24.

20. Januar. T. 39,5°, 64 P., R. 20. Seit gestern kein Stuhl; Sputa unverändert, ebenso der übrige Zustand. — Verordnung: *Infus. Sennae comp.* 1 Esslöffel.

Abends T. 40,1°, P. 64, R. 24.

22. Januar. Vorn links bei tiefen Inspirationen spärliches, dumpfes, klangloses Rasseln. — Der Puls ist dicrotisch. — *Sep. Saturat. citric. R. Inf. fol. Digit.* (1 Ser.) ℥vj, *Nitr. depurat.* ʒij, *Sol. Succi* ℥ij. (Digitalis am 24. ausgesetzt.)

Vom 22. Januar bis zum 2. Februar durchaus keine wesentliche Aenderung: hohes Fieber mit geringen Morgenremissionen, kaum vermehrte Puls- und Respirations-Frequenz, auch in den übrigen Apparaten kaum etwas geändert. Die physicalischen Erscheinungen Seitens des Respirations-Apparates dieselben; die Sputa blieben die ganze Zeit hindurch spärlich, schleimig-eitrig, leichtflüssig, stark getrübt, grün gefärbt; nur am 30. Januar waren sie blutig tingirt und am 29. bis 31. etwas bröckelig. Am 1. Februar: Sputa mässig reichlich, schleimig-eitrig, heute ziemlich zäh und klebrig, aber immer noch von ins Grüne spielender Farbe.

2. Februar. Morgens T. 39,8°, P. 84, R. 24. Keine nächtlichen Schweisse; Haut sehr trocken. Keine Durchfälle; kein Appetit, Zunge normal; Leib nicht aufgetrieben oder schmerzhaft. — Percussionsschall hinten links immer noch gedämpft, am stärksten auf der Höhe der Scapula, mit nach unten zu abnehmender Intensität. Ueberall bronchiales Athmen hier, nur in der Regio supraspin. unbestimmtes, hier grobblasige Rasselgeräusche, weiter abwärts mittelgrossblasige und im unteren Drittel reichliche, klanglose, kleinblasige. Vorn links der Schall etwas klingend, überall Rasseln, der halbmondförmige Raum gut ausgeprägt.

Bis zum 12. Februar blieben die Sputa unverändert, immer grün gefärbt, freilich zuletzt bemerkenswerth weniger, als in der ersten Zeit; auch die Quantität wurde weniger und war schliesslich am 11. Februar null. Nur am Vormittag des 14., kurz vor dem Tode, fanden sich noch einige spärliche, graue, schleimig-eitrige Sputa. Nachzuholen haben wir noch, dass dieselben am 7. Februar, wie am 30. Januar, eine zum Theil chocoladenartige, durch alte Bluteoagula erzeugte, Färbung trugen, aber durchaus geruchlos waren, wie stets.

Nur kurz, weil es nicht von unmittelbarem Interesse für den Fall ist, fügen wir hinzu, dass sich seit dem 7. Februar, von der linken Gesichtshälfte ausgehend, eine Erysipelas faciei entwickelte, in dessen Verlauf exquisite Gehirnerscheinungen (ein Complex von Stupor und Excitation) auftraten. Nach dem Verschwinden desselben ging Patient unter den Erscheinungen einer acuten Affection des Respirations-Apparates (Oedem), starker Dyspnoe und unter raschem Sinken der Herzthätigkeit zu Grunde am 14. Februar Abends.

Obduction am 15. Februar Mittags.

Ziemlich starke Abmagerung. Im Cavo abdom. gegen ein halbes Quart faserstoffreicher gelblicher Flüssigkeit. Im linken Pleurasack gegen ¼ Quart etwas röthlicher Flüssigkeit. Die rechte Lunge drängt sich stark hervor, bedeckt in mehr als normaler Ausdehnung den Herzbeutel und reicht bis zum linken Sternalrande.

Die linke Lunge ist in ihrer ganzen Ausdehnung ziemlich derb; die mit dem Zwerchfell verwachsene Basis hat etwas abgerundete Ränder. Auf dem Durchschnitt zeigt sich eine ausgedehnte Infiltration mit grobkörniger Schnittfläche. Die infiltrirten Partieen sind zum Theil feucht und hellroth gefärbt, zum Theil dagegen trocken, gelblich-grünlich gefärbt und stark käsig aussehend. Letztere Stellen von verschiedener Grösse liegen zerstreut in dem roth hepatisirten

Gewebe. In der Spitze eine unregelmässige, mit röthlicher Flüssigkeit gefüllte Caverne, in welche unmittelbar ein Bronchus übergeht, dessen Innenfläche ebenfalls bereits in Ulceration begriffen ist.

In der rechten Lunge ist nirgends eine ähnliche Infiltration, wie auf der anderen Seite, in den hinteren Partieen Oedem und Hyperaemie. — Im Larynx starke Röthung, ebenso im unteren Theil der Trachea. — In der Trachea kleine Defecte und auf beiden Processus vocales tiefe Ulcerationen, besonders rechts.

In sämmtlichen übrigen Organen keine auffälligen Veränderungen.†)

Fünfter Fall.

Fall von croupöser Pneumonie. — Linksseitiges Empyem. Pericardiales Exsudat. Die Infiltration des oberen Lappens der linken Lunge in der Rückbildung begriffen. — Protrahirter subacuter Verlauf. Vom 13. (zuerst beobachteten) Tage an grüne Sputa, die ungefähr 2 Wochen persistiren. Schliesslich eitrige Pleuritis links und Pericarditis.

K., Schutzmann, 39 Jahre alt, ging am 21. Februar 1864 zu. Anamnestisch giebt er im Kurzen Folgendes an: Phthise soll in der Familie nicht hereditär sein; er selbst ist, einige leichte Beschwerden ausgenommen, früher stets gesund gewesen. Am 9. Februar 1864 erkrankte er, angeblich in Folge einer Durchnässung und Erkältung, unter Fiebererscheinungen (heftigem Frost und Hitze); er verspürte Kurzathmigkeit und Stiche in der Brust, hustete und warf spärliche Sputa aus, die „weisslich-grünlich", einige Male auch blutig tingirt ausgesehen haben sollen. Er wurde geschröpft, zwei Male venäsecirt und erhielt innere Arzneien.

Status praesens am 21. Februar:

Kräftiger Mann; leichter Turgor faciei. Klage über Kopfschmerz und Stiche in der linken Brustseite beim Husten.

Inspirationstypus costo-abdominal, keine wesentliche Dyspnoe. Thorax sehr gut gebaut, ergiebt bei der Inspection durchaus nichts Abnormes. Vorn links Percussionsschall etwas gedämpft und hoch, schwach tympanitisch, von der 3. Rippe ab intensive Dämpfung, die in die Herzdämpfung übergeht; hinten links in der Fossa supraspinata schwache, von der Mitte der Scapula abwärts intensive Dämpfung. Fremitus hinten an den gedämpften Partieen erhalten.

†) Zwischen dem eben mitgetheilten und dem folgenden Fall war ursprünglich noch der bereits oben p. 466—82 abgedruckte Fall von geheiltem Lungenabscess eingeschoben, wo zeitweise ebenfalls grüne Sputa zu beobachten waren.

Vorn links unterhalb der Clavicula vesiculäres, an den gedämpften Partieen sehr schwaches, unbestimmtes Athemgeräusch, bei tiefen Inspirationen, besonders auf der Höhe derselben, starkes Reibegeräusch; hinten im Bereich der Dämpfung schwaches, unbestimmtes Athemgeräusch, bei ganz tiefen Inspirationen mit Schnurren, oberhalb derselben vesiculäres Athmen mit spärlichen klanglosen Rasselgeräuschen. — Rechts normale Percussions- und Auscultations-Verhältnisse, nur hinten Pfeiffen und Schnurren und einzelne klanglose, grobblasige Rasselgeräusche. Sputa sind spärlich, fast nur schleimig, zäh, klebrig, durchscheinend, deutlich grün gefärbt. — Am Herzen nichts Abnormes. — Zunge weisslich belegt, Anorexie, im Laufe des 20. vier dünne Stühle, Abdomen normal. Urin bräunlich roth, durchweg klar, Spec.-G. 1,018. — Radial. etwas weit, Welle hoch, Spannung über die Norm erhöht, 96 Pulse. — Medication: Sol. Natr. nitric. (℥ij) ℥vj, 2stündl. 1 Esslöffel.

22. Febr. Grosses Schwächegefühl; 6 dünne Stühle.

23. Febr. T. 38,0°. In der unteren Partie der linken Lunge hinten treten kleinblasige Rasselgeräusche auf; das Reibegeräusch noch in früherer Stärke vorhanden. Sputa nur spärlich, entschieden grün gefärbt. Med.: Vesicans ad loc. dol.

24. bis 25. Febr. Keine bemerkenswerthe Aenderung.

26. Febr. Morgens T. 38,1°, P. 96, R. 32. Beginnender Pallor faciei. Hinten links am Thorax von oben bis unten Dämpfung, aber nur mässige und nach unten an Intensität eher ab- als zunehmend. Im oberen Drittel unbestimmtes Athmen und sparsames, mittelgrossblasiges, klangloses Rasseln, in der unteren Hälfte reichliches kleinblasiges, stellenweise mit feinblasigem untermengt, in der Mitte schwaches bronchiales Athmen; vorn links dieselben auscultatorischen Phänomene wie früher. Die linke Infraclaviculargegend weniger beweglich als die rechte. Die Sputa sind diffluirend, von homogenem Aussehen und exquisit grasgrüner Farbe. — Rad. ziemlich weit, wenig gespannt, Puls etwas hoch und hüpfend.

Abends T. 38,2°, P. 100, R. 40.

27. Februar. Morgens T. 38,7°, P. 100, R. 32. Mässige objective Dyspnoe. Die Sputa sind spärlich, schleimig-eitrig, schwimmen in Wasser oben; sie sind hellgrün gefärbt, sogar das Menstruum hat die grünliche Färbung angenommen.

Abends T. 38,8°, P. 104, R. 28.

Bis zum 5. März behielten die Sputa noch die grünliche Färbung bei, trübten sich aber allmählich stark und wurden schliesslich graugelb, geballt.

Es möge kurz erwähnt sein, dass beim Patienten noch eine Pericarditis mit reichlichem Exsudate sich bildete und ein linksseitiges Empyem, an dem er schliesslich am 17. März zu Grunde ging.

Obduction am 18. März.

Beide Lungen zum grossen Theil adhärent. Linksseitiges Empyem. Die linke Lunge ist etwas klein, zeigt nur im unteren Theil atelectatische Stellen. Im unteren Lappen partielle Infiltrationen, die sich von der Umgebung durch ihre Prominenz, grössere Derbheit und gelbliche (eigentlich weisslich-gelb punktirte) Schnittfläche abheben, von der sich auf Druck eine dünne gelbliche, anscheinend eitrige Flüssigkeit ergiesst, welche enorm viele fettig metamorphosirte Epithelien enthält. — Die rechte Lunge ist gross, im Ganzen schlaff, in der ganzen Ausdehnung etwas ödematös, blutreich, an einzelnen Stellen atelectatisch. — Bedeutendes pericardiales Exsudat.

In den übrigen Organen keine bemerkenswerthen Veränderungen.*)

*) Während des Bestehens des pericardialen Exsudates trat ein eigenthümliches Pulsphänomen auf: es wurde bei tieferen Inspirationen die Welle in der Radialis wie in der Carotis niedriger und verschwand bei ganz tiefen Inspirationen vollständig. Mehrere ähnliche Beobachtungen, die Prof. Traube zu machen Gelegenheit gehabt, sollen baldigst veröffentlicht werden.

XLIII.

Meningitis basilar. tuberculos. — Tod im zweiten Stadium.†)

F., Klempner, 19 Jahre alt, wurde am 16. Juni 1864 auf die Klinik des Prof. Traube aufgenommen. Von seinen Kinderjahren an ist er schwach und kränklich gewesen, seine Eltern sind schon längst todt, seine Mutter ist an der „Brustkrankheit" gestorben. Vor etwa 7 Jahren überstand er eine Lungenentzündung, die ihn etwa vier Wochen an das Bett gefesselt hat. Den Beginn des Hustens, an dem er jetzt leidet, verlegt er in diese Zeit zurück. Der Husten hat ihn seitdem nicht wieder verlassen und quält ihn nicht blos des Morgens, wie im Anfange der Krankheit, sondern den ganzen Tag. Mehrmals sind im Laufe der letzteren Jahre kleine hämoptoische Anfälle aufgetreten, die immer ohne ärztliche Behandlung von selbst sistirten. Husten, Schwäche, zunehmende Abmagerung bewogen den Kranken, in die Anstalt zu gehen.

Status praes. vom 17. Juni. Schwächlich gebautes Individuum von sehr blasser Gesichtsfarbe, untermittlerem Ernährungszustande. Sensorium vollkommen frei; horizontale Rückenlage. Thorax sehr schmal, lang und flach, Respirationstypus costo-abdominal. Ausser über Husten und Auswurf keine Klagen. Die Percussion ergab vorn beiderseits in den Spitzen und bis zur dritten Rippe abwärts einen hohen, gedämpften Schall, die Auscultation daselbst rechts bronchiales Athmen bei In- und Exspiration mit ziemlich reichlichem,

†) Abgedruckt aus der „Berl. Klinischen Wochenschrift", Jahrgang 1, No. 31, d. d. 25. Juli 1864. Referent Dr. Löwer, jetzt Ober-Stabsarzt in Altenburg.

mittelgrossblasigem, knarrendem Rasseln, links scharfes vesiculäres Athmen bei Inspiration mit einzelnen knarrenden Rasselgeräuschen, Exspiration verlängert, schwach bronchial. Vorn im Uebrigen nichts Abnormes. Hinten wies die Percussion in der Regio scapular. dextr. einen hohen, gedämpften, unter der rechten Scapula, wie überall links, einen lauten, tiefen Schall nach, die Auscultation an der ersteren Stelle bronchiales Athmen mit spärlichem Rasseln, im Uebrigen vesiculäres. Husten mässig, Expectoration ziemlich leicht, Sputum mässig reichlich, schleimig-eitrig, zum grössten Theile aus kleinen, gelblich-prünen Ballen bestehend. Resp. 20. Abgesehen davon, dass die Zunge etwas weisslich belegt und der Appetit nur gering war, liess sich in den übrigen Apparaten nichts Abnormes constatiren. Die Haut war weich, Temp. 37,6, die Radialis, von mittlerer Spannung und mittelhoher Welle, machte 76 Schläge.

Ord. *Sol. Natr. bicarbon.* (℥ij) ℥vj.

Der Kranke blieb nur 3 Tage in dem angegebenen Zustande, schon am 21. Morgens klagte er über dumpfen Kopfschmerz, der nicht allein am Abend persistirte, sondern auch noch zugenommen hatte; Patient lag da mit sehr blassem Gesichte, theilnahmlos, mit niedergeschlagenen Augen, ohne bei seinen Antworten den Fragenden anzuschauen. Er hatte am Nachmittage eine ziemlich reichliche Epistaxis gehabt, hatte gegen Abend gallige Massen erbrochen, das Abdomen war etwas eingezogen, aber weich, die Pupillen zeigten normale Weite und Reaction. T. 37,6, P. 64, R. 20. (Ord.: *Cucurb siccae* viij *ad nuch.*, *decoct. Althaeae cum Natr. nitric.*, *epithem. frigid.*) In der folgenden Zeit persistiren die Kopfschmerzen, sie zeigen weder Re- noch Intermission, am Tage nach Ausbruch derselben ist der Unterleib fast kahnförmig eingezogen, resistent anzufühlen, ab und zu erfolgt Erbrechen von Speiseresten oder grün gefärbten, mehr flüssigen Massen, dabei fortwährende Gleichgültigkeit gegen die Umgebung und ruhige Rückenlage mit meist angezogenen Schenkeln. Die Temperatur erhält sich auf 37,7—37,9, der Puls auf 60 Schlägen, die Respirationen auf 24 in der Minute. Am 24. Juni tritt die Krankheit in ihr zweites Stadium ein, die Temperatur sinkt und erhält sich auf 37,4, der Puls auf 48, die Respirationen steigen auf 32. Die Theilnahmlosigkeit macht einem schlummerähnlichen Zustande Platz, in dem der Kranke fortwährend in der rechten Seitenlage zusammenkauert und auf dem rechten Arme gestützt daliegt, anscheinend eine active Lage, ohne Zweifel aber nur eine instinctive, begründet durch den Mangel aller Spontaneität während des soporösen Zustandes. Wenn der Kranke an-

gerufen, erweckt wird, schlägt er langsam die Augen auf, die weite, träg reagirende Pupillen zeigen, streckt ebenso die Zunge heraus, wenn man es von ihm verlangt, antwortet einsilbig und unvollständig auf an ihn gerichtete Fragen und versinkt wieder in seinen Schlummer, wenn man aufhört, mit letzteren ihn anzuregen. Dass das Sensorium benommen ist, steht dadurch ausser Zweifel. Aber auch Lähmungserscheinungen treten deutlich hervor, der Facialis zwar ist intact, die Augenmuskeln jedoch sind ergriffen, es besteht deutlicher Strabismus convergens, die linke obere Extremität wird entschieden träger bewegt, als die rechte, und sinkt, bis zu einer gewissen Höhe gehoben, schlaff herab. Dabei ist der Unterleib stark eingezogen, seit zwei Tagen kein Stuhlgang. Der folgende Tag brachte keine Aenderung, Sopor und Strabismus blieben die in die Augen springenden Erscheinungen, und dennoch starb der Kranke bereits am 26. Morgen 5¼ Uhr.

Section 24 Stunden p. m. (Dr. Klebs). Schädeldach bietet nichts zu bemerken. Sin. longitudinal. weit, besonders im hinteren Theile, und hier mit sehr grossen, weichen Fibringerinnseln erfüllt. Das Gehirn füllt die Höhle der Dura ziemlich prall aus, auf der Innenfläche der letzteren starke Vascularisation. Die Venen der Pia stark gefüllt, die Pia selbst ist links, wo sich auch stärkere venöse Füllung zeigt, auf der Höhe der Gyri etwas trocken, sonst leicht ödematös. Die rechte Hemisphäre ist etwas platter, die Gefässe sind hier weniger stark gefüllt. An der Schädelbasis ziemlich viel, fast klare Flüssigkeit, die Pia ist hier zwischen Chiasma und Pons ziemlich stark getrübt und von zahlreichen, feinen, weissen, durchscheinenden Knötchen durchsetzt; ähnlich verhält sich die Pia der Fossae Silvii. Auf der Oberfläche des Oberwurms findet man eine gelbliche, ziemlich umfangreiche Infiltration von gelatinöser Beschaffenheit, in der bei günstigem Lichte sehr zahlreiche, kleine, glänzende Knötchen sichtbar werden. Auf dem Durchschnitt zeigt sich das Infiltrat linsendick, die Substanz des Kleinhirns darunter sehr weich und gelatinös. In der Furche zwischen beiden Kleinhirnhemisphären sehr dichte Züge von weisslichen Knötchen, die dem Verlaufe der Venen folgen. Seitenventrikel nicht vergrössert, enthalten kaum eine Spur von Flüssigkeit. Pia äusserst zerreisslich, kaum in grösseren Stücken abziehbar. Die venösen Gefässe des Velum und Plexus choroides stark mit Blut gefüllt, im Velum stecknadelknopfgrosse, weissgelbe Knötchen. Gehirnsubstanz sehr schlaff, die Gefässe der weissen enthalten ziemlich viel flüssiges Blut, die Rinde etwas blass, ziemlich feucht,

quillt auf der Durchschnittsfläche ziemlich stark hervor; die Grosshirnganglien äusserst blass. Die Substanz des Kleinhirns schlaff, ziemlich blutreich, Rinde leicht geröthet. Die Sinus an der Schädelbasis sehr stark mit flüssigem Blute gefüllt.

Das übrige Protocoll theilen wir nur im Auszuge mit.

Die Lungen sind ziemlich gross, am hinteren Umfange, besonders des linken oberen Lappens, ausgedehnte blaurothe Stellen, unter denen das Gewebe verdichtet, luftleer, von vielen graugelben Knötchen durchsetzt ist. Daneben viele erbsengrosse Höhlungen, die mit Bronchien communiciren, ziemlich glattwandig und mit gelben eiterartigen Massen gefüllt sind. In den unteren Lappen zerstreut zahlreiche, feine, graue Knötchen, daneben Hyperaemie. Bronchialschleimhaut überall stark geröthet mit dickem, zähem, gelbem Schleime bedeckt.

Beide Nieren etwas gross, Kapsel leicht lösbar, Oberfläche glatt, dunkelroth, mit ziemlich spärlichen, gelben, runden Flecken besetzt, die auch in der Tiefe des Parenchyms vorhanden sind. Die Gefässe der Rinde stark gefüllt, Parenchym leicht ödematös. Ausserdem zeigen sich zahlreiche kleinere Pünktchen meist reihenweise längs der grösseren Gefässzüge der Rinde.

Die Schleimhaut des Dünndarms sehr stark geröthet, die Follikel zu stecknadelknopfgrossen, prominenten Knötchen angeschwollen, die von einem starken Gefässhof umgeben sind. Im Dickdarm in der Nähe der Klappe ein paar Ulcera mit stark gerötheten Rändern, in deren Grunde zahlreiche, gelbe Knötchen hervortreten. Mesenterialdrüsen stark geröthet, geschwellt, ziemlich derb.

Leber verhältnissmässig sehr gross, glatt, schlaff; die Oberfläche ist mit zahlreichen, leicht prominirenden, gelben Flecken besetzt, die der ausgedehnten Tuberkelbildung im Parenchym entsprechen. Die Serosa ist sonst frei.

Die Schleimhaut der Harnblase lebhaft injicirt, an der Mündung des linken Ureter sieht man eine tuberculöse Infiltration mit stark injicirter Umgebung. Die Tuberkelbildung setzt sich eine kurze Strecke auf die Schleimhaut des Ureter fort, weiterhin ist diese letztere stark hyperämisch. —

Herr Prof. Traube gab seinen Zuhörern über den vorliegenden Fall die folgende Epicrise: Die Diagnose war von ihm am Krankenbette auf Meningitis tuberculosa im zweiten Stadium gestellt worden, der Tod war, worauf noch besonders aufmerksam gemacht wurde, auf der Höhe dieses Stadiums erfolgt. Nach den Erfahrungen des

Prof. Traube tritt der Tod bei Meningitis tuberculosa, auch der Erwachsener, nur in einer verschwindenden Minderheit von Fällen im zweiten Stadium ein, in den ungleich meisten erfolgt der Tod im dritten, d. h. im tiefsten Coma, bei einer sehr hohen Pulsfrequenz, die bis auf 160 Schläge pro Minute steigen kann, unter ausgeprägten Lähmungs-Erscheinungen. Die Abkürzung, den unvollständigen Ablauf der Krankheit hat Traube nur in einigen wenigen Fällen eintreten sehen, in denen sich acute Affectionen, wie Pneumonie, Pneumothorax etc., im Verlaufe der Meningitis entwickelten. Ein derartiger Grund der Abkürzung liegt hier nicht vor, die Beobachtung während des Lebens weist eben so wenig auf eine Ursache hin, wie die Obduction. Letztere bethätigt aber um so sicherer die gestellte Diagnose, dass Patient bereits im zweiten Krankheitsstadium dem Tode erlegen sei. Der anatomische Befund bei den Sectionen der im dritten Stadium Gestorbenen weist zuvörderst die Dura mater prall ausgefüllt nach. Nach Entfernung derselben findet man die Hirnwindungen stark abgeplattet, die Oberfläche des Gehirns sehr anämisch, auch die Venen, welche in den Sinus longitudinalis einmünden, blutleer. Dabei sind die Ventrikel beträchtlich mit Flüssigkeit gefüllt und ausgedehnt, und die sie begränzenden Hirntheile, besonders Corpus callosum und Septum pellucidum, zeigen sich erweicht. Von allen diesen Befunden zeigte sich auch nicht ein einziger im vorliegenden Falle. Die Hirnwindungen waren hier zwar auf der rechten Seite etwas platter, als auf der linken, aber im Ganzen jedenfalls nicht abgeplattet, die Venen der Hirnoberfläche zeigten sich stark gefüllt, vor Allem war kaum eine Spur von Flüssigkeit in den Ventrikeln zu bemerken. Dass diese beiden letzteren Erscheinungen Hand in Hand gehen, ist einleuchtend, der Rauminhalt des Schädels ist eben eine unveränderliche Grösse, und wenn Flüssigkeit in die Ventrikel transsudirt, muss deshalb nothwendigerweise der Blutgehalt in der Schädelhöhle abnehmen. Daher geht Blutfülle neben Ventrikelleere im zweiten Stadium und Blutleere des Gehirns neben Anhäufung von Flüssigkeit in den Ventrikeln im dritten Stadium einher.

Der vorliegende Fall führt uns ferner zu der Ueberzeugung, dass das Coma und die abnorm hohe Pulsfrequenz, die das dritte Stadium der Meningitis tuberculosa charakterisiren, in einem nothwendigen Zusammenhange stehen mit der Anhäufung von seröser Flüssigkeit in den Ventrikeln, welche wir so constant in den Leichen der in diesem Stadium Verstorbenen antreffen. Diese Anhäufung könnte in dreierlei Weise wirken:

1) durch die Erweichung, welche sie im Septum, Corpus eallosum, so wie an der Oberfläche des Thalamus und Corpus striatum einleitet;
2) durch die Verschiebung und Zerrung, welche die Nervenelemente erleiden;
3) durch die Beeinträchtigung des Zuflusses von arteriellem Blute zur Hirnsubstanz, welche mit der Compression der Hirnvenen gegeben ist.

Da die sub 1. erwähnte Erweichung nach Traube's und Anderer Beobachtung entschieden als Leichenphänomen zu betrachten ist, so kommen nur die beiden letzteren Momente in Betracht. Welches von beiden vorzugsweise wirksam sei, müssen fernere Untersuchungen entscheiden.

XLIV.

Diffuse interstitielle Nephritis. — Tod in einem urämischen Anfalle.†)

S., Arbeitsmann, 40 Jahre alt, kam am 2. Mai d. J. zur Aufnahme. In seinem zehnten Lebensjahre hat er eine Febris intermittens durchgemacht, die von sehr langer Dauer gewesen sein soll, dann ist er bis vor 7 Jahren stets gesund gewesen. Zu dieser Zeit erkrankte er mit mehrmals sich wiederholenden Anfällen von Frost und Hitze, dann traten heftige Kreuzschmerzen ein, oft so intensiv, dass der Kranke sich nicht bewegen konnte. Die Krankheit hat etwa ein halbes Jahr gedauert, war aber auch dann noch nicht ganz verschwunden, vielmehr noch eine Zeit lang in kürzeren, wenig intensiven Anfällen ab und zu wieder aufgetaucht. Im Spätsommer 1863 zog sich dann Patient eine Erkältung zu; Husten, Auswurf, Schmerzen in der Brust bildeten die Symptome der darauf folgenden Krankheit. An diese schloss sich fast unmittelbar im Herbst 1863 ein neuer heftiger Ausbruch der Kreuzschmerzen an, die jetzt persistirten. Es gesellten sich zeitweise Kopfschmerzen hinzu, starkes Erbrechen stellte sich ab und zu, später auch Anschwellung der Füsse ein. Patient hat dabei selbst die Beobachtung gemacht, dass er im Anfange der Affection, besonders des Nachts, häufiger Urin lassen musste, als gewöhnlich; der Harn soll dabei dunkel und spärlich gewesen sein. Seit November v. J. hat der Kranke aufhören müssen, zu arbeiten und von da ab bis jetzt meist im Bett gelegen. Ausser den bereits angeführten Erscheinungen sind in der letzteren Zeit

†) Abgedruckt aus der „Berl. klin. Wochenschrift", Jahrgang 1864, No. 33, d. d. 8. August. Referent Stabsarzt Dr. Löwer.

auch einzelne kurze Schwindelanfälle aufgetreten, und hat sich die Anschwellung allmählig über den ganzen Körper ausgebreitet.

Status praesens vom 3. Mai. Ziemlich kräftiger Bau, mittlerer Ernährungszustand, Blässe des Gesichts und der Lippenschleimhaut.

Die Percussion ergiebt vorn beiderseits normale Verhältnisse, hinten vom Angulus scapulae abwärts hohen, mässig gedämpften Ton; die Auscultation scharfes, an den gedämpften Stellen abgeschwächtes vesiculäres Athmen. Typus der Respiration costo-abdominal, Frequenz 20. Spitzenstoss nicht zu constatiren, Percussion des Herzens ergiebt keine abnormen Verhältnisse. An der Brustwarze hört man zwei Töne, von denen der zweite klingender als normal ist, rechts vom Sternum in der Höhe der zweiten Rippe ist der zweite Ton metallisch klingend. Radialis weit, abnorm gespannt, macht 76 Schläge. Zunge etwas grauweiss belegt, Appetit mangelt, Neigung zur Obstruction; das Abdomen giebt an den tiefgelegenen Stellen einen höheren Percussionsschall, als an den hochliegenden. Haut trocken, die Epidermis leicht abschilfernd, über den ganzen Körper, das Gesicht mit eingeschlossen, starkes Anasarca, Temp. 37,6. Der Urin ist hellgelb, etwas flockig getrübt, stark albumenhaltig, 2500 C.-C., 1005 spec. Gew. Die microscopische Untersuchung desselben weist sehr wenige hyaline, zahlreiche kurze, meist schmale und reichlich mit Fetttröpfchen belegte Faserstoffcylinder nach, daneben viel feinkörniger, fettiger Detritus. Die Hauptklagen des Kranken beziehen sich auf öfter eintretende Kopfschmerzen, auf Anwandlungen von Schwindel und auf Abnahme des Sehvermögens. Die ophthalmoscopische Untersuchung der Augen ergiebt beiderseits eine Anzahl Apoplexieen von Stecknadelknopfgrösse und kleiner, ausserdem zahlreichere, isolirte, weisse Fettplaques am oberen und unteren Umfange der Papille, dieselbe ist etwas undeutlich, mattröthlich, die Venen stärker gefüllt als normal; am äusseren Rande der Macula, die unverändert erscheint, einzelne weisse Punkte.

Diagnose: Nephritis chronica. Hypertrophie des linken Ventrikels und Retinit. apoplect.

Ord.: *Inf. Sennae comp.* 2stündlich 1 Esslöffel. Zeitweise trockene Schröpfköpfe an die Lendengegend, warme Bäder.

Mit Eintritt von reichlichen, dünnen Stühlen liess in der folgenden Zeit das Anasarca beträchtlich nach, am längsten hielt es sich im Gesicht, nicht völlig verschwand es an den Füssen. Nach der beträchtlichen Abnahme des Oedems wurde es möglich, über den Spitzenstoss etwas Genaues festzustellen. Derselbe zeigte sich

im sechsten Intercostalraum, nach aussen von der Mamillarlinie, war etwas über einen Zoll breit und von beträchtlich grösserer Resistenz, als normal.

Nicht so glücklich, als mit dem Anasarca, ging es mit den übrigen Beschwerden; sehr häufig, Anfangs fast täglich, trat Kopfschmerz, seltener Schwindelgefühl ein, beide wurden aber stets durch im Nacken applicirte trockene Schröpfköpfe gehoben. Mit den Kopfschmerzen zeigte sich ab und zu auch Erbrechen, meist von spärlichen, zähflüssigen, dunkelgrünen Massen, mit Speiseresten gemischt, seltener aus letzteren allein bestehend. Zuweilen kam es nur bis zur Nausea, in der Regel persistirten dann aber die Kopfschmerzen länger, als wenn Erbrechen erfolgte. Der Urin zeigte dabei fast stets die oben angeführte Beschaffenheit, das spec. Gew. schwankte zwischen 1010—1014, die Menge stieg bis auf 2400 C.-C. Das letzte Drittel des Mai brachte eine geringe Veränderung in diese Gleichförmigkeit insofern hinein, als die Oedeme wieder anfingen, stärker zu werden, von jetzt ab kein Tag vorüberging, ohne dass Klagen über Kopfschmerzen laut wurden, die Urinquantität sich selten über 1600—1700 C.-C., das spec. Gew. über 1011,5 erhob. Das Aussehen des Kranken wurde viel anämischer, als früher, die Radialis fing an, eine geringere Spannung, als bisher, zu zeigen. (Ord.: *Chinin. sulfur.* gr. $\frac{1}{2}$. 4 Mal täglich). In den letzten Tagen des Mai trat auch noch eine Angina oedematosa ein, die als solche bestehen blieb und durch Bepinselung der afficirten Theile mit *Sol. Argent. nitric.* ʒj ad ℥j nach circa 6 Tagen wieder verschwand. In der Mitte des Monat Juni, bis wohin täglich über Kopfschmerz, der jetzt hauptsächlich in liegender Stellung am stärksten sein sollte, geklagt war und sich das Erbrechen oft mehrmals des Tages eingestellt hatte, wurde eine neue ophthalmoscopische Untersuchung vorgenommen, weil der Kranke eine wachsende Abnahme seines Sehvermögens bemerken wollte. Auf beiden Augen zeigten sich jetzt die Papillen noch mehr verwaschen, als bei der ersten Untersuchung, über der linken wurde eine breite, halbmondförmige, weisse Figur, unter derselben mehrere ziemlich grosse, unregelmässige, nicht confluirende, weisse Flecke, nach aussen von der rechten eine intensiv weisse, ziemlich breite, halbmondförmige, unterhalb fast dieselbe, nur weniger weisse Figur, oberhalb der Papille mehrere ziemlich grosse, runde, mattweisse Flecke beobachtet, die Venen sehr stark erweitert und deutlich, die Arterien weniger deutlich sichtbar.

Vom 22. Juni an wurde der Kopfschmerz äusserst intensiv,

trat mehrmals am Tage, auch in der Nacht ein und konnte jetzt nur auf kurze Zeit durch trockene Schröpfköpfe beseitigt, resp. gelindert werden. Auch Nackenschmerzen wurden geklagt und als pulsirende beschrieben, sie kamen und gingen mit den erstcren. Anasarca und Ascites hatten bis dahin immer zugenommen, weniger der Hydrothorax, die Radialis ist jetzt nur von mittlerer Weite, mittlerer Spannung und niedriger Welle, der Urin blassgelb, ab und zu flockig getrübt, meist ohne Sediment, Quantität ungefähr 1200, später nur 800 C.-C. mit 1010 bis 1012 spec. Gew. Aeusserst heftig wurde jetzt auch das Erbrechen, am 23sten wurde mit den erbrochenen Massen Blut herausbefördert, am 24sten war das Erbrechen so stark und häufig, dass der Kranke gar keine Speisen mehr bei sich behielt. Am Abend des genannten Tages trat das Erbrechen zum letzten Male ein, von da ab bis zum Tode fand es auch in der kleinsten Spur nicht mehr statt. Unter Fortbestehen der heftigsten Kopfschmerzen wuchs jetzt das Oedem noch mehr, namentlich im Gesicht, das durch das rüsselförmige Vorstehen der Oberlippe, durch die wallartige Beschaffenheit der Lider, die vom Auge Nichts mehr erkennen liessen, durch die dick aufgetriebenen Ohren, namentlich der Ohrläppchen, etwas Monströses an sich hatte.

Am 27. Juni Morgens wurde bei dem Kranken wieder eine sehr hohe Spannung der Radialis, die bis dahin stetig abgenommen hatte, gefunden, dieselbe war jetzt sogar stärker, als bei der Aufnahme. Am Nachmittage trat ein kurzer convulsivischer Anfall ein, während dessen etwas Schaum vor den Mund trat, unmittelbar an denselben schloss sich tiefes Coma an, aus dem der Kranke weder durch Anrufen noch durch Rütteln zu erwecken war. Ord.: *Venaesect.* von 4 Unzen, *Vesicans permagn. ad nucham*, reizendes Clystier. Das Coma bestand jedoch unverändert fort, und Abends nach etwa siebenstündiger Dauer desselben trat der Tod ein.

Section 16 Stunden post mortem (Dr. Klebs). Dura mater zeigt ziemlich dichte Injection der feineren Gefässe, besonders am Stirntheil längs des Sinus longitudin., derselbe mässig weit, enthält nur flüssiges Blut. Dura sehr prall, die innere Fläche, so wie die äussere der Pia, trocken, matt, die Gyri stark abgeflacht. Die Venen der Pia enthalten nur wenig Blut, und zwar nur da, wo die tiefer eingeschnittenen Furchen liegen. An der Basis ziemlich viel blasse, fast ganz klare Flüssigkeit. Die Substanz des ganzen Hirns sehr schlaff, Seitenventrikel enge, in den Hinterhörnern wenige Tropfen einer ganz klaren, farblosen Flüssigkeit, Velum und Plexus choroides sehr blass, nur in den stärkeren Venen etwas Blut, das-

selbe in den Gefässen der Ventrikeloberfläche. Substanz des Grosshirns sehr feucht, überall die Gefässe nur wenig gefüllt, überall Neigung der Sehnittflächen, zusammenzukleben. Rinde von normaler Breite, sehr blass, sehr feucht, im Centrum des linken Thalamus optieus eine kleine Extravasation, die im Ganzen kaum die Grösse einer Erbse erreicht. Im vorderen Theile des rechten Corp. striat. findet sieh der Linsenkern und ein Theil der grauen Schicht umgewandelt in eine sehr weiche, fast zerfliessende, mit gelben Partikeln untermisehte Subtanz, aueh am hintersten Theile des Corp. striat. ähnliehe kleine Erweichungsheerde. An beiden Stellen sind dieselben scharf umschrieben, ringsum ist normale Substanz. Aueh im rechten Thalamus ist ein Extravasat, fast genau entsprechend dem linksseitigen. Das Kleinhirn ist fast noch sehlaffer, als das Grosshirn, die Substanz durehweg sehr blass.

In beiden Pleurahöhlen eine beträchtliehe Menge einer klaren, blassen Flüssigkeit. Die Lungen zeigen sehr feuehtes Gewebe, besonders die reehte, bieten aber sonst Niehts zu bemerken.

Im Herzbeutel einige Unzen Transsudat. Das Herz ist vergrössert, besonders der linke Ventrikel, der allein die Spitze bildet. Derselbe ist weit, besonders gegen die Herzspitze zu dilatirt, die Museulatur ist sehr derb, Wanddicke an der Basis $\frac{3}{4}$ Zoll, am Ursprunge des vorderen Parpillarmuskels $\frac{1}{8}$ Zoll. Die Spitzen der Papillarmuskeln kolbig verdickt. Der reehte Ventrikel ist enger, Museulatur ziemlich stark, blässer als links. Die Klappen überhaupt bieten nichts Abnormes.

Beide Nieren entsehieden vergrössert. Die Oberfläehe der linken im Allgemeinen sehr blass, gelblich, zeigt eine Anzahl ziemlich tiefer Depressionen von unregelmässigem Umfange und röthlieher Farbe, die grössten an der hinteren Fläehe. Die Rinde ist ziemlich gleiehmässig breit, etwas trocken, die gewundenen Kanälchen erseheinen gelb, die schmalen als graue, weisse Streifen, die Glomeruli prominiren stark, sind ganz blutleer, die Markkegel sehr platt, ihre Gefässe stärker gefüllt, zwisehen den Gefässstreifen ziemlieh breite, weissliehe Züge. Die reehte Niere ist etwas kleiner, als die linke, zeigt gleichfalls narbige Vertiefungen, aueh hier vorzugsweise an der hinteren Fläche.

Die Sehleimhaut des Magens ist sehr blass, feueht, in der Umgebung der Cardia und des Pylorus zahlreiche, gelbweisse, stecknadelknopfgrosse Punkte. Die Sehleimhaut des Dünndarms ist sehr blass, die Follikel sind stark gesehwellt, eben so aueh einzelne

Peyer'sche Haufen; gegen die Ileocoecalklappe zu springen erstere ziemlich stark gegen das Lumen hervor.

Im rechten Auge sieht man um die stark ausgeprägte, sehr grosse, gelbe Macula lutea einen dichten Kranz von weissliehen kleinen Fleeken, aueh im weiteren Umkreise dieselben Veränderungen. Der Opticuseintritt ist wenig verändert, im Umkreise ähnliche punktförmige Fleckc, die Gefässe der Retina nur schwaeh gefüllt. Im linken Auge dieselbe Affection in grösserer Ausdehnung. Die Umgebung des Optieus ist gelatinös grau, der Eintritt desselben ist nirgends scharf begränzt, im Umkreise ein dichter Kranz von weissen Flecken, am stärksten in der Gegend der Macula lutea; nach der Mitte zu folgen aueh punktförmige Veränderungen den grösseren Gefässstämmen.

Die übrigen Organe bieten nichts Besonderes zu bemerken.

Die microscopisehe Untersuchung der Nieren wies in den eingezogenen Theilen der Rinde die Glomeruli ziemlich stark gesehrumpft, dic Capseln durch reichliches Bindegewebe verdiekt nach. In den übrigen Theilen der Rinde waren dic Interstitien stark verbreitert dureh bedeutende Entwickelung des Bindegewebes. Fast überall in ihnen viel Fett. Die Epithelien waren vollkommen degenerirt, einzelne Tubuli mit dicken Fetttropfen gefüllt.

Der vorliegende Fall, über dessen Diagnose als diffuse Nephritis nach der anatomischen und microseopisehen Untersuehung kein Zweifel herrsehen kann, gab dem Prof. Traube seinen Zuhörern gegenüber zu folgenden Bemerkungen Veranlassung:

Vermöge der bedeutenden Eiweissverluste dureh den Harn und Gastro-Intestinalkatarrh findet eine Verdünnung des Blutserums, vermöge der Hypertrophie des linken Ventrikels, die sieh zur Nierenkrankheit bald nach ihrem Entstehen hinzugesellt, eine abnorm hohe Spannung des Aortensystems Statt. Wird durch irgend eine Gelegenheitsursaehe entweder diese Spannung plötzlieh gesteigert oder die Dichtigkeit des Blutserums plötzlich noeh mehr vermindert, so transsudirt seröse Flüssigkeit dureh die Wände der kleinen Arterien in die Gehirnsubstanz, und es entsteht Hirnödem. Da das Blutwasser aber unter dem im Aortensystem herrsehenden mittleren Druck austritt, welcher grösser ist, als der Druek in den Venen und Capillaren, so müssen diese letzteren Gefässe zusammengedrüekt und ihr Inhalt um so viel verringert werden, als das Volumen des austretenden Blutserums beträgt. Die nothwendige Folge eines in solcher Weise zu Stande kommenden Hirnödems ist Anämie der Gehirnsubstanz. Von der Ausdehnung des Oedems und der

Anämie über Gross- und Mittelhirn hängt die Form des urämischen Anfalles ab, im ersten Falle allein Coma, im zweiten Convulsionen, unter den betreffenden Bedingungen Beides zusammen.

1. Dilatation und Hypertrophie des linken Ventrikels war evident vorhanden. Als Beweis für erstere gilt die Lage des Spitzenstosses im sechsten Intercostalraum nach aussen von der Mammillarlinie, da keinerlei verschiebendes Moment vorhanden ist, die rechte Thoraxhälfte sich normal verhält und Schrumpfung der linken Lunge nicht besteht. Als entscheidende Zeichen der Hypertrophie wurden beobachtet die abnorm starke Spannung der Radialarterie, der abnorm resistente Spitzenstoss, der metallisch klingende zweite Aortenton, ausserdem durch die Section bestätigt, da die Wandung des Ventrikels an der Basis bis auf $\frac{3}{4}$ Zoll verdickt war, während doch die Dicke der Herzwand bei einem sehr kräftigen, gesunden Menschen im linken Ventrikel an der dicksten Stelle nicht über $\frac{1}{2}$ Zoll beträgt. Die Spannung der Arterien und der abnorm resistente Spitzenstoss brauchen übrigens keineswegs bis zum Lebensende zu bestehen, wie es denn auch im vorliegenden Falle nicht stattgehabt hat, denn es kommt im Verlaufe der Krankheit eine Zeit, wo der hypertrophische Herzmuskel zu mangelhaft ernährt wird, um eine seiner Masse entsprechende Leistung ausführen zu können. Mit der Abnahme der Spannung verschlechtert sich daher naturgemäss stets die Prognose.

Als ein Glied in der Kette der durch die Hypertrophie des linken Ventrikels erzeugten Erscheinungen tritt uns die Retinitis apoplectica entgegen. Dass sie nicht mit der Nierenaffection unmittelbar im Zusammenhange steht, sondern sich nur in Fällen zeigt, wo Hypertrophie des linken Ventrikels vorhanden, hat Traube — nicht Schweigger, wie Rosenstein in seinen „Nierenkrankheiten" glaubt, und wo er selbst jenes Abhängigkeitsverhältniss übrigens bezweifelt — schon vor langer Zeit dargethan. Die Amaurose noch von Vergiftung entweder des Opticus oder seines nervösen Centralapparates abzuleiten, fällt jetzt natürlich Niemanden mehr ein, hier hat das Ophthalmoscop gezwungen, die materielle Basis für die krankhaften Erscheinungen anzuerkennen, das Gehirn selbst ist noch nicht so glücklich gewesen.

Die kleinen Extravasate, die sich bei der Section in den beiden Thalami optici fanden, verdanken ihre Entstehung offenbar auch dem abnorm hohen Drucke im Aortensystem. Auf ihr Vorkommen und ihre Ursache hat Traube bereits bei Aufstellung seiner Hypothese (No. 6. d. Aufs.) aufmerksam gemacht und hervorgehoben, dass

ihr Gesammtvolumen nie so gross ist, um einen erheblichen Theil des Schädelraums zu beanspruchen. Auch in dem mitgetheilten Falle erreichten sie im Ganzen kaum die Grösse einer Erbse, sind also ausser Stande gewesen, einen erheblichen Druck auf die Hirnsubstanz etc. auszuüben. Uebrigens kommen Fälle vor, wo Individuen, die unter Erscheinungen der Urämie starben, nur Hämorrhagieen im Pons zeigen. Es hat dies aber nichts Befremdendes, denn in einer Anzahl von Fällen entwickelt sich die Nierenaffection sehr schleichend, bei oft ganz ausgezeichneter Ernährung. Wenn hier eine plötzliche Erhöhung der Spannung eintritt, wird Hämorrhagie stattfinden müssen, weil das Serum zu grosse Dichtigkeit hat, um selbst bei hohem Drucke durch die Wandungen der feinen Hirnarterien transsudiren zu können. Ist dagegen ein Individuum heruntergekommen, blass, hydropisch, das Blutserum in bedeutendem Maasse verdünnt, der Druck im Aortensystem aber bedeutend erhöht, so wird sich kein Extravasat, sondern seröser Erguss in die Hirnsubstanz post mortem finden. In der Mitte stehen die Fälle, wo die beiden letzteren Erscheinungen sich gleichzeitig finden, die Extravasate aber in den Hintergrund treten.

2. Oedem und Anämie des Gehirns wies die Section in unserem Falle auf das Evidenteste nach. Nach Eröffnung der Schädelhöhle, während der übrige Körper natürlich noch uneröffnet geblieben war, wie es nöthig ist, um über die Füllung der Gefässe im Schädel einen sicheren Aufschluss zu erlangen, zeigte sich die Dura mater prall und gespannt, die Hirnwindungen abgeplattet, die ganze Oberfläche des Hirns überhaupt genau in dem Zustande, welchen wir an solchen Leichen finden, deren Tod im dritten Stadium einer Meningitis basilaris erfolgt ist, wo wir als Ursache einen Flüssigkeitserguss in den Hirnventrikeln finden. Dieser fehlte allerdings in unserem Falle, denn in den Ventrikeln zeigte sich kaum eine Spur von Flüssigkeit, dafür war aber evident ein stark speckiger Glanz der Schnittflächen des Gehirns, die grosse Neigung zum Zusammenkleben hatten, vorhanden, es handelte sich also um Transsudation in die Hirnsubstanz selbst als Ursache der Schwellung. Unwandelbar fest steht nun aber das Gesetz, dass wegen der starren Wandung der Schädelhöhle und wegen der dadurch bedingten Unveränderlichkeit des Rauminhalts für das in die Höhle Eintretende ein gleiches Quantum austreten muss, für das Transsudat also Blut, und daher Anämie bei Oedem der Hirnsubstanz wie bei Anwesenheit von Flüssigkeit in den Ventrikeln. Der Nachweis, dass die Anämie und das Oedem wirklich der Urämie zu Grunde liegen,

ist vor Kurzem Munk (cf. Nr. 11 dieser Zeitschrift) in glücklicher Weise auf experimentellem Wege gelungen, die Mittheilung wird noch in zu frischer Erinnerung sein, als dass wir speciell jetzt darauf einzugehen brauchten.

Gegen die vorgeführte Auffassung könnte nun aber der Einwand erhoben werden, dass in höchst seltenen Fällen von amyloider Degeneration der Nieren der Tod unter den Erscheinungen der Urämie, unter Convulsionen und Coma, erfolgt. Erst vor einigen Monaten ist ein derartiger Fall auf der Klinik des Prof. Traube beobachtet worden. Es handelte sich um einen jungen Menschen von 19 Jahren, der mit Tuberculosis zur Anstalt kam, microscopische und chemische Untersuchung des Urins wies auf amyloide Degeneration der Nieren hin. Einige Wochen nach der Aufnahme traten Diarrhöen ein, dann auch Erbrechen, das schliesslich so stark und anhaltend wurde, dass der Kranke auch nicht die geringste Nahrung mehr bei sich behielt. Er magerte dadurch enorm ab und glich zuletzt vollständig einem mit Haut überzogenen Skelette. In diesem Zustande wurde Patient von mehreren convulsivischen Anfällen befallen und ging schliesslich im comatösen Zustande zu Grunde. Die Section wies ausser amyloider Degeneration der Nieren auch solche der Darm- und Magenschleimhaut, im Gehirn lediglich sehr starke Anämie nach. Der Grund der Convulsionen und des Coma ist hier offenbar leicht in der rasch sich entwickelnden Anämie des Gehirns zu finden, die nicht vorübergehend, sondern stets wachsend war, die allerdings nicht durch Transsudat des Gehirns entstanden ist, wohl aber durch die enorme Nahrungsentziehung, die schliesslich den Herzmuskel ausser Kraft setzen musste, entferntere Organe genügend mit Blutzufuhr zu versehen. Ein Einwand kann demnach aus einem derartigen, übrigens höchst seltenen Falle der Traube'schen Hypothese kaum erwachsen, da der Haupteffect, die Anämie des Gehirns, in beiderlei Fällen vorliegt.

Die in den Corpora striata gefundenen kleinen Erweichungsheerde erlauben wohl den Schluss aus Analogie, dass sie eben so zu Stande kommen, wie die Erweichung der die Ventrikel begrenzenden Theile bei Anfüllung derselben mit Flüssigkeit im dritten Stadium der Basilar-Meningitis, dass sie eben auch postmortaler Natur sind, da dort eben so wenig wie hier andere Ursachen dafür aufzufinden sind.

3. Aeusserst lehrreich ist unser Fall endlich für die Bedeutung, welche das vicariirende Eintreten des Magens und Darms für die Nieren in Betreff der Harnstoffausscheidung hat, und für das

Verhältniss, in welchem dadurch Erbrechen und Stuhlausleerungen zur Entwickelung der Urämie stehen. Bekanntlich haben schon Bernard und Barreswil (Archives générales, April 1845, S. 462) auf diesen Punkt aufmerksam gemacht, und Munk hat ihn besonders hervorgehoben, und abgesehen davon, dass er Harnstoff und nicht, wie jene, kohlensaures Ammoniak in dem Entleerten fand, darauf hingewiesen, dass die Urämie um so länger bei den zu den Experimenten benutzten Thieren ausblieb, je länger das Erbrechen anhielt. In unserem Falle dauerte das reichliche Erbrechen bis zum 24. Juni Abends, die Stühle waren schon früher spärlich geworden, schliesslich auf einen Stuhl für zwei Tage reducirt, der ausserdem, weil wegen des Erbrechens innerlich keine Abführmittel gereicht werden konnten, nur durch Klystiere zu erzielen war. Drei Tage nach dem völligen Aufhören des Erbrechens, während welcher das Anasarca, hauptsächlich in der oberen Körperhälfte, rapide gewachsen war, trat die Urämie und mit ihr der Tod ein.

4. Schliesslich verdient noch der Umstand hervorgehoben zu werden, dass am Morgen des Tages, an welchem der urämische Anfall eintrat, etwa 5 Stunden vor Beginn desselben, die Spannung des Aortensystems, die in den letzten Wochen erheblich abgenommen hatte, sogar einen höheren Grad darbot, als zur Zeit der Aufnahme des Kranken. Welche Wichtigkeit diese directe Beobachtung für die oben aufgestellte Hypothese hat, ergiebt sich ohne Weiteres.

XLV.

Nierenschrumpfung, Hypertrophie und Dilatation des linken Ventrikels, relative Insufficienz der Tricuspidal-Klappe mit fühlbarer systolischer und präsystolischer Pulsation der Halsvenen.†)

P., Maurer, 34 Jahre alt, wurde zum ersten Male am 5. März d. J. auf die Klinik des Prof. Traube aufgenommen. Er ist ein kräftig gebauter Mann von gutem Ernährungszustande und theilt mit, dass er vor etwa 4 Jahren an Febris intermittens gelitten hat, die ein halbes Jahr anhielt, während dieser Dauer mehrmals in den Typen wechselte und schliesslich hydropische Anschwellungen setzte, welche nur langsam der ärztlichen Behandlung wichen. Es folgten dann Jahre mit vollkommenem Wohlbefinden, bis der Kranke etwa ¼ Jahr vor seiner Aufnahme von einem mässig starken Husten befallen wurde, der in der letzteren Zeit an Intensität immer zunahm, sich ab und zu mit Athemnoth verband und dadurch den Patienten zwang, in der Anstalt Hülfe zu suchen. Es wurde hier ein acuter diffuser Catarrh der Luftwege mit sehr starker Dyspnoe constatirt, der mit blutigen und trockenen Schröpfköpfen, ausserdem mit Pulv. rad. Ipecacuanh. gr. ij zweistündlich behandelt wurde und diesen Mitteln auch bald gänzlich wich, nachdem er einige leichte Recidive gemacht hatte. Die während des Aufenthalts vorgenommene physicalische Untersuchung des Herzens wies nach, dass die Herzdämpfung intensiver war, als normal, sie begann an der dritten

†) Abgedruckt aus der „Berliner Klin. Wochenschrift", Jahrg. 1864, No. 4, d. d. 5. September. Referent Stabsarzt Dr. Löwer.

Rippe und reichte im fünften Intercostalraum bis an die Brustwarze, dabei war der diastolische Ton an der Aorta sehr laut und auffallend klingend, auch die Radialis bedeutend stärker gespannt, als normal. Die Untersuchung des Urins wurde leider unterlassen.

Nachdem P. am 23. März, von seinem Catarrh völlig genesen, entlassen war, kam er bereits am 25. April wieder zur Aufnahme. Er hatte sich Anfangs nach der Entlassung ganz wohl befunden, aber schon in den letzten vierzehn Tagen hatte sich wieder Husten eingestellt, dann auch bald zeitweise eintretende Athemnoth, die in den letzten drei Tagen ununterbrochen angehalten hat. Der Kranke ist jetzt ein gutes Theil magerer, als bei seiner ersten Aufnahme; er bietet die Zeichen einer hochgradigen Orthopnoe, sein Gesicht hat eine blass cyanotische Farbe. Die Untersuchung des Thorax weist einen starken diffusen Catarrh der Luftwege, hinten beiderseits unterhalb der Scapula Dämpfung nach. Resp. 36—40. Der Spitzenstoss ist im sechsten Intercostalraume, 1 Zoll nach aussen von der Mammillarlinie, eine schmale, niedrige, mässig resistente Elevation darstellend; der zweite Aortenton ist hoch, klingend, an der Herzspitze zwei deutliche, laute Töne, links vom Sternum, oberhalb des Proc. xiphoideus, sind sie lauter, als an der Spitze, der zweite ist bedeutend verstärkt. Die Radialis ist eng, von stärkerer Spannung als normal, und niedriger Welle; Pulsfrequenz 104.

Der Urin ist hellgelb, ganz leicht gleichmässig getrübt, ziemlich stark eiweisshaltig, 1010 spec. Gew., 950 C.-C. Die mikroskopische Untersuchung weist in demselben zahlreiche breitere und schmälere Cylinder nach, die theilweise ganz zerfallen und verfettet sind, daneben noch reichliche Detritusmassen.

Der Digestions-Apparat functionirt normal; Körper-Temperatur 37,4.

Ord.: *Rad. Ipecacuanh.*, Anfangs in Pulverform gr. ij pro dosi, dann als Infus $\frac{1}{2}$ Scrup. auf 6 Unzen. Trockene Schröpfköpfe.

Etwa acht Tage lang wiederholten sich beim Kranken die Anfälle von Dyspnoe in ihrer Steigerung zur Orthopnoe wohl täglich, Schröpfköpfe, trockene wie blutige, und Vesicatore mussten deshalb sehr häufig applicirt werden. Zu Ende jener Zeit liessen die Anfälle zwar an In- und Extensität nach, aber nun wurde Patient von einem heftigen, mehrstündigen Frost befallen und die physicalische Untersuchung wies bald ein starkes, linksseitiges pleuritisches Exsudat nach. Es folgten nun wieder einzelne leichte Anfälle von Dyspnoe, die aber bald ganz cessirte. Der stets hellgelbe, klare Urin hatte während der ganzen Zeit allmählig an Quantität ab-

genommen, besonders nachdem sich beim Kranken reichliche dünne Stühle, ohne dass etwa Abführmittel gereicht gewesen wären, eingestellt hatten, wobei übrigens auch die Zunge einen weisslichen Belag annahm und der Appetit sich verringerte; die Quantität war im Mittel 300 C.-C. mit 1010 spec. Gew. Die Spannung der Radialis war, trotzdem der Kranke sehr anämisch aussah, immer stärker geblieben, als normal.

Kurz nach Auftreten des pleuritischen Exsudats fand sich beim Patienten Nasenbluten ein, das Anfangs nur geringfügig war, später aber so profus wurde, dass es die Tamponade erforderte. Mit derselben wurde absichtlich etwas abgewartet, da der Kranke sich während der Epistaxis ausserordentlich wohl fühlte und die Menge des Urins wieder auf 800—1200 C.-C. und höher stieg; zuletzt zeigte derselbe übrigens nur noch Spuren von Eiweiss. Nach Entfernung der Tampons gebrauchte Patient Liq. ferri sesquichlor. stündlich 2 Tropfen in einem schleimigen Vehikel, später viermal täglich dieselbe Dosis. Anfangs befand sich der Kranke bei diesem Mittel, unter dessen Gebrauch die Blutung nicht mehr wiederkehrte, ausserordentlich wohl, sein Aussehen wurde ein viel besseres, Wangen und Lippen röthetcn sich wieder etwas, es fand sogar eine Zunahme der Körperkräfte statt, so dass Patient bald einen guten Theil des Tages ausserhalb des Bettes zubringen konnte. Nach etwa 14tägigem Gebrauche des Liq. ferri stellten sich aber wieder die asthmatischen Anfälle ein, erst kurz und schwach, hauptsächlich des Nachts, wurden aber bald so intensiv, dass Patient den grössten Theil des Tages in sitzender Stellung und die Nächte meist schlaflos zubrachte. Schröpfköpfe, Vesicantien blieben ohne allen nennenswerthen Erfolg, der Kranke zeigte bald wieder das frühere blass cyanotische Aussehen und befand sich wegen der Kurzathmigkeit in steter Unruhe. Nach etwa 14tätiger Dauer dieses peinlichen Zustandes, während welcher Zeit die physicalische Untersuchung nie eine wesentliche Veränderung nachgewiesen hatte, wurde (am 18. Juni) von Prof. Traube Folgendes constatirt:

Venae jugular. externae geschwollen. Exquisite Pulsationen von eigenthümlicher Beschaffenheit an der V. jugularis interna dextra. Die Pulsation ist sehr breit und hoch, erstreckt sich vom Winkel des Unterkiefers bis gegen die Clavicula hin, persistirt vollkommen, wenn die Mitte der V. jugularis comprimirt wird, zwischen der Compressionsstelle und der Clavicula. Auf einen Radialpuls kommen mehrere Venenpulsationen. Zeitweise scheint es, als ob die Hauptschwellung mit der Ventrikelcontraction zusammenfällt, und als ob

dieser Hauptschwellung eine kurze, bedeutend geringere in Form eines Vorschlages vorherginge. Zu anderen Malen lässt sich gar kein deutlicher Rhythmus wahrnehmen. Der aufgelegte Finger wird bei jeder Schwellung mit ziemlicher Kraft gehoben. Einige Tage darauf wurde zu diesen Phänomen oberhalb der Basis des Proc. xiyphoid. ein lautes systolisches Aftergeräusch und lauter diastolischer Ton gefunden. Es wird jetzt auch eine Pulsation der V. jugular intern. sinistr. bemerkt; die Pulsationen sind jetzt entschieden doppelt, systolisch und präsystolisch, beide deutlich fühlbar, besonders die systolische. Der Spitzenstoss ist nach wie vor im sechsten Intercostalraume, jetzt aber ungleich niedriger und schmaler, als früher, die Radialis zeigt sich enger und weniger gespannt, als in den Tagen zuvor. Es werden jetzt auch einige wenige blutig gefärbte Sputa ausgeworfen, innerhalb deren sich einzelne feine, zum Theil verzweigte, blutig gefärbte Faserstoffgerinnsel zeigen.

Prof. Traube stellte nun die Diagnose auf relative Insufficienz der Tricuspidalklappen.

Das blutig gefärbte Sputum wurde etwa noch 8 Tage lang in grösserer oder geringerer Menge ausgeworfen, dann verschwand es. Die übrigen Erscheinungen der Stauung im Pulmonalarter.-System bestanden in der Folgezeit unverändert fort; es wurde dazu später noch constatirt, dass die untern linken Rippenknorpel systolisch gehoben wurden, eine Hebung der Leber wurde nicht beobachtet, dagegen war durch die starke Anschwellung derselben das Epigastrium und Hypochondrium dextrum beträchtlich aufgetrieben und gespannt. Das bisher nur um die Knöchel vorhanden gewesene Oedem verbreitete sich allmählig über die ganzen untern Extremitäten, die sitzende Stellung war dem immer mehr und rascher collabirenden Kranken die einzig mögliche (Ord.: Injection von *Morph. acetic.* gr. $\frac{1}{5}$). In den ersten Tagen des Juli stellte sich eine grosse Neigung zum Schlaf ein, der zwar nur leise und leicht zu unterbrechen war, doch aber fast den ganzen Tag dauerte.

Die Abmagerung, der Collapsus des Patienten nahmen fortwährend derartig zu, dass in den letzten Tagen vor dem Tode namentlich das Gesicht alle Knochen deutlich durch die Haut hindurcherkennen liess und eine Bewegung ohne Unterstützung kaum möglich war. Die Venen am Halse zeigten sich um diese Zeit noch geschwollen, aber bei weitem weniger als früher und auch viel weniger gespannt. Eine starke sichtbare und deutlich fühlbare Pulsation ist nur noch an der Ven. jugular. intern. dextr. vorhanden, sie ist immer noch präsystolisch und systolisch. Das systolische

Aftergeräusch in der Gegend des Proc. xiphoid. ist sehr schwach geworden, der Spitzenstoss fehlt, ebenso auch die früher beobachtete systolische Elevation in der Gegend des rechten Ventrikels.

Der stets klare und hellgelbe Urin hatte zuletzt bei sehr geringem Eiweissgehalt im Mittel 400 C.-C. mit 1010 spec. Gew. gezeigt.

Nachdem noch am 15. Juli die physicalische Untersuchung eine Pericarditis nachgewiesen hatte, starb der Kranke am 19. Juli unter den Erscheinungen des äussersten Collapsus.

Section 24 Stunden p. m. (Dr. Hüter). Der Herzbeutel sehr gross, in demselben etwas klare gelbe Flüssigkeit. Am parietalen Blatte des Pericardium ein ziemlich fest adhärirender Faserstoffbelag, an einzelnen Stellen von sammetartiger Beschaffenheit; ähnliche Fibrinauflagerungen auch auf dem Herzen. Dasselbe ist $5\frac{1}{2}$ Zoll breit, wovon $3\frac{1}{2}$ Zoll auf den rechten Ventrikel kommen. Das Herzfleisch ist links sehr derb, etwas blass, die Wandung des linken Ventrikels $\frac{3}{4}$ Zoll dick. Die Höhle desselben ist sehr weit, in der Nähe des Septum zwischen den Trabeculae carn. einige fest adhärirende gelbliche Thromben, zum Theil von glatter Oberfläche. Der rechte Ventrikel ebenfalls stark erweitert, aber nicht so beträchtlich, als der linke, das Fleisch viel schlaffer und blasser, als links. Der Umfang des Ost. venos. dextr. beträgt $6\frac{1}{4}$ Zoll, der längste Durchmesser der Tricuspidalklappen-Zipfel $1\frac{3}{16}$ Zoll, 1 Zoll und $\frac{3}{4}$ Zoll, der Umfang des Ost. venos. sinistr. $= 5\frac{1}{16}$ Zoll, grösste Länge des langen Zipfels der Mitralis $= 1\frac{1}{8}$ Zoll.

In der linken Pleurahöhle eine grosse Menge Flüssigkeit. Links an der Basis des Pleuraüberzuges zahlreiche, ecchymotische, braunrothe Punkte, daneben in grösserer Ausdehnung ein lockerer Faserstoffbelag, auf dem Pleuraüberzuge des obern Lappens confluirende graue Knötchen mit Gefässüberfüllung in der Umgebung. Abgesehen davon, dass am untern Rande der linken Lunge derbe, luftleere, braunrothe Parthieen mit ziemlich glatter Schnittfläche sich finden (atelectatische Stellen), bieten beide Lungen nichts Wesentliches zu bemerken.

Beide Nieren sind sehr klein ($3\frac{1}{2}$ Zoll lang), lederartig zähe, die Oberfläche gelb, reichlich granulirt, die Corticalsubstanz verhältnissmässig mehr geschwunden, als die Medullarsubstanz; mehrere Column. Bertin. der linken Niere zeigen zahlreiche, hirsekorngrosse, unregelmässige, buttergelbe Flecke.

Leber gross, Acini im Centrum hellgelb pigmentirt mit bräunlichem Hofe, während die peripheren Theile grauroth gefärbt sind.

Die nicht genannten Organe zeigten keine wesentliche Veränderung.

Die microscopische Untersuchung der Nieren wies die Glomeruli stark geschrumpft und die Kapseln derselben durch reichliches Bindegewebe beträchtlich verdickt nach. Die Interstitien sind breit, Fetttröpfchen in denselben nicht bemerkbar. Die Wandungen der Tubuli sind ebenfalls beträchtlich verdickt. Die erwähnten gelben Flecke der Column. Bertin. zeigen reichliche, fettig degenerirte Epithelien. — Die Prüfung auf amyloide Degeneration der Nieren war ohne positives Resultat.

Prof. Traube gab zu diesem Falle in der Klinik folgende epicritische Bemerkungen:

1. Der Fall giebt einen neuen Beleg für die Lehre Traube's, dass auch die durch Nierenleiden bedingten Störungen vollkommen compensirt werden können und dass das Stadium der Compensation viele Jahre dauern kann. Wir haben hier dieselben Verhältnisse wie bei organischen Herzfehlern. Entwickelt sich das Nierenleiden rasch, so beobachten wir ein mitunter Monate langes Stadium, in welchem der Kranke alle Erscheinungen darbietet, welche das Product der gestörten Nierenfunction sind. Neben der abnormen Beschaffenheit des Harns ist Hydrops, Dyspnoe etc. zu beobachten. Dies Stadium entspricht demjenigen, welches bei acut entstandenen Klappenfehlern erscheint, bevor die Hypertrophie des betreffenden Ventrikels so weit gediehen ist, dass das Herz durch grössere Leistungsfähigkeit die Folgen des Klappenfehlers vollständig auszugleichen vermag. Bei schleichend verlaufenden Nierenkrankheiten, welche die Structur der Niere nach und nach und in sehr langsamer Weise zu Grunde richten, entwickelt sich die Compensation schon mit dem Beginn der Krankheit. In solchen Fällen ist das eben beschriebene Stadium gar nicht zu beobachten. Es vergehen Jahre, ohne dass der Patient eine Ahnung davon hat, dass er ein schweres Leiden mit sich herum trägt. Weder abnorme Sensationen, noch verminderte Leistungsfähigkeit erinnern ihn an die Existenz eines solchen Uebels, denn mit der Verbreitung der Nierenkrankheit und in dem Maasse, als Nierenparenchym verloren geht, wachsen auch die compensirenden Vorgänge, die Traube in seiner Abhandlung über den Zusammenhang von Herz- und Nierenkrankheiten besprochen hat. Erst mit dem Nachlass der Compensation, häufig erst zu einer Zeit, wo über die Hälfte des Nierenparenchyms verloren gegangen ist, machen sich Beschwerden geltend, die den Beginn einer schweren Krankheit anzuzeigen scheinen. Auch der-

gleichen Fälle finden ihr Analogon im Gebiete der organischen Herzkrankheiten. Entsteht ein Klappenfehler, gleichgültig welcher Art und an welcher Stelle, langsam, so kann auch die Hypertrophie des zunächst betheiligten Herzabschnitts Schritt halten mit der Entwickelung des Klappenleidens, so dass schliesslich ausgedehnte hochgradige Veränderungen des Klappenapparates da sein können, ohne dass der Kranke ein einziges jener Zeichen darbietet, welche bei den ältern Aerzten characteristisch für eine organische Herzkrankheit galten. So haben wir auf unserer Abtheilung öfters, und erst wieder in diesem Semester zwei Fälle von Insufficienz der Aortenklappen beobachtet bei Kranken, die wegen eines durchaus verschiedenen Leidens, z. B. Intermittens, Perforation des Proc. vermiform., in die Anstalt gekommen waren und sich keinerlei Beschwerden erinnern konnten, die auf das Herz zu beziehen waren. Unser Kranke gehört, wie die Anamnese zeigt, in die erstere Kategorie. Es verging längere Zeit, ehe die Folgen seines, während eines Intermittens entstandenen, Nierenleidens vollständig compensirt waren. Der acute Catarrh, der erst mindestens 3 Jahre nach dem Verschwinden des Hydrops sich entwickelte und mit welchem Patient das erste Mal in die Charité kam, war das Zeichen, dass der hypertrophische linke Ventrikel nicht mehr im Stande war, das durch ihn hergestellte Gleichgewicht zu erhalten. Dieser Catarrh war offenbar nicht, wie man Anfangs glaubte, als ein sogenannter idiopathischer durch Erkältung entstanden, sondern das Product einer beginnenden Stauung im Pulmonararteriensystem. Die eingeschlagene Behandlung, eine wesentlich antiphlogistische, hob die Stauung, indem sie die Blutmasse verminderte. Gleichzeitig bewirkte die mit dem Aufenthalt im Krankenhause verbundene Muskelruhe eine Verminderung der Widerstände, die der hypertrophische linke Ventrikel während der Beschäftigung des Patienten für gewöhnlich zu überwinden hatte. Als mit der Zunahme des Blutquantums in Folge besserer Ernährung und mit der Rückkehr des Kranken zur Thätigkeit die Summe der vom Herzen zu überwindenden Widerstände wieder gewachsen war, erschien auch der Stauungscatarrh wieder, um von da ab nicht mehr zu verschwinden.

Wir benutzen diese Gelegenheit zu der Bemerkung, dass alle die Krankheiten, welche zur Hypertrophie des linken Ventrikels führen, wenn sie einen vollständigen Ablauf darbieten, eigentlich 3 Stadien, und wenn die vom linken Ventrikel geleistete Compensation erst spät zu Stande kommt, 4 Stadien durchlaufen. Diese sind a) das Stadium der noch nicht eingetretenen, b) das der ge-

lungenen Compensation; dies ist in der Regel von ungleich längerer Dauer, als das erste. e) Das Stadium, in welchem wegen mangelnder Energie des linken Ventrikels eine Stauung des Pulmonararteriensystems zu Stande kommt und in Folge dieser eine Hypertrophie des rechten Ventrikels sich entwickelt; d) das Stadium, in welchem wegen mangelnder Energie des rechten Ventrikels eine Stauung im Körpervenensystem sich ausbildet und Hydrops etc. eintritt. Das 3. Stadium kann unter Umständen ebenfalls lange dauern, doch ist seine Dauer auch in diesem Falle stets um Vieles kürzer, als die des 2ten. Gelingt die Compensation durch die Hypertrophie des rechten Ventrikels vollständig, dann sind die einzigen Uebelstände, mit denen der Kranke zu kämpfen hat, der Catarrh der Luftwege und die schon bei geringen Muskelanstrengungen hervortretende Athemnoth; von Hydrops ist keine Spur vorhanden und auch die Harnsecretion scheint nahezu normal von Statten zu gehen. Für gewöhnlich ist dies 3. Stadium aber nur, so zu sagen, rudimentär vorhanden und bildet dann einen kurzen Uebergang vom 2ten zum 4ten. Aus dem Gesagten ergiebt sich von selbst, dass diese Verhältnisse nicht blos bei Klappenfehlern, welche eine Hypertrophie des linken Ventrikels zur Folge haben, zur Geltung kommen, sondern auch bei jenen Affectionen, welche die Widerstände für den Abfluss des Blutes aus dem Aortensysteme in beträchtlicher Weise zu vermehren im Stande sind, wie die Sclerose des Aortensystems und alle Nierenkrankheiten, welche zur Unwegsamkeit grösserer Gebiete des Nierengefässsystems führen. Bei unserm Kranken war das erwähnte 3. Stadium, wie ein kurzer Blick auf die Krankengeschichte zeigt, nur rudimentär vorhanden.

2. Dass eine Insufficienz der Tricuspidalklappe in unserm Falle vorhanden war, ergiebt sich aus zwei Thatsachen, aus dem systolischen Geräusche am untern Theile des Sternum und aus dem fühlbaren systolischen Pulse der Halsvenen; die Abwesenheit von Structurveränderungen an den Klappen macht die Insufficienz zu einer relativen. Der diagnostische Werth der fühlbaren systolischen Pulsation ist anerkannt und bekannt; Traube selbst hat darüber zwei Fälle mitgetheilt, resp. mittheilen lassen. In dem einen (Knabe, Dissertat. inaugur. de venar. intumescentia atque pulsatione, Berolin. 1853) handelt es sich um eine Stenose des Ost venos. sinistr. und Insufficienz der Tricuspidalklappen, die sich im Verlaufe einer Insufficienz der Mitralklappe mit consecutiver Dilatation und Hypertrophie des rechten Ventrikels herausgestellt hatte, in dem andern (Medicinische Zeitung des Vereins für Heilkunde 1858, Nr. 11) um

einen chronischen Bronchialcatarrh, Dilatation und Hypertrophie des rechten Ventrikels und relative Insufficienz der Tricuspidalklappe, welche eine fühlbare systolische Pulsation der Halsvenen und der aufsteigenden Hohlvene zur Folge hatte. Traube beschreibt hier auch genau, wie man sich von der fühlbaren Pulsation zu überzeugen hat (pag. 52): „Fasst man die Vene zwischen Daumen und Zeigefinger, so überzeugt man sich nicht nur von ihrer starken Spannung, sondern auch davon, dass sie bei jeder Kammersystole erweitert wird, indem die beiden Finger auseinander getrieben werden. Drückt man Daumen und Zeigefinger stärker gegen einander, so gelingt es, den flüssigen Inhalt derselben auszupressen.“ In beiden Fällen war neben der fühlbaren Pulsation der Halsvenen auch eine systolische Hebung der Leber vorhanden, ein wichtiges diagnostisches Zeichen, auf das später auch noch von Andern die Aufmerksamkeit gelenkt wurde. Mit Recht folgt übrigens Bamberger (cfr. Würzburger medicin. Zeitschrift 1863, Bd. 4, pag. 233) darin Traube, dass er ebenfalls auf die Fühlbarkeit der Pulsation das grösste Gewicht legt. Auch die in Rede stehende präsystolische Pulsation war durch die oben angeführte Manipulation als fühlbare festgestellt worden. In welcher Beziehung sie zur Insufficienz der Tricuspidalklappe steht, müssen fernere Beobachtungen entscheiden.

3. Die lebensgefährliche Epistaxis, die in diesem Falle beobachtet wurde, verdient um so mehr hervorgehoben zu werden, als Traube bereits einige Fälle dieser Art zu beobachten Gelegenheit hatte, in denen eine eben so profuse Nasenblutung sich zu einer lange Zeit bestehenden, mit Hypertrophie des linken Ventrikels verbundenen Nierenschrumpfung hinzugesellt hatte. Man wird diesen Fällen gegenüber unwillkürlich an die mitunter so profusen Blutungen erinnert, welche sich im Verlaufe icterischer Affectionen ereignen. Ob die im Blute zurückgehaltenen Harnbestandtheile, wenn ihre Anhäufung im Blute ein gewisses Maximum übersteigt, ähnliche Wirkungen auszuüben vermögen, wie die in's Blut übergeführten gallensauren Salze, oder ob die erwähnten Blutungen vielmehr in der gesteigerten Spannung des Aortensystems ihren Grund haben und demnach Analoga der unter denselben Umständen entstehenden Retinal- und Hirnhämorrhagieen sind, muss vorläufig ebenfalls dahingestellt bleiben.

4. Schon früher hat Traube darauf aufmerksam gemacht, dass bei hochgradiger Nierenschrumpfung der Urin auch dann noch eine hellgelbe Farbe und niedriges specifisches Gewicht zeigt, wenn sich zur Nierenschrumpfung acute Entzündungen des Respirationsappa-

rates oder des Pericardium gesellen, und diesen Umstand als ein werthvolles Zeichen für die Diagnose der Nierenschrumpfung hervorgehoben. Der vorliegende Fall lehrt, dass der Harn die genannten Eigenschaften auch dann darbietet, wenn neben der Nierenschrumpfung eine hochgradige Stauung im Körpervenensystem sich entwickelt, also unter Bedingungen, unter denen wir sonst, gerade so wie beim Fieber, den Harn sich röthen und dichter werden sehen. Damit wäre ein neues Zeichen für die Diagnose der Nierenschrumpfung gewonnen.

XLVI.

Diffuse interstitielle Nephritis. Tod in einem urämischen Anfalle, der sich nur durch Coma, nicht durch Convulsionen documentirt. †)

R., Diener, 28 Jahre alt, wurde am 3. September cr. von einer anderen Abtheilung auf die des Prof. Traube transferirt. Es ist ein sehr blasses, ziemlich abgemagertes Individuum, in dessen Gesicht noch die Spuren einer rechtsseitigen Facialis-Lähmung bemerkbar sind, deretwegen er sich am 22. Juli auf die erstgenannte Station hatte aufnehmen lassen, und die nach seiner Angabe im Januar d. J. plötzlich entstanden sein soll. Er hatte dort auch anamnestisch angeführt, dass er vor seiner Aufnahme häufig an geringen Anschwellungen der unteren Extremitäten, besonders um die Fussgelenke, gelitten hat, deren erstes Entstehen ihm nicht erinnerlich war, dass er niemals syphilitisch gewesen sei, dass er aber, weil man ihn im Verdachte dieser Krankheit gehabt habe, mehrfache antisyphilitische Kuren ausserhalb der Charité durchgemacht habe.

Die Untersuchung des Kranken ergiebt eine deutlich ausgesprochene Hypertrophie des linken Ventrikels, bei starker Spannung der Radialarterien. Der Respirations-Apparat bietet nichts wesentlich Abnormes, ausser einer etwa das untere Viertel beider hinteren

---

†) Abgedruckt aus der „Berliner Klinischen Wochenschrift", Jahrgang 1864, No. 42, d. d. 10. October. Referent Stabsarzt Dr. Löwer.

Thoraxhälften einnehmenden Dämpfung und einem unbedeutenden Catarrh. Die Zunge ist grau belegt, Appetit fehlt ganz, Stuhl retardirt; schon vor der Aufnahme auf die Traube'sche Station ist mehrere Male Erbrechen dagewesen, das sich in den letzten Tagen regelmässig wiederholt hat und auch jetzt noch persistirt. Es besteht geringes Oedem des Gesichts, kein Oedem der Füsse.

Der übrigens fieberfreie Patient klagt fortwährend über fast ununterbrochene Kopfschmerzen, über Schwindelgefühl, das sich bei jeder Bewegung des Kopfes steigert, über Uebelkeit, Brechneigung, Zusammenfliessen von sauer schmeckendem Wasser im Munde, Erscheinungen, die fast den ganzen Tag anhalten und nur durch wirkliches Erbrechen unterbrochen werden, das ein und mehrere Male täglich auftritt. Ausserdem klagt der Kranke über trübes, verschwommenes Sehen und zeitweises Flimmern vor den Augen; als Grund hiervon weist die ophthalmoscopische Untersuchung die bekannten weisslichen Plaques der Retinitis apoplectica in grosser Ausdehnung nach.

Der Urin ist röthlich-gelb, klar, mit geringem Sediment, im Mittel 800 C.-C. mit 1016 spec. Gew., dabei stark eiweisshaltig. Die mikroskopische Untersuchung des Sediments weisst eine reichliche Menge von schmalen und breiteren Faserstoffcylindern nach, die zahlreich mit Fetttröpfchen belegt sind, ausserdem reichlichen, feinkörnigen, fettigen Detritus.

Ordination: *Inf. Sennae comp. Cucurbit. siccae ad nucham.*

In der Folgezeit wiederholten sich täglich die genannten Erscheinungen: Kopfschmerz, Schwindelgefühl bei Bewegung des Kopfes, Uebelkeit oder Erbrechen. Wenn auch der Kranke immer blasser und matter wurde, so blieb die Radialis doch immer noch von beträchtlich stärkerer Spannung, als normal, ja tageweise waren die Actionen des hypertrophischen Herzens so energisch, dass eine bedeutende Erschütterung der ganzen linken Thoraxhälfte stattfand.

Während unter Persistenz der obigen Symptome das Oedema faciei langsam wuchs und sich ihm bald eine Chemosis der Conjunctivae beider Augen zugesellt hatte, zeigte sich erst am 18. September ein Oedem an den unteren und am 21. Semptember an den oberen Extremitäten, das ebenfalls mit den Tagen, aber nur sehr langsam zunahm. Jetzt wies die physicalische Untersuchung auch ein Wachsthum des Transsudats in den Pleurahöhlen nach.

Am 19. September trat zum letzten Male Erbrechen auf, die

Uebelkeit bestand bis zum Tode fort, in den letzten Tagen vor demselben häufiger, quälender Singultus. Da wegen der Neigung zum Erbrechen etc. alle inneren Mittel vom Kranken zurückgewiesen wurden, so konnte man der Stuhlretardation nur mit Klystieren entgegentreten, die immer nur einen geringen Erfolg hatten.

Zur Linderung des qualvollen Zustandes wurde dem Kranken allabendlich seit seinem Eintritt in die Traube'sche Station eine Injection von Morph. acetic. gr. $\frac{1}{3}$ gemacht, die er auch schon viele Wochen lang auf der Station, auf der er zuerst lag, erhalten hatte. So hatte er sie auch am 24. September Abends, etwa eine Stunde vor der Katastrophe, die mit dem Tode endete, bekommen.

Während der Kranke zuletzt ein äusserst apathisches Wesen gezeigt hatte, wurde er am 23. September hastig mit seinen Bewegungen, sprach und verlangte viel und warf sich häufig im Bette hin und her, was bei dem äussersten Collapsus, bei der Wachsfarbe des Gesichts um so auffallender war. Hiermit contrastirte auch die Beschaffenheit der Radialarterie, die noch am Morgen des 24. September sehr eng und sehr gespannt gefunden wurde. Am 24. September, etwa 6 Uhr Abends, wurde Patient plötzlich wieder still und ruhig, auf lautes Anrufen reagirte er nur wenig, Antworten erfolgten unverständlich, brummend. Es war dieser Zustand offenbar ein beginnendes Coma, das eine halbe Stunde darauf bereits so tief war, dass der Kranke durch nichts aus demselben erweckt werden konnte. Dem Coma waren Convulsionen nicht vorausgegangen, auch nicht in der leisesten Andeutung. Eben so wenig traten später dergleichen ein. Mit Beginn und während der etwa 20stündigen Dauer des Coma war der Radialpuls weit weniger gespannt, als normal, die Pulswelle eben so sehr niedrig.

Am 25. September Mittags trat der Tod ein.

Obduction 24 Stunden post mortem (Dr. Klebs).

Die Schädelhöhle wird von den übrigen Körperhöhlen geöffnet und ihr Inhalt zuerst untersucht.

Das Gehirn äusserst schlaff, Seitenventrikel weit, besonders an den Hinterhörnern mit klarer Flüssigkeit gefüllt. Die Gehirnsubstanz sehr feucht und blass, besonders die Rinde, auch die graue Substanz der Grosshirnwandungen, die sehr stark abgeplattet sind, sehr blass, anämisch. Das Kleinhirn ziemlich gross, sehr schlaff, der Oberwurm auf dem Durchschnitt besonders in der weissen Substanz von leicht gelblicher Farbe, in der Hinterpartie

desselben findet sich central eine braunrothe, wie es scheint, aus Blut bestehende Masse, die zum Theil innerhalb der weissen Substanz des Lebensbaumes liegt und die grauen Blätter aus einander gedrängt hat. Die Masse hat etwa die Grösse einer Nuss und ist fest verbunden mit der umgebenden Substanz. Auch am hinteren Umfange der Kleinhirnhemisphären findet sich eine Gruppe von feinen Blutextravasaten. Pons und Medulla oblongata blass. Die Sinus fast blutleer.

Das Herz in allen Theilen ziemlich stark vergrössert, besonders in der linken Hälfte, die allein die Spitze bildet. Die Musculatur des linken Ventrikels sehr verdickt, ziemlich derb, von schmutzig-blassem, graugelblichem Aussehen, was besonders an den Papillarmuskeln hervortritt. Klappen normal.

In beiden Pleurahöhlen Transsudat; beide Lungen hyperämisch und ödematös.

Beide Nieren sehr vergrössert, etwa 5¼ Zoll lang, Kapsel etwas verdickt, leicht adhärent. Oberfläche ziemlich gleichmässig körnig, einzelne Körner von gelblicher Farbe. Das dazwischenliegende Gewebe zum Theil etwas röthlich, zum Theil grau durchscheinend, daneben zahlreiche Extravasate im Nierengewebe. Dasselbe Bild auf dem Querschnitte. Markkegel sehr blass.

In den übrigen Organen wurde nichts Besonderes gefunden.

Wir unterlassen es hier, auf die Bedeutung der Hypertrophie des linken Ventrikels, auf die Retinit. apoplect., auf die Extravasate im Gehirn wieder einzugehen, und verweisen in dieser Beziehung auf einen früher, in No. 33, dieser Zeitschrift, veröffentlichten Artikel. Din Wichtigkeit dieses Falles liegt in ganz etwas Anderem.

Durch die in No. 36. und 37. des Centralblattes für die medicinischen Wissenschaften von W. Kühne und Strauch veröffentlichten Untersuchungen über das Vorkommen von Ammoniak im Blute, die zum Theil die bereits von Munk hierüber angestellten bestätigen, hat die Hypothese, die im kohlensauren Ammoniak im Blute die Ursache der Urämie sieht, sich nun als völlig grundlos herausgestellt. Die Traube'sche Hypothese, die Oedem und Anämie als Ursache der urämischen Erscheinungen ansieht, hat jetzt von Zweiflern nur noch die Frage entgegengehalten werden können, ob Oedem und Anämie nicht Folge der urämischen Convulsionen sind.

Munk hat nun diese Frage bereits experimentell in seinen

bekannten, in dieser Zeitschrift veröffentlichten Untersuchungen über Urämie zu lösen gesucht, indem er Thiere durch Strychnin convulsivisch machte, bei denen er dann nach dem Tode Hyperämie des Gehirns ohne Spur von Oedem fand.

Der mitgetheilte Fall liefert den klinischen Beweis, dass Gehirnödem ohne Convulsionen mit reinem Coma vorhanden sein kann, wodurch obige Einwände völlig zurückgewiesen sind.

XLVII.

Eine Bemerkung über das Verhältniss der tuberculösen (käsigen) Pneumonie zu den organischen Herzkrankheiten.†)

Es ist Rokitansky's Verdienst, zuerst darauf aufmerksam gemacht zu haben, dass organische Herzkrankheiten eine gewisse Immunität gegen tuberculöse Pneumonie bedingen. Diese Behauptung wurde später von verschiedenen Seiten bekämpft, und durch specielle Beobachtungen das gleichzeitige Vorkommen von beiderlei Erkrankungen mit Sicherheit dargethan. Auch ich habe eine Reihe solcher Fälle beobachtet und namentlich öfters Insufficienz der Aortenklappen mit vorgeschrittener tuberculöser Pneumonie verbunden gesehen. In einem Falle, den ich mehrere Jahre hindurch, von dem Augenblicke an, da im Verlauf eines Rheumatismus articulorum acutus die Insufficienz der Aortenklappen entstanden war, bis zum Tode, welcher durch eine tuberculöse Pneumophthise herbeigeführt wurde, zu beobachten Gelegenheit hatte, und in welchem Falle durch die Autopsie beiderlei Affectionen constatirt werden konnten, hatte sich die tuberculöse Pneumonie entschieden erst zur Insufficienz der Aortenklappen hinzugesellt; die Erscheinungen des Klappenfehlers waren zur Zeit der Entstehung des Lungenleidens so stark als möglich ausgeprägt. Noch wichtiger aber als diese Beobachtung erscheint mir die Thatsache, dass die angeborene Stenosis ostii arteriae pulmonalis eine eminente Prädisposition für die Entstehung der tuberculösen Pneumonie bedingt. Aus den wiederholten Zu-

†) Abgedruckt aus der „Allgem. Medic. Central-Zeitung", Jahrgang 1864, No. 100, d. d. 14. December.

sammenstellungen ergiebt sich nämlich mit Bestimmtheit, dass eine verhältnissmässig grosse Anzahl der mit diesem angeborenen malum cordis behafteten Individuen, nachdem sie die zwanziger Jahre erreicht, statt unter hydropischen und cyanotischen Erscheinungen, in Folge einer tuberculösen Pneumonie zu Grunde gehen. Ich selbst habe zwei solcher Fälle zu beobachten Gelegenheit gehabt.

Trotzdem muss der Rokitansky'sche Satz eine Wahrheit enthalten, wenn wir erwägen, dass derselbe — gleich so vielen anderen Aussprüchen desselben Autors — auf ein ungewöhnlich grosses Beobachtungsmaterial sich stützt.

Die Frage entscheidet sich, wie ich glaube, in folgender Weise: Soll eine organische Herzkrankheit eine Immunität vor käsiger Pneumonie bedingen, so muss durch sie der Abfluss des Blutes aus den Pulmonalvenen in einem höheren Grade behindert und in Folge dessen die Transsudation von Blutwasser ins Lungenparenchym begünstigt sein. In der That erinnere ich mich keines Falles von Stenosis ostii venosi sinistri mit consecutiver Hypertrophie des rechten Ventrikels, zu welchem sich eine tuberculöse Pneumonie hinzugesellt hätte.

Die Erklärung für dieses Verhalten ergiebt sich aus folgender Erwägung: Das Product einer tuberculösen Pneumonie unterscheidet sich, wie man schon wiederholt hervorgehoben hat, von dem einer gewöhnlichen Pneumonie durch seinen geringen Gehalt an tropfbarer Flüssigkeit, und eben diese Trockenheit scheint die Ursache der käsigen Metamorphose zu sein. In der That finden wir bei Kaninchen, welche bekanntlich ohne alle Zufuhr von Wasser †) bestehen können, die Producte chronischer Entzündung in den Lungen stets exquisit käsig, so z. B. nach Durchschneidung der Nn. laryngei inferiores, wenn diese Operation mindestens 1 Woche überlebt wird. Auch an anderen Körperstellen dieser Thiere zeigen die Entzündungsproducte eine grosse Neigung zur käsigen Metamorphose.

†) soll heissen: von Getränk.

XLVIII.

Zur Theorie der Arthritis.†)

K., Inspector, 56 Jahre alt, ohne hereditäre Krankheitsanlagen, bisher mit Ausnahme eines im 14. Jahre überstandenen Typhus gesund, erkrankte im Sommer 1864 ohne bekannte Ursache unter heftigen Schmerzen am rechten Ellenbogen- und Handgelenk, denen sich bald eine lebhafte Röthung und Schwellung des ganzen Vorderarms und Mittelfingers zugesellte. Als dieses Leiden nach etwa 4 Wochen bei einer indifferenten Behandlung bis auf Schwellung des zweiten Gelenkes am Mittelfinger rückgängig geworden war, fielen dem Pat. an der Spitze des rechten Zeigefingers mehrere linsengrosse, weissgelbliche Punkte auf, die ihm anfangs nur bei Einwirkung von Kälte, später aber, nachdem sich ihre Zahl unter Schwellung und Röthung des Fingers vermehrt hatte, mehr oder minder dauernd Schmerzen verursachten. Daneben kam eine ähnliche Affection des linken Vorderarms mit gleichem Verlauf zu Stande und machte schliesslich einer ödematösen Anschwellung der Unterschenkel Platz, die bereits nach der ersten Erkrankung in geringem Grade aufgetreten und bald unter Anwendung des Baunscheidtschen Instruments geschwunden sein sollte. Pat. nahm deshalb auch jetzt seine Zuflucht zum Baunscheidtismus und sah sich angeblich nach tagelangem Austräufeln von Flüssigkeit aus den Stichwunden von seiner Anschwellung befreit. Inzwischen waren an dem entzündlich geschwellten linken Daumen weissliche Ablage-

†) Abgedruckt aus der „Berliner Klinischen Wochenschrift", Jahrgang 1865, No. 48, d. d. 27. November. Referent Stabsarzt Dr. Leuthold.

rungen ersehienen und fanden weiterhin in ähnlieher Weise an fast allen Fingern der linken Hand statt. Im Februar 1865 veranlasste ein Fall auf dem Eise den Wiedereintritt einer Entzündung des linken Armes, die, durch Misshandlung mit dem Baunseheidt, erheblieh versehlimmert, den Pat. der Charité zuführte. Die Behandlung wurde anfangs auf der ehirurgisehen Abtheilung geleitet und Pat., naehdem theils dureh künstlieh gesetzte Abflussöffnungen, theils dureh spontanen Aufbrueh des rechten Zeigefingers und linken Daumens Entleerung einer eitrigen, bisweilen mit Bröckeln gemiseh-ten Flüssigkeit bewerkstelligt und damit wesentliehe Linderung aller örtlieken Affeete zu Stande gekommen war, der Abtheilung für innerlieh Kranke überwiesen.

In Betreff seiner Lebensweise giebt Pat. an, dass er stets ein starker Esser gewesen sei und namentlieh sonst zum Frühstück ganz ungewöhnliehe Portionen Fleiseh ohne Eintrag seines Appetits für den Mittag zu sieh genommen habe. Bier in Quantitäten von 2 bis 3 Glas gehörte zu seinen steten Bedürfnissen, Wein trank er seltener und nur zeitweise, wenn ihn sein Gesehäft in Weingegenden führte, regelmässig und manehmal reiehlieh, Branntwein dagegen nie. Mit dem Eintritt seiner Krankheit verlor sieh der gute Appetit. es stellte sieh Verlangen naeh pikanten Speisen ein. Abmagerung und Gefühl von Sehwäehe waren die baldigen Folgen.

Status praesens. Kräftig gebauter, sehr abgemagerter Patient mit sehlaffer, runzliger, wenig elastiseher Haut, auf der das Venensystem stark entwiekelt erseheint, klagt über Sehwäehe und Unbrauehbarkeit seiner Finger. Der reehte Arm magerer, als der linke. Der im zweiten und dritten Gelenk fleetirte, reehte Zeigefinger giebt an diesen Stellen bei passiven Bewegungen deutliches Gefühl von Reiben, trägt mehrere freie Oeffnungen, aus denen sieh zeitweise eine eitrige mit Bröckeln gemisehte Flüssigkeit entleert, so wie Narben früher bestandener, und zeigt namentlieh an der Volarfläehe reiehliehe linsengrosse, weissgelbliehe Punkte, die dieht unter der Haut im Bindegewebe eingebettet sieh in der blaurothen Färbung der Spitze besonders deutlieh abgrenzen. Sie sind hart anzufühlen und bei Druek empfindlieh. 6—8 ähnliehe Einlagerungen am Daumen abgereehnet sind alle übrigen Finger der reehten Hand frei, bis auf eine mässig sehmerzhafte Sehwellung des 1. und 2. Gelenks des Mittelfingers. An der linken Hand dagegen sind mit Ausnahme des 5. Fingers alle ergriffen, am intensivsten der Daumen, weleher gestreekt ist und nur unter Sehmerzen geringe passive Bewegungen

zulässt. Die Einlagerungen erscheinen schon am Ballen und werden nach der blauroth gefärbten Spitze zu, die gleichfalls Oeffnungen zeigt, sehr zahlreich. Ausserdem findet sich am obern Theile der rechten Concha auris ein erbsengrosser ähnlicher Concrementknoten, von denen sonst auch an den schmerzhaften, geschwellten Ballen der grossen Zehen und den in gleicher Weise afficirten Ellenbogen nirgends etwas nachzuweisen ist. — Die physikalische Untersuchung des Thorax ergiebt Volumen pulmon. auctum., die Herzdämpfung nicht genau zu bestimmen, Herzstoss deutlich, Spitzenstoss im 5. Intercostalraum fühl- und sichtbar, nach innen von der Mamillarlinie, etwa 1 Zoll breit, mässig hoch, von mehr als normaler Resistenz. Die Art. radialis mittelweit, Welle mässig hoch, Spannung etwas vermehrt; an der Art. crualis ist letztere sehr stark. — Appetit mangelhaft, Durst vermehrt, Stuhl regelmässig; Abdomen bis auf geringe Empfindlichkeit des Epigastriums von normaler Beschaffenheit, Milz und Leber geben nichts zu bemerken. — Urin blassgelb mit grünlichem Schimmer, sauer, ohne Sediment, klar, stark albuminhaltig von 1011 specifischem Gewicht. — Die microscopische Untersuchung der aus den Fingern entleerten Flüssigkeit stellt in dem Eiter überall reichliche Krystalle von harnsaurem Natron fest; die grössern Bröckel ergaben die Murexidprobe. — Fieber nicht vorhanden. — Pat. gebrauchte längere Zeit Karlsbader Mühlbrunnen und Bäder mit Soda und wurde am 16. Juni auf seinen Wunsch entlassen.

Epikrise, nach den klinischen Vorträgen des Geheime Raths Traube zusammengestellt. Ausgezeichnete Formen von Gicht, wie man sie in England so reichlich vertreten findet, sind bei uns überhaupt äusserst selten und gehören im Allgemeinen in der minder gut situirten Klasse der Gesellschaft zu den ungewöhnlichen Ausnahmen. Eine solche Beschränkung ihres Auftretens kennt man in England nicht, wo nach den Mittheilungen von Garrod eine Klasse von Dockarbeitern existirt, die bei ihrem reichlichen Verdienst gewöhnt ist, grosse Mengen von Bier und Fleisch zu geniessen, und vorzugsweise dieser Krankheit anheimfällt. Die Lebensweise unseres Patienten bietet, wenn auch der Abusus spirituosorum in Abrede gestellt wird, in mancher Beziehung eine Analogie und war sicherlich dazu angethan, die Entstehung der Gicht zu begünstigen. Seit einem Jahre von wiederholten, schmerzhaften Entzündungen verschiedener Theile betroffen, sehen wir ihn jetzt blass und abgemagert mit Anschwellungen der Ellenbogen und grossen Fusszehen und reichlichen, weissgelben Ablagerungen von festen, körnigen Massen

im Bindegewebe der Finger und den Gelenken derselben. Aus den Fingern entleeren sich zeitweise Bröckel, welche die Murexidprobe geben, und eine eitrige Flüssigkeit, die microscopisch reichliche Mengen harnsaurer Salze enthält. Neben diesen offenbaren Zeichen der Gicht bestehen exquisite Erscheinungen Seitens des Harnapparates; der klare, in ziemlich normaler Menge entleerte Harn ist hellgelb, grünlich, von niedrigem spec. Gewicht und enthält Albumin. Oedematöse Schwellungen der Unterextremitäten waren seit langer Zeit hin und wieder vorhanden und es lässt die Untersuchung des Herzens bei der Resistenz des Spitzenstosses, der mehr als normalen Spannung der Art. radialis und der sehr starken Spannung der Art. cruralis das Zustandegekommensein einer Hypertrophie des linken Ventrikels mit hoher Wahrscheinlichkeit voraussetzen.

Diese Erscheinungen führen zu dem Schluss, dass wir es mit einem Schrumpfungsprocess der Nieren, die man mit Rücksicht auf den Character der Allgemeinkrankheit als Gichtniere zu bezeichnen pflegt, zu thun haben, dessen vorauslaufende Stadien durch die bestimmte Angabe des Pat. über das erste Auftreten der ödematösen Anschwellungen chronologisch so weit festgestellt worden, dass sich eine Coincidenz des Beginnes der Nierenerkrankung mit dem ersten Gichtanfall nicht wohl von der Hand weisen lässt.

Die Unhaltbarkeit der zahlreichen, zu allen Zeiten über die Natur und das Wesen der Gicht gemachten Hypothesen ist durch die klare Einsicht, welche uns Garrod's vortreffliche Arbeit in den Prozess gegeben, in das gehörige Licht gestellt. Dieser Forscher hat nicht allein nachgewiesen, dass dabei Ablagerungen harnsaurer Salze in den Gelenken und im Bindegewebe krystallinisch und amorph vorkommen, sondern auch im Blute eine Anhäufung von Harnsäure stattfindet, kurz eine harnsaure Diathese besteht. Trotz dieser Detailkenntniss war auch damit die Frage über den Ausgangspunkt des Prozesses nicht zu erledigen. Diesen weitern Schritt verdanken wir Zalesky (Untersuchungen über den urämischen Prozess und die Function der Nieren, Tübingen 1865), der in der Absicht, über die Urämie bei Vögeln in's Klare zu kommen, Unterbindungen der Ureteren vornahm und in allen Gelenken und Organen, das Gehirn ausgenommen, reichliche Ablagerungen harnsaurer Salze fand. In den serösen Häuten sah er die Lymphgefässe oft mit weissen Massen injicirt, an den Capillargefässen dagegen nichts Aehnliches. Ausserdem constatirte er bei allen operirten Vögeln Verstopfung der Nierenharnkanälchen und Ureteren, dieselbe war aber immer begrenzt und ging nicht bis zu den Malpighi'schen

Kapseln. Die Nierenentartung, sagt er (a. a. O. S. 48, 49), ist aber noch in anderer Beziehung von Interesse. Vergleichen wir die Ablagerung an der Oberfläche der Niere mit derjenigen anderer Organe, so finden wir hier das Maximum derselben, und zwar so, dass man die Nieren als Centrum, von wo aus sich die Ablagerung auf andere Organe verbreitete, betrachten kann. Auch zeigten uns die spätern Beobachtungen, dass die Nieren zuerst von diesen Salzen infiltrirt wurden und später die andern Organe. Den Beweis lieferte ein Thier, welches nach 12 Stunden getödtet wurde und trotz der aufmerksamsten Untersuchung in keinem Organe, die Lymphgefässe der Nieren und ihre Umgebung ausgenommen, harnsaure Infarcte finden liess.

Halten wir diese Aufschlüsse Zalesky's über die Bildungsstätte der Harnsäure in den Nieren mit den von Garrod gefundenen Thatsachen und der von letzterm und Charcot an Gichtnieren festgestellten Erfüllung der Harnkanälchen mit harnsauren Salzen zusammen, so liegt der Schluss nahe, dass die Arthritis als eine Harnsäuredyskrasie zu betrachten ist, welche ihren Grund darin hat, dass die Ausfuhr der in den Nieren producirten Harnsäure gestört ist. Diese Ausfuhr wird dadurch behindert, dass sich saures harnsaures Natron in einzelnen Tubuli der Medullarsubstanz niederschlägt und hier Pfröpfe bildet, welche dem von den gewundenen Kanälchen her andringenden Harn wirksamen Widerstand leisten und eine Resorption desselben herbeiführen können. Die in den verschlossenen Harnkanälchen resorbirte und immer wieder von Neuem erzeugte Harnsäure häuft sich allmählig im Blute an und wird von hier aus auf die Gelenkflächen der Knochen etc. abgesetzt. Kommt es zu rascher Anhäufung, dann erfolgt ein Gichtanfall, d. h. die Harnsäure wird unter entzündlichen und fieberhaften Erscheinungen aus dem Blute wieder abgeschieden. Wahrscheinlich werden von Zeit zu Zeit einzelne der verstopften Kanälchen wieder wegsam, indem die gebildeten Pfröpfe dem andringenden Harn nachgeben. Persistirt die Verstopfung, dann verödet der obturirte Tubulus mit dem ihm zugehörigen Theil der Corticalsubstanz und durch allmählige Betheiligung vieler Tubuli kommt es schliesslich zu einer hochgradigen Schrumpfung beider Nieren. Welches aber ist die Ursache, die bewirkt, dass sich saures harnsaures Natron schon innerhalb der Harnkanälchen niederschlägt? — Es ist dies wahrscheinlich eine anomale Säure, welche, unter dem die Gicht begünstigenden Regime entstehend, eine stärkere Affinität zum Natron besitzt, als die Harnsäure. Die Natur dieser Säure zu erken-

nen erscheint als eine der wichtigsten Aufgaben, welche demnächst auf dem Gebiete der Pathologie der Gicht zu lösen sind. — Bemerkenswerth ist übrigens, dass sich nach unserer Theorie die nahe Beziehung der Gicht zur Bildung von harnsauren Steinen, und die wohlthätige Wirkung von Karlsbad bei Gichtleidenden leicht begreift. Offenbar macht der Gebrauch dieser Thermen viele der verschlossenen Harnkanälchen wieder frei.

XLIX.

Communication zwischen Oesophagus und Trachea. †)

L., Arbeiter, 50 Jahre alt, hatte in frühen Jahren Lungen- und Halsentzündung überstanden und seit dem 35. Lebensjahre keinerlei ernste Störungen seiner Gesundheit erfahren, als er Weihnaehten 1864 auf einen regelmässig beim Sehlueken fester Speisen wiederkehrenden Druek in der Brust aufmerksam wurde. Derselbe verursaehte ihm nur geringen Schmerz und das Gefühl, als ob die Speisen eine bestimmte Stelle nieht passiren wollten. Diese Erscheinungen gediehen unter allmähliger Steigerung zwisehen Ostern und Pfingsten so weit, dass nur selten noeh ein Theil der Ingesta das Hinderniss überwand und in den Magen gelangte. In einer hiesigen Klinik soll naeh Angabe des Patienten späterhin eine Operation vorgenommen worden sein, in Folge deren die Passage für Speisen 14 Tage lang frei wurde, dann aber naeh und naeh unter Hinzutritt von bisher nieht vorhanden gewesenem Erbreehen und krampfartigem Husten die frühere Unwegsamkeit wieder erreiehte. Am 3. Juli trat Patient in die Charité ein.

Der in hohem Grade abgemagerte Patient, mit sehmutziggelber Färbung der Hautdeeken und grosser Blässe der Sehleimhäute, zeigt über beiden Clavieulae harte, gesehwollene Lymphdrüsen und klagt über heftige, beim Essen eintretende Hustenanfälle, die in Verbindung mit Erbreehen die eingeführten Speisen meist wieder herausbefördern. Der Pharynx und Larynx sind frei, und Seitens des Traetus intestinalis bestehen, abgesehen von der gehemmten

†) Abgedruckt aus der „Berliner Klinischen Wochenschrift", Jahrgang 1864, No. 49, d. d. 3. December. Referent Stabsarzt Dr. Leuthold, jetzt Ober-Stabs-Arzt in Danzig.

Einfuhr von Nahrungsmitteln, keine wesentlichen Störungen. Das mässig eingezogene Abdomen zeigt im rechten Hypochondrium bei einem in der Richtung gegen das Zwerchfell geübten Druck mässige Empfindlichkeit und bietet sonst nichts Bemerkenswerthes. Bei dem angestellten Versuch, flüssige oder feste Speisen zu ingeriren, verfällt Patient sofort in einen heftigen Hustenparoxysmus, der nicht eher abläuft, als bis unter Würgen die mit schleimig-eitrigen Massen vermischten Speisen aus Mund und Nase wieder hervorkommen. Die eingeführte Schlundsonde stösst etwa in der Höhe des 2. und 3. Brustwirbels auf einen Widerstand, der nach vorsichtigem Sondiren mit einer gänsekieldicken Sonde überwunden wird. Dieselbe trägt beim Herausnehmen an ihren Fenstern einzelne eitrige, leicht zerdrückbare, bröckligc Massen. Die Ergebnisse der physicalischen Untersuchung der Brust beschränken sich auf eine Dämpfung, die hinten rechts unten neben der Wirbelsäule beginnt und sich nach der Seite hin verliert; im Bereich derselben besteht Bronchialathmen, während an den übrigen Theilen der Brust nur Schnurren und Pfeifen neben Vesiculärathmen zu hören ist. Herz normal. Im Harnapparat keine Störung. T. 37,6, P. 72, R. 20.

Wenn auch unter vielfach vereitelten Versuchen, gelang es dem Patient doch, in den ersten Tagen seines Aufenthalts in der Anstalt eine gewisse Quantität flüssiger Speisen zu sich zu nehmen, bis am 10. Juli plötzlich unter Eintritt von Fieber und vorwiegenden pleuritischen Erscheinungen die bestehende Lungenaffection an Ausbreitung gewann. Seitdem verursachte der beim Schlucken gesetzte und mit copiösem Auswurf verbundene Husten heftige Schmerzen und so drohende Erstickungsanfälle, dass Patient von allen weiteren Versuchen Abstand nahm und sich ausschliesslich auf die immerhin für ihn mit vielfachen Beschwerden verbundene künstliche Ernährung beschränkte. Unter dauernder Steigerung des Fiebers dehnte sich die Dämpfung hinten rechts bis zum unteren Winkel der Scapula und vorn bis zur 4. Rippe aus und es erfolgte der Tod am 16. Juli.

Obduction. Im Oesophagus findet sich ein 4 Zoll langes, mit weichen, bröcklichen Massen besetztes Geschwür, welches, mit Ausnahme einer schmalen Brücke, die ganze Wandung ergriffen hat und in seiner Mitte eine mit wulstigen Rändern versehene Oeffnung trägt, die in die Trachea führt und dicht oberhalb der Theilungsstelle mündet. In der Trachealschleimhaut befinden sich oberhalb der Perforationsstelle etwa bis groschengrosse Neubildungen. Die Bronchien des rechten unteren Lappens, deren Schleimhaut geröthet ist, sind mit einer schmutzig-grauen Flüssigkeit, in welcher kleine,

weisse, breiartige Fetzen suspendirt sind, erfüllt. Die rechte Lunge ist mit einer frischen, dünnen, grauen Fibrinlage an ihrem unteren Theile bedeckt und zeigt im unteren Lappen auf ihrem Durchschnitt eine glatte Pneumonie.

Epicrise, nach den klinischen Vorträgen der Herrn Geh. Raths Traube zusammengestellt. Die Diagnose war auf Grund folgender Momente entwickelt worden.

Die Angaben des Kranken über den Verlauf seiner Krankheit sprachen für das Vorhandensein einer Stenose des Oesophagus, über deren carcinomatöse Natur bei der Art ihrer Entwickelung und dem Alter des Mannes um so weniger ein Zweifel obwalten konnte, als diese Annahme durch den Befund verhärteter und geschwellter Lymphdrüsen über den Schlüsselbeinen unterstützt wurde. Der Verdacht einer Ulceration, welcher bei der bekannten Neigung der Oesophaguscarcinome, in Erweichung überzugehen, von vornherein seine Berechtigung hatte, war hier um so näher gerückt, als ein Symptomencomplex vorlag, der mehrfach und unter Andern wieder von Gerhardt als characteristisch für einen endlichen Ausgang derselben bezeichnet worden ist, und der nach Traube's Erfahrungen als maassgebend für die Diagnose angesehen werden muss, wenn man den anderen Factor, durch welchen er ebenfalls bedingt sein kann, auszuschliessen vermag.

Die beim jedesmaligen Genuss von Speisen eintretenden und mit Würgbewegungen einhergehenden Hustenparoxysmen, unter denen eine gewaltsame Entleerung der mit Bronchialsecret vermischten Ingesta durch Mund und Nase erfolgt, haben nämlich folgende Möglichkeiten der Entstehung:

1) Wenn die Epiglottis aus irgend einer Ursache starr und schliessungsunfähig wird. In diesem Falle dienen die geschlossenen Stimmbänder den von der Zunge in den Schlund übertretenden Speisen als Brücke. Bei ihrer gegen Berührung so grossen Empfindlichkeit entsteht auf dem Wege des Reflexes sofort Husten und in Folge desselben ein kräftiger Exspirationsstrom, der nicht nur die Stimmbänder auseinanderpresst, sondern auch die auf ihnen befindlichen Flüssigkeiten und Speisereste mit fortführt und durch Mund und Nase herausschleudert.

2) Wenn eine Communication der Luftwege mit dem Oesophagus stattfindet. Die den Oesophagus passirenden Speisen gelangen zum Theil in die Luftwege, und der Reiz, welchen sie auf die Schleimhaut ausüben, wird so lange mit Husten beantwortet, bis die veranlassende Ursache wieder entfernt und mit dem Luftstrom

resp. durch das gleichzeitig eingeleitete Erbrechen alle Wege, durch welche eine neue Zufuhr fremder Körper stattfinden könnte, befreit sind. Entsprechend der Heftigkeit der durch die Ingesta hervorgerufenen Reaction, erfolgt auch hierbei die Ausstossung derselben gewaltsam und gleichzeitig mit dem Sputum durch Mund und Nase.

Da nun durch die Palpation und durch die laryngoscopische Untersuchung die vollkommene Integrität der Epiglottis (sowie des Kehlkopfs überhaupt) ausser Zweifel gesetzt wurde, so konnte es sich in unserem Falle nur um eine Communication zwischem dem Oesophagus und den Luftwegen handeln. Zu Gunsten dieser Annahme sprach auch die Pleuropneumonie, welche sich in letzter Zeit im untern Theil der rechten Thoraxhälfte entwickelt hatte.

Bekannt ist, dass fremde Körper, die durch den Larynx in die Luftwege gerathen, gewöhnlich in den rechten Bronchus gelangen und dann entweder in diesem selbst oder in einem der zu ihm zugehörigen Bronchien stecken bleiben. Ein gleiches Verhalten wurde auch hier beobachtet, denn obgleich die Perforationsstelle sich gerade oberhalb der Bifurcation befand, so nahmen doch die Speisen ihren Weg in den rechten Bronchus. Durch die wiederholte Reizung kam es allmählig zu einer Entzündung mit hohem Fieber, dessen consumirendem Einfluss der Patient um so weniger zu widerstehen vermochte, als die Inanition bereits einen hohen Grad erreicht hatte.

L.

Peliosis rheumatica mit tödtlichem Ausgange.†)

Die Gelenke zeigen bei dieser Krankheit dasselbe Verhalten, wie bei Polyarthritis rheumatica und beim Rheumatismus gonorrhoicus.

K., Tischler, 39 Jahre alt, aus tuberculöser Familie, hustete in der Winterzeit bereits seit Jahren und warf namentlich des Morgens reichlich aus. In Folge einer Erkältung, die er sich vor 8 Wochen zuzog, steigerten sich die Beschwerden und machten in Verbindung mit Nachtschweissen, die sich hinzugesellten, dem Pat. eine Abnahme seiner Kräfte in hohem Grade fühlbar. Nichtsdestoweniger ging er seinem Gewerbe nach und wurde am 21. April bei der Arbeit plötzlich von einer enormen Beklemmung befallen, die ihn zur Einstellung seiner Thätigkeit nöthigte und bei ihrer weitern Fortdauer veranlasste, am 23. April in die Charité zu gehen. Bei der Aufnahme des Pat. constatirte man einen linksseitigen Pneumothorax mit vollständiger Dislocation des Herzens nach rechts, starke Dyspnoe (48 R.), eine T. von 39,3 und 132 P. Der Husten war im Allgemeinen selten, die Expectoration eines spärlichen, grünlichgelben, schleimig citrigen Sputums erfolgte nur mit erheblicher Anstrengung; Seitens des Tractus intest., der Nieren, Leber, Milz fehlten alle Symptome, welche den Eintritt eines bereits vorgeschrittenen tuberculösen Leidens kennzeichnen. Unter Anwendung trockner Schröpfköpfe und dem Gebrauch von Opium, Natr. bicarbon. etc. ermässigten sich die Erscheinungen ziemlich schnell und der stete Abfall des Fiebers, die baldige Wiederherstellung des Appetits und

†) Abgedruckt aus der „Berl. klin. Wochenschrift", Jahrgang 1865, No. 50, d. d. 11. December. Referent Stabsarzt Dr. Leuthold.

der nur selten von Husten unterbrochene, im Ganzen recht gute Schlaf förderten im Verlauf einiger Wochen die Besserung des Allgemeinbefindens der Art, dass Pat. das Bett verlassen und im Laufe des Tages im Zimmer umhergehen konnte. Die Temperatur war fast bis zur Norm zurückgekehrt (37,8—38,0), die Respirationsfrequenz bewegte sich meist in den 30, fiel auch zuweilen unter diese Zahl, während der Puls allerdings nie unter 108 Schlägen in der Minute machte. Die Urinsecretion war reichlich, die Farbe des Harns goldgelb, das spec. Gewicht gering und Albumin bei regelmässiger Untersuchung nie nachzuweisen. Mässiger tropfbar-flüssiger Erguss in der linken Pleurahöhle.

In der Nacht vom 2. zum 3. Juni hatte Pat., in der Absicht, einen seiner Mitkranken zu unterstützen, sich beim Heben angestrengt und klagte seitdem über ein Gefühl von ungemeiner Schwäche, ziehende Schmerzen in den Vorderarmen und Unterschenkeln mit Empfindlichkeit der Gelenke. Der Appetit verschlechterte sich, der Schlaf wurde unruhiger und weniger erquickend als sonst. Gleichzeitig hatte Pat. viel von Durchfall und Leibschmerzen zu leiden. Während sich diese sehr bald wieder verloren, verriethen die schmerzhaften Affectionen der Extremitäten keine Neigung zu einer Besserung; es stellten sich Oedeme der Füsse ein, und am 6. Juni an beiden Fussrücken mehrere kleine, stecknadelknopf- bis linsengrosse, mehr oder weniger dunkelrothe Flecken, die weder über das Niveau der Haut hervorragten, noch auf Fingerdruck schwanden. An den Malleolen, die, wie überhaupt die Fussgelenke, bei Berührung äusserst schmerzhaft waren, fanden sich Flecke von gleicher Beschaffenheit, aber grösserem Umfange. Die in letzter Zeit normale Temperatur stieg; die kaum beseitigten Durchfälle erschienen von Neuem und erwiesen sich während der ganzen Dauer der Krankheit gegen die in Anwendung gezogenen Mittel ungewöhnlich hartnäckig. Am 11. Juni kam eine deutliche Schwellung des rechten Kniegelenks zu Stande und in der darauf folgenden Nacht unter reissenden Gliederschmerzen, die dem Patienten den Schlaf raubten, eine weitere Eruption der Petechien, die in grösster Menge an den Vorderarmen und Unterextremitäten und gruppenweis oder vereinzelt an allen Theilen des Körpers, den Thorax und das Gesicht ausgenommen, gefunden wurden. Daneben hatte sich starkes Oedem der Hände und Röthung der Fingergelenke an ihrer Streckseite entwickelt, in deren Bereich, nachdem in der Nacht vom 12. zum 13. noch ein neuer Nachschub von Petechien erfolgt und am 14. Schwellung des linken Kniegelenks eingetreten war, grössere Blutextra-

vasate sich ausschieden und die Haut in Form prall gefüllter Blasen erhoben wurde. Vom 19. ab milderten sich die Gliederschmerzen, die Schwellung der Gelenke fiel, die Petechien begannen abzulassen und verschwanden theilweise ganz; nur an einer etwa handtellergrossen, begrenzten Stelle des linken Oberschenkels erfolgte unter mehrmaligen Nachschüben eine neue Absetzung von Flecken. Das Fieber hatte in dieser Zeit theils continuirlichen, theils intermittirenden Typus und ermässigte sich mit Remission der eben beschriebenen Affecte. Von einer entsprechenden Besserung der Störungen des Digestionsapparates konnte, obwohl ein Nachlass unverkennbar war, nichts bemerkt werden und günstige Veränderungen der bisher sehr verminderten Secretion des Urins, der seit dem 17. reichliche Mengen Albumin enthielt, fehlten gänzlich. Die bestehenden Oedeme gewannen unter Zunahme des Fiebers an Ausbreitung und nahmen allmählig die ganzen Hautdecken und das Gesicht ein; das Exsudat im Thorax vermehrte sich und Pat. erlag am 26. Juni unter völliger Erschöpfung seiner Kräfte.

Obduction. Pyopneumothorax sinister. In den Lungen mit käsigem Eiter gefüllte, kleine Höhlen. Perforationsstelle in der Mitte des linken oberen Lappens ziemlich fest verklebt. Parenchymatöse Nephritis. Leber und Milz nicht amyloid. In den Peyerschen Plaques um die valvula Bauhini käsige Knoten. Oedem der beiden Unterextremitäten. Im rechten Kniegelenk, das etwas erweitert ist, viel farblose, zähe, fadenziehende Flüssigkeit; die Synovialhaut sehr blass, nur an einzelnen Stellen im oberen Theile hier und da bräunliche Pünktchen; die Fettpartieen zeigen stärkere Gefässinjectionen; die halbmondförmigen Knorpel sind gut durchscheinend und am Rande etwas gelblich. Im linken Kniegelenk ebenfalls sehr reichliche, klare Synovia und namentlich im Umfange der Patella Lockerung, Durchfeuchtung und Gefässinjection; unter der Sehne des Kniestreckers zum Theil frische, zum Theil verblasste, bräunliche Extravasate. Auch im rechten Fussgelenk ist viel Synovia; etwas stärkere Gefässinjection sieht man nur an der Tibiofibular-Gelenkfläche. Dieselbe Stelle ist im linken Fussgelenk stark geschwollen und zeigt stark gefüllte und geschlängelte Gefässe. Ferner ist im rechten zweiten Mittelfingergelenk reichliche Synovia, stärkere Füllung der Gefässe und bräunliche Färbung einzelner Stellen der Synovialhaut nachzuweisen. Im rechten Hüftgelenk viel Synovia, schwache Röthung der Synovialhäute und des Lig. teres, stärkere dagegen in der Aushöhlung des Acetabulum.

Der pathologisch-anatomische Befund bei diesem dunklen Pro-

zesse, den Schoenlein als Peliosis rheumatica bezeichnet hat, unterscheidet sich in keiner Beziehung von den Veränderungen, welche die Autopsie in den Gelenken bei Rheumatismus acutus nachweist, wie folgende von Traube gesammelte Beobachtungen ergeben.

Fuchs. Rheumat. art. acutus verlief in Folge einer hinzugetretenen Pericarditis tödtlich. Es fanden sich im rechten Kniegelenk klare Synovia und an der Kapsel einige sehr stark injicirte Stellen. — Intensivere pathologische Veränderungen bot Meiling, dessen Rheumatismus acutus durch Complication mit Pneumonie und Pericarditis einen lethalen Ausgang nahm. Das linke Kniegelenk war etwas aufgetrieben und enthielt viel intensiv gelbe mit fibrinösen Flocken vermischte Flüssigkeit. Auf der Innenfläche der Kapsel, die bald stärkere, bald schwächere Injection zeigte, continuirliche fibrinöse Abscheidungen. In der Nähe der Insertion der Ligam. cruciata war der Knorpel der Gelenkfläche am innern Condylus femoris stark aufgefasert und liess sich in Fetzen abtrennen. Innerhalb dieser Auffaserung fand sich eine ganz kleine Insel intacter Knorpelsubstanz; im rechten Kniegelenk nur klare gelbliche Flüssigkeit und starke Injection der Kapsel. — In gewisser Beziehung ähnlich war der Fall von Gertz: Rheumatismus acutus mit grieskorngrossen, rosenrothen Flecken an der Brust und grössere von gleicher Beschaffenheit an den Füssen und Unterschenkeln. Pat. hatte vor Beginn der Krankheit an Intermittens gelitten. Etwa 3 Tage nach der Aufnahme Eintritt von Delirien, am 7. Tage plötzlich Lähmung der Intercostalmuskeln, Stertor, Stupor, Tod. Leichter Grad von Meningitis mit acuter Fettentartung des Herzens und beginnender Pneumonie. In den afficirten Gelenken fand sich seröse Flüssigkeit. Am Kopfe des linken Oberarmknopfes fehlte an einer Stelle der Knorpelüberzug und das darunter liegende Knochengewebe war stellenweise hyperämisch. — Den Ausgang in Eiterbildung in den afficirten Gelenken zeigte die Autopsie bei Hahn, dessen Rheumatismus bei Lebzeiten dadurch ausgezeichnet war, dass sich die Schmerzen hartnäckig auf zwei Gelenke fixirten, die beide ein deutliches Fluctuationsgefühl gaben.

Nicht wesentlich unterschieden sind die Befunde bei Rheumatismus gonorrhoicus. Bastur bekam im Verlaufe eines solchen Ileotyphus, der im Beginne des 8. Tages den Tod herbeiführte. Es heisst im Obductionsprotokoll: Das rechte Knie vielleicht etwas dicker als das linke. In den äusseren Theilen findet sich wenig Abnormes, dagegen zeigt sich im Innern eine sehr starke, feine,

dunkelrothe Injection der Ligam. cruciata sowie der ganzen Gelenkkapsel neben einer gallertartigen Schwellung derselben, und zwar am stärksten um die Patella. Gelenk- und Semilunarknorpel ohne Abnormität. Die Flüssigkeit im Gelenk sparsam, etwas zähe und dunkler, als normal. (Auch in ihren Folgezuständen scheinen Rheumatismus genuinus und gonorrhoicus eine gewisse Aehnlichkeit zu haben, wie aus der Constatirung einer Endocarditis bei Bielard hervorgeht, dessen Rheumatismus sich einer lange bestehenden Gonorrhoe unmittelbar anschloss und deshalb als davon abhängig angesehen werden musste.)

LI.

Ein neuer Fall, welcher das Eindringen von Kohlentheilchen in das Lungenparenchym beweist.†)

R., Arbeitsmann, 38 Jahre alt, hat seinen Vater an einer ihm unbekannten Krankheit verloren und macht über seine Familie Angaben, die zu einem Schluss auf in derselben herrschende hereditäre Krankheiten nicht berechtigen. Er selbst war angeblich stets gesund und litt besonders nicht an Husten, bis vor 2 Jahren, wo ein solcher, wie Pat. sagt, in Folge von Erkältung und gleichzeitigen grossen Gemüthsbewegungen plötzlich ausbrach. Der Husten war von vornherein von einem reichlichen, seiner Beschaffenheit nach nicht von dem jetzigen verschiedenen Auswurf begleitet. Profuse Nachtschweisse, die sehr bald hinzukamen, ermatteten den Pat. der Art, dass er die Fortführung seiner Arbeit unterlassen und sich ärztlicher Behandlung unterwerfen musste. In Folge einer wesentlichen Verschlechterung seines Zustandes ging Pat. vor einem halben Jahre in ein hiesiges Krankenhaus, das er nach einem sechswöchentlichen Aufenthalt ungebessert wieder verliess, nachdem er innerhalb dieser Zeit zweimal sehr reichliche Hämoptoe gehabt hatte. Seitdem verweilte er bis zum 2. October in seiner Wohnung und suchte dann, veranlasst durch den Eintritt steigender Athemnoth und heftigen Hustenreizes, in der Charité Hülfe. Fröste oder starkes Hitzegefühl waren während der Dauer der Krankheit niemals vorhanden, der Appetit blieb aus, der Stuhl war regelmässig und niemals diarrhoisch.

†) Abgedruckt aus der „Berliner Klinischen Wochenschrift“ Jahrgang 1866, No. 3, d. d. 15. Januar. Referent Stabsarzt Dr. Leuthold.

Status praesens vom 3. Oct.: Pat., schwächlich gebaut und in hohem Grade abgemagert, mit circumscripter Röthung der Wangen, blassrother Färbung der Lippen, nimmt die erhöhte halbe linke Seitenlage ein, die er nur auf kurze Zeit mit der horizontalen Rückenlage und nicht ohne grosse Beklemmung und Hustenreiz mit der rechten Seitenlage vertauschen kann. Das Gesicht drückt tiefes Leiden aus; das Sensorium ist frei. Die Haut blass, trocken und nicht heiss. Oedeme bestehen nirgends. Die Inspection, Palpation und Percussion des Abdomens ergiebt, abgesehen von einer mässigen Milzvergrösserung, nichts Bemerkenswerthes. Die Zunge ist rein, etwas roth, der Appetit gut, der Stuhlgang von breiiger Consistenz. Der Urin hellbraunroth, leicht getrübt, lässt ein starkes, graurothes Sediment fallen, das sich beim Erwärmen auflöst; Reaction sauer, spec. Gew. 1019; kein Albumingehalt. Die Art. rad. von mittlerer Weite, geringer Spannung; niedriger Puls. T. 37,4. P. 88. R. 24. — Der schmale, ziemlich lange, wenig gewölbte Thorax erscheint in seiner rechten obern Partie gegen die linke etwas abgeplattet, zeigt stark vertiefte, etwas breite Intercostalräume, über und unter den stark prominirenden Claviceln tief eingesunkene Gruben und wird bei der nach costoabdominalem Typus erfolgenden Inspiration auf beiden Seiten gleichmässig, überhaupt aber wenig ergiebig ausgedehnt. Die Mm. scaleni contrahiren sich stark unter Theilnahme der Sternocleidomast.; mässige Abwärtsbewegung des Kehlkopfs. Der Percussionsschall ist in den beiden Foss. supraclavic. gedämpft, links weniger intensiv als rechts; unterhalb der Clavicul. in den obersten Intercostalräumen auf beiden Seiten bruit de pôt fêlé. Von der 4. Rippe abwärts wird der Ton von rechts etwas lauter und tiefer; links beginnt im 3. Intercostalraum eine Dämpfung, die in der Höhe der 4. und 5. Rippe intensiver erscheint und unterhalb der 6. in den tympanitischen Ton des halbmondförmigen Raumes übergeht. In den Seitenwänden findet man nur unmittelbar unter der Achselhöhle einen etwas hohen gedämpften Ton, weiter abwärts wird derselbe lauter und tiefer. Bei der Auscultation zeigt sich mit Ausnahme der unteren seitlichen Partieen links, wo vesiculäres Athmen mit Schnurren wahrzunehmen ist, vorn überall die Inspiration ganz mit Rasselgeräuschen ausgefüllt, die in den Foss. supraclav. mittelgrossblasig, unter den Schlüsselbeinen beiderseits vorwiegend grossblasig und zum Theil klingend und rechts von der 4. Rippe ab mittelgrossblasig und klanglos sind. Die gleichfalls von Rasseln begleitete Exspiration ist in den obern Drittheilen hauchend. Die Percussion hinten ergiebt in den obern 2 Drittthei-

len auf beiden Seiten Dämpfung und unter den Schulterblättern, vorzugsweise aber links, einen lauteren und tieferen Ton. Das Athmungsgeräusch in der Fossa supra- und infraspinata sowohl links als rechts laut bronchial mit mässig reichlichem, mittelgross- bis grossblasigem Rasseln; zuweilen amphorischer Beiklang. Unter der rechten Scapula ziemlich reichliches Rasseln; unter der linken scharfes vesiculäres Athmen. — Viel Hustenreiz; Expectoration verhältnissmässig leicht. Auswurf reichlich, von fadem Geruch, besteht theils aus schleimig-eitrigen, confluirenden, in Wasser schwimmenden Massen, zwischen denen sich compactere kuglige Ballen befinden, theils aus einem grobbröckligen Bodensatz. Die Farbe des ganzen Sputums bietet eine ziemlich tiefe schwärzlich-grüne Nüance, welche sofort die Aufmerksamkeit des Herrn Geh. Rath Traube auf sich zog und zur Entdeckung einer schwarzen Beimischung führte, welche einerseits durch makroskopisch wahrnehmbare schwarze Punkte, welche sich leicht isoliren und als zusammenhängende, tuschfarbene Partikeln herausnehmen liessen, und andererseits durch grössere dunklere Züge bedingt wurde, welche besonders deutlich beim langsamen Umgiessen der Flüssigkeit als matte blauschwarze, wenig cohärente Streifen hervortraten.

Der über seine Beschäftigung befragte Pat. gab an, dass er von seinem 16.—20. Lebensjahre, ohne jemals irgend welche Störung seiner Gesundheit zu erleiden, anhaltend in einer stark mit Kohlenstaub geschwängerten Atmosphäre beim Brennen, Mahlen und Sieben von Kohlen thätig gewesen sei, darauf seiner Militairdienstpflicht genügt und nach Ableistung derselben Arbeit in einer Fabrik genommen habe, wo er bis zu seiner Erkrankung eine Feuerung besorgte, deren Speisung vorzugsweise durch Holzkohle bewirkt wurde und, wie er ausdrücklich hervorhebt, viel Staub verursachte. Ueber den Zeitpunkt der Erkrankung stimmen seine und seiner Frau Angaben vollkommen überein; die Entstehung derselben misst letztere indess dem reichlichen Genuss sehr scharfen Branntweins und den vielfachen Erkältungen, welchen ihr Mann bei der Arbeit ausgesetzt war, bei. Sie erinnert sich auch, dass ihr Mann, zur Zeit, wo er ausschliesslich Kohlenarbeit betrieb, besonders des Morgens reichlichen schwarzen Auswurf hatte, jedoch dabei nie hustete.

Die Ergebnisse der von Herrn Geh. Rath Traube vorgenommenen mikroskopischen Untersuchung des Sputums waren: a) Zahlreiche, verschieden gestaltete, mit scharfen Ecken und Spitzen besetzte, tiefschwarze Fragmente, lanzen- und nadelförmige Theilchen,

unter denen einzelne, aber verhältnissmässig wenige Partikeln eine völlig geschlossene Oeffnung enthielten und andere hin und wieder mit einem runden Einschnitt an einer Seite versehen gefunden wurden. So exquisite Tüpfelformen, wie die in der Zeichnung beigegebenen, blieben ganz vereinzelt. Die schwarzen makroskopisch wahrnehmbaren Punkte stellten sich unter dem Mikroskop als homogene, tiefschwarze Massen dar, deren Ränder dicht mit denselben scharf contourirten Formtheilchen garnirt waren, welche in den andern Bildern vereinzelt oder in kleinere Gruppen erschienen. Zu den Seltenheiten gehörten rothbraun gefärbte Stückchen. b) Zahlreiche Lymphkörperchen. c) Grössere, kernhaltige Zellen, von denen einzelne Kohlentheilchen eingeschlossen enthielten. d) Elastisches Gewebe und Detritusmassen.

Der weitere Verlauf der Krankheit des Pat. bot wenig Bemerkenswerthes. Fieber, Nachtschweisse, Durchfälle zeigten sich zu keiner Zeit. Die Hauptbeschwerden bestanden in Luftmangel, welcher den Pat. allmählig zu einer aussehliesslich sitzenden Stellung im Bett nöthigte, und in dem intercurrent auftretenden Hustenreiz, zu dessen Milderung Emuls. amygd. mit Aq. amygd. amar. und zuweilen kleine Dosen Opium zur Anwendung kamen. Das allgemeine Kurverfahren war beim Gebrauch kleiner Dosen Chinin vorzugsweise auf gute Ernährung gerichtet. Ende October traten Oedeme der Unterextremitäten auf, denen weiterhin leichte Schwellungen der Hände folgten. Der wiederholt untersuchte Urin enthielt jetzt eben so wenig, wie früher, Eiweiss. Unter den Erscheinungen der Lungenparalyse erfolgte am 3. November der Tod des erschöpften Pat. ziemlich schnell.

Obduction 4. November (Dr. Cohnheim). Thorax lang und schmal. Beide Lungen adhärent. Im Pericardium, welches etwas stärker, als normal geröthet ist, 2 Unzen leicht getrübten, gelben Transsudates. Das ziemlich grosse Herz enthält beiderseits reichliche, frische Coagula und trägt an der Herzspitze links einen alten Schnenfleck. Die Klappen sind zart, beide Ventrikel weit, die Muskelwandungen des rechten verdickt. Die Adhäsionen der linken Lunge erstrecken sich in gleicher Derbheit und Dichtigkeit über den ganzen Umfang des Oberlappens, während dieselben am Unterlappen dünner sind. Die Pleura ist hier im Allgemeinen etwas trübe, mit zahlreichen miliaren Tuberkeln bedeckt und zeigt eine thalergrosse, weisse, strahlige Verdickung. Das Lungenparenchym schimmert durchgehends mit zahlreichen, schiefrigen bis schwarzen Flecken durch. Im Oberlappen der etwas grossen Lunge findet

sich eine ausgedehnte, über Mannsfaust grosse Caverne, die eine trübe, rauchgraue, mit Bröckeln gemischte, nicht übelriechende Flüssigkeit enthält und von einer ziemlich derben, gelblichen, mit reichlichen schwarzen Partikeln bedeckten Pyogenmembran ausgekleidet ist. Das an dieselbe grenzende Lungenparenchym fühlt sich sehr derb und fest an und hat eine fast vollkommen gleichmässige, tief blauschwarze, homogene Färbung. Dieselbe wird lediglich unterbrochen durch einige kleine, noch lufthaltige Abschnitte von mehr braunrother Farbe und eine Anzahl theils isolirt, theils nesterartig gruppirter, grauweisser oder graugelblicher Knötchen. Im Gegensatz dazu ist der Unterlappen meist lufthaltig; nur die an die Incis. interlob. angrenzenden Abschnitte sind auch hier indurirt und von einer ziemlich homogenen, blauschwarzen Färbung, welche ebenfalls durch grauweisse und gelbliche, stecknadelknopfgrosse Einsprengungen unterbrochen wird. Der bei weitem grössere Theil des Unterlappens aber ist von überwiegend rothbrauner Beschaffenheit und bietet auf seinem Durchschnitt sehr zahlreiche, mehr fleckige, theils etwas hellere, theils intensiv schwarze Zeichnungen, neben denen noch eine Anzahl peribronchitischer Knötchen auffällt. Die schiefrigen Zeichnungen liegen theils mitten in vollkommen lufthaltigen Partieen, theils erscheinen sie auch in der nächsten Umgebung der peribronchitischen Knötchen. Die Bronchien, deren Schleimhaut fast überall dünn und blassroth ist, sind besonders im Unterlappen etwas weit und nur in den hintern Abschnitten mit etwas trübem Schleim gefüllt. Die nur wenig vergrösserten Bronchialdrüsen bieten auf ihrem Durchschnitt punktförmige und lineäre schwarze Zeichnungen dar und vorzüglich in den centralen Partieen eine schwarzgraue Farbe. In der Nähe der Wirbelsäule findet sich eine vom Lungenhylus bis zur Spitze aufsteigende Kette schiefrig gefärbter Lymphdrüsen, durchschnittlich von Haselnussgrösse. Die Adhäsionen der rechten Lunge sind über den ganzen Umfang der Lunge von grösserer Festigkeit und Dicke, so dass sie eine feuchte, blassröthliche Schwiele von $\frac{3}{8}$ Zoll Dicke darstellen. Die Pleura der nicht so sehr verdickten Stellen, auch hier sehr trübe und mit vielfachen weisslichen, strahligen Zügen versehen, lässt kaum vereinzelte, graue, miliare Tuberkeln erkennen. Die Lunge selbst noch grösser, als die linke, ziemlich schwer; ihre Lappen unter einander verwachsen. Im Oberlappen findet sich auch hier eine faustgrosse, etwas buchtige Caverne mit gleichem Inhalt und gleicher Auskleidung, wie links. Eine andere Höhle von der Grösse eines Gänseeies, am hinteren Abschnitt des Unterlappens, eine kleine nussgrosse Höhle

mit etwas fetzigen Wandungen in dem centralen Theil des Oberlappens. Die an die Höhlen angrenzenden Abschnitte des Parenchyms sind gleichfalls stark indurirt und von sehr intensiv blauschwarzer Farbe, die nur in kleinen Partieen eine homogene ist und von grauweissen, käsigen Einsprengungen unterbrochen wird. Der Unterlappen verhält sich analog dem der linken Lunge, indem die schwarze Zeichnung hier mehr fleck- und heerdweise auftritt, jedoch im Allgemeinen reichlicher und ausgebreiteter, als links ist. Ebenso sind auch die käsigen Einsprengungen zahlreicher und besonders in den dem Hylus nahen Abschnitten finden sich erbsen- bis haselnussgrosse Heerde einer käsigen Hepatisation. Die Bronchien sind etwas dilatirt; die zu den Höhlen führenden zeigen eine etwas geröthete und mit miliaren Tuberkeln besetzte Schleimhaut, gehen in die gänseeigrosse allmählig, dagegen in die faustgrosse des Oberlappens mit scharf abgeschnittenen Rändern über.

Die Schleimhaut des Pharynx, Oesophagus, Larynx und obern Theils der Trachea ist unversehrt, im untern Theil der Trachea und den Bronchien zeigt dieselbe linsengrosse, aber überall flache Ulcerationen. Milz hellroth, fleischig, um die Hälfte vergrössert. Nieren normal gross, geröthet. Harnkanälchen anscheinend unverändert. Leberparenchym blass, enthält einige kleine, miliare Tuberkeln. Magenschleimhaut fleckig schiefrig. Mesenterialdrüsen etwas gross, in der Peripherie die weisse Chyluszeichnung. Dünndarmschleimhaut blass, intact; am freien Rand der Valv. Bauhini eine gürtelförmige Ulceration; auch im Colon descendens noch einige querovale Geschwüre mit wallförmigen, lebhaft gerötheten Rändern. An den grossen Gefässen keine Abnormität.

Herr Dr. Cohnheim hatte die Güte, auch die mikroskopische Untersuchung der Respirations-Organe vorzunehmen. Die von ihm selbst niedergeschriebenen Bemerkungen lauten folgendermaassen:

„Die rahmige, mit Bröckeln untermischte Flüssigkeit, die in den Cavernen und grössern Bronchien enthalten war, verdankte die rauchgraue Farbe, welche bei der Obduction so bemerkenswerth erschien, der Beimischung ausserordentlich zahlreicher gefärbter Partikel. Es waren dies drei- oder mehreckige, auch lanzen- und spiessförmige, vielfach auch ganz unregelmässig gestaltete, immer aber von ganz scharfen Ecken begrenzte Fragmente, in sehr überwiegender Zahl von ganz homogener tiefschwarzer Farbe, zum geringen Theil von röthlich braunem Colorit: kurz ich stiess auf alle dieselben Formen, die vom Herrn Prof. Traube bereits in der ersten Mittheilung

(Deutsche Klinik 1860 No. 49, 50) abgebildet worden sind. In allerdings nur geringer Zahl begegneten mir insbesondere auch jene Stückchen, die in so zierlicher Weise durch die kreisrunden Tüpfel charaeterisirt sind.

Neben allen diesen unzweifelhaften Kohlenpartikeln fesselten aber sowohl in dem Safte, den man durch leichtes Schaben über die Schnittfläche der Lungen erhielt, als auch insbesondere in dem Inhalt der frischesten Cavernen, frei in der Flüssigkeit schwimmende, theils rundliche, theils mehr ovale Elemente meine Aufmerksamkeit, welche ganz die gleichartigen Kohlenfragmente einschlossen. Durch ihren ganzen Habitus, besonders durch die Anwesenheit je eines grossen, bläschenförmigen, farblosen Kernes mit Kernkörperchen geben sich dieselben sofort als Epithelzellen kund, die sich in Nichts von den in grosser Zahl umherschwimmenden Alveolenepithelien unterschieden, als durch die Anfüllung mit eben den schwarzen Partikeln, die in wechselnder Zahl bald hier nur eine oder zwei, bald eine grosse Menge im Innern der Zelle gelagert waren.

In der Schleimhaut der Bronchien habe ich nirgend Kohlenstückchen angetroffen.

Was nun das Lungenparenchym selbst anlangt, so war uns schon bei der Obduction das heerdweise Auftreten der schwarzen Färbung aufgefallen, ganz nach Analogie der von den Bronchien aus sich verbreitenden entzündlichen Erkrankungsformen; die feinere Untersuchung bestätigte dies vollkommen. An den ganz lufthaltigen Abschnitten unterschied sich an etlichen Stellen das mikroskopische Bild in keiner Weise von dem normalen; wo aber auf der Schnittfläche die schwarze, fleckige Färbung schon makroskopisch hervortrat, erhielt man constant ein durch seine Regelmässigkeit überraschendes Bild. Die Alveolen ganz leer, rings umsäumt von den schmalen sog. Interstitien, die ihrerseits durchspickt waren von den nämlichen eckigen und zackigen Kohlentheilchen, die in dem Cavernencinhalt sich frei vorgefunden hatten. In einzelnen der Interstitien lagen nur wenige Fragmente, andere waren ganz davon durchsetzt, so dass sie die Alveolen gleich schwarzen Ringen umkleideten; nirgend aber waren die Interstitien breiter, als normal und nur die an sich breitern, welche die Läppchen von einander scheiden und die grössern Gefässe führen, zeichneten sich auch, wenn sie in einem schwarzen Heerde lagen, durch grössere Anhäufung der schwarzen Partikeln aus.

Anders stellten sich die derben und luftleeren Abschnitte dar,

die theils in Gestalt hasel- bis wallnussgrosser Knoten ins übrige Parenchym eingesprengt waren, theils in zusammenhängenden Lagen die nächste Umgebung der grossen Cavernen bildeten. In jenen freilich war grossentheils noch sehr bequem das ursprünglich heerdweise Auftreten der Kohleneinsprengung sowohl, als auch insbesondere die Lagerung in den ehemaligen Interstitien zu constatiren; ja es geben gerade diese Knoten Bilder, die für das Studium der käsigen Pneumonie recht instructiv waren dadurch, dass die Kohlentheilchen in sehr frappanter Weise mitten aus der feinkörnigen Detritusmasse die Grenzsäume der Interstitien hervortreten liessen. In den an die Cavernen anstossenden, dichten, auf der Schnittfläche meistens ganz homogenen schwarzen Lagen dagegen war von solcher Regelmässigkeit nichts mehr zu bemerken; hier lagen die Kohlentheilchen in ganz ungeordneten Haufen, wie dies ja auch in dem vielfach geschrumpften und verzerrten Gewebe nicht anders zu erwarten war.

Was aber noch besonders mein Interesse erregte, war das Verhalten der Bronchialdrüsen, von denen wir schon bei der Autopsie constatirt hatten, dass dieselben auf dem Durchschnitt zum Theil auf grauem Grunde eine punktförmige und linäre schwarze Zeichnung erkennen liessen, zum Theil ganz homogen schwarz erschienen. Die mikroskopische Prüfung stellte sogleich heraus, dass auch hier nichts als eckige und zackige Kohlentheilchen von zum Theil recht ansehnlicher Grösse — ich habe deren bis 0,008 Mm. Länge gemessen — Grund der schwarzen Färbung waren; und zwar lagen dieselben in den schwächer tingirten Drüsen überall im Wesentlichen genau in den von His als Lymphsinus bezeichneten canalartigen Räumen der Rindensubstanz, wogegen die gleichmässige Färbung wesentlich auf Rechnung der Marksubstanz kam, die vielfach so dicht von Kohlentheilchen durchsetzt war, dass nur ganz kleine, in regelmässigen Abständen belegene, ungefärbte Parenchyminseln (die Centren der Markstränge) übrig blieben. Ausser den Kohlenpartikeln fanden sich in der Rindensubstanz der Bronchialdrüsen noch spärliche Einlagerungen bräunlicher gemeiner Pigmentkörnchen und Schollen, die durch ihre rundliche Begrenzung gerade eine sehr günstige Folie gegenüber den zackigen und eckigen Kohlenfragmenten bildeten; in unserer Lunge selbst habe ich das Vorkommen des gewöhnlichen Pigmentes nicht mit Sicherheit constatiren kann.

Bemerken will ich noch, dass ich ausser dem Respirationsapparat nirgends in der Leiche auf Kohlenpartikel gestossen bin.“ —

Die geringere Mannigfaltigkeit und Reichhaltigkeit von Formverschiedenheiten der in den Sputis enthaltenen Kohlentheilchen abgerechnet, bieten die vorliegenden Befunde in vielfacher Beziehung grosse Aehnlichkeit mit denen in der ersten Mittheilung des Herrn Geh. Rath Traube (Deutsche Klinik 1860 No. 49, 50) und geben in jeder Hinsicht Belege für die auf Grund jener Beobachtung gewonnenen Auffassungen über die Wirkung in die Lungen eindringender Kohlenpartikeln. Namentlich wird durch die Untersuchungen des Herrn Dr. Cohnheim auch die Angabe des Herrn Geh. Raths Traube bestätigt, dass diese Partikeln in die Zellen der Lungenaveolen einzudringen vermögen, eine Angabe, welche Herr Dr. Mannkopf auf Grund einer eigenen Beobachtung und einer unzulässigen Supposition bezweifeln zu können glaubte.

Als bemerkenswerthe Punkte, auf welche Herr Geh. Rath Traube in dem vorliegenden Falle die Aufmerksamkeit lenkte, haben wir hervorzuheben:

1. Die Beschaffenheit der Sputa. Die Eigenthümlichkeit des Colorits und der makroskopische Befund der Auswurfsmassen verliehen demselben eine vollkommene Uebereinstimmung mit derjenigen Form von Sputis, welche sonst bei der Phthisis melanotica angetroffen werden, und führten in Verbindung mit den Zeichen einer schleichend verlaufenden Phthise, welche vorlagen, auf den ersten Blick zu der Vermuthung, dass es sich auch hier um diese Krankheitsform handle. Die mikroskopische Untersuchung belehrte aber sofort eines Besseren, und dieser allein wird also vorkommenden Falls die positive Entscheidung anheimzustellen sein, welchem Krankheitsprozess solche schmutzig dunkelgrüne oder ins Bläuliche spielende Sputa mit tuschfarbenen Theilchen ihr Auftreten verdanken. Als ferneres Hilfsmittel für die Diagnose wird die Anamnese dienen. Auf beide Momente gestützt, glaubte denn auch Herr Geh. Rath Traube in dem vorliegenden Falle einen Ulcerationsprozess innerhalb eines mit Kohlenpartikeln geschwängerten Lungenparenchyms mit Sicherheit diagnosticiren zu können. Für das Vorhandensein des Ulcerationsprozesses sprachen die Fragmente von elastischem Gewebe, welche neben den Kohlentheilchen in dem Auswurf constatirt wurden. Dagegen wird man in anderen Fällen eine Phthisis melanotica d. h. einen Verschwärungsprozess innerhalb eines schwarz pigmentirten Parenchyms anzunehmen haben, wenn die schwärzliche Nuance des Auswurfes durch die Anwesenheit freier feiner rundlicher Pigmenttheilchen verursacht ist, welche das Aussehen

derer zeigen, die man in den gewöhnlichen schwarz pigmentirten Lungenepithelien antrifft. †)

2. Während es sich bei der ersten Beobachtung des Herrn Geh. Raths Traube um eine einfache Bronchialaffection handelte, sahen wir hier weit vorgeschrittene ulcerative Prozesse der Lungen. Zur Entstehung derselben hat die Aufspeicherung von Kohlentheilchen sicherlich keine ätiologische Beziehung, da es wenigstens nicht recht erklärlich sein würde, wie dieselben fremden Körper einerseits erst nach einer langen Reihe von Jahren und andererseits bei gleichzeitiger Ablagerung wieder nur an einzelnen Stellen derartige Effecte ausgeübt haben sollten, und warum sie, wie dies die mikroskopische Untersuchung dargethan hat, nicht die geringste Veränderung des interstitiellen Gewebes, in welchem sie so zahlreich eingebettet waren, setzten.

Dagegen steht es sehr wohl im Einklang mit dem pathologischen Befund miliarer Tuberkeln in den zu den Cavernen gehenden Bronchien, den Prozess auf eine käsige Infiltration zurückzuführen, die in Folge einer vorangegangenen Deposition von Tuberkeln unter Causalmomenten, wie dem reichlichen Branntweingenuss und häufigen Erkältungen, zu Stande gekommen ist, zum Zerfall und zur Destruction des mit Kohlentheilchen beladenen Gewebes geführt und es ermöglicht hat, dass die dadurch frei gewordenen Kohlenpartikelchen mit der Perforation der Höhle in die Bronchien unter der Form des beschriebenen Sputums wieder zu Tage kamen.

3. Als dasjenige Ergebniss, welches der vorliegenden Beobachtung noch eine wesentliche Bedeutung verleiht, ist unzweifelhaft das Auffinden der Kohlentheilchen in den Bronchialdrüsen zu betrachten, wodurch die schon früher mikroskopisch festgestellte Thatsache des Eindringens derartiger Partikelchen in die Zellen und in das interstitielle Gewebe der Lungen eine weitere Bestätigung erhält und factisch alle theoretischen Bedenken gegen die Möglichkeit eines solchen Vorganges beseitigt sein möchten.

†) Ich würde mich jetzt, nachdem der Beweis geliefert ist, dass auch das gewöhnliche körnige Lungenschwarz ebenfalls nichts als aufgespeicherte Kohle ist, anders als es oben geschehen ausdrücken und folgenden Satz aufstellen: Eine Phthisis melanotica d. h. Ulceration in einem mit Kohle stark unprägnirten Lungenparenchym ist jedes Mal dann anzunehmen, wenn der Auswurf ausser elastischem Gewebe auch zahlreiche nicht in Zellen eingeschlossene Kohlentheilchen enthält, gleichgiltig ob diese Kohlentheilchen eine ansehnliche Grösse und eckige Gestalt besitzen oder Gruppen von feinen rundlichen Körnchen bilden. Haben wir Partikeln der ersteren Art vor uns, dann beweisen dieselben zugleich, dass Pat. vor dem Eintritt der Phthise reichlichen Holzkohlenstaub eingeathmet hat, während er im letzteren Fall nur einer rauchigen Atmosphäre ausgesetzt war.

Die hier folgenden Zeichnungen sind von Herrn Dr. Cohnheim nach der Natur entworfen.

Fig. 1 stellt ein Fragment des mit Kohlentheilchen imprägnirten Parenchyms dar; man sieht die in den Interstitien der Alveolen befindlichen Kohlentheilchen.*)

Fig. 2. Freie Kohlentheilchen im Auswurf.

Fig. 1.

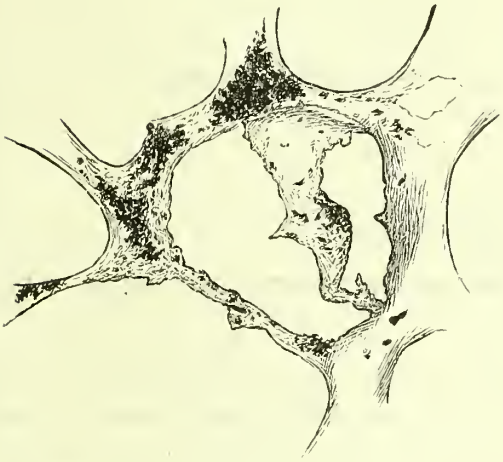

Fig. 2.

*) Die schwarzen Massen in den Interstitien der Alveolen sind durch den Holzschneider nicht hinreichend deutlich dargestellt worden.

LII.

Zwei Fälle von Perforations-Peritonitis †)

Erster Fall.

Perforation des Darmkanals im Verlaufe eines Ileotyphus. Diffuse Peritonitis. Heilung.

D., Hausdiener, 28 Jahre alt, wurde am 6. November 1865 in die Charité aufgenommen. Aus gesunder Familie abstammend, hat er als Kind an Wechselfieber und während seiner Militairdienstzeit an einer Brustkrankheit mit Blutauswurf gelitten. Wegen letzterer lag er drei Monate im Lazareth. Später will er gesund gewesen sein. Den Beginn seiner gegenwärtigen Krankheit verlegt er in die letzten Tage des Octobers, wo Unwohlsein, Mattigkeit, Eingenommenheit des Kopfes eintraten, Erscheinungen, denen sich am 3. November wiederholtes Frösteln, lebhaftes Kopfweh, Durchfall und in den nächsten Tagen, wenn P. den Versuch machte, sein Lager zu verlassen, ein Gefühl von Schwindel anschloss. Am Tage seiner Aufnahme waren acht dünne, wässrige Entleerungen erfolgt und es wurde deshalb sofort zum Gebrauch der Extr. nuc. vomic. spirit. geschritten (welches Mittel sich Geh.-Rath Traube in der Regel zur Stopfung der im Verlaufe des Ileotyphus erscheinenden Diarrhoe bedient). A.-T. 39,8, P. 92, R. 28.

Stat. praes. vom 7. November. Patient mittelkräftig gebaut, ziemlich gut genährt, nimmt die active Rückenlage ein.. Sensorium relativ frei. Mässig geröthetes Gesicht mit etwas stupidem Ausdruck.

†) Abgedruckt aus der „Berliner Klin. Wochenschrift", Jahrg. 1866, No. 7, d. d. 12. Februar. Referent Stabsarzt Dr. Leuthold.

Geringes Kopfweh, starkes Schwindelgefühl. Die Haut ist heiss, trocken, spröde, Roseola nirgends sichtbar. Die gerötheten Lippen neigen zur Trockenheit, die Zunge ist trocken, an den Rändern intensiv roth, in der Mitte weisslich belegt. Appetit fehlt, Durst sehr stark. Seit der Aufnahme sind zwei dünnflüssige Stühle von gelber Farbe erfolgt. Abdomen flach, die Bauchdecken gespannt. In der Regio ileocoecalis abnorme Empfindlichkeit gegen Druck und deutliches Gurren. Die Percussion ergiebt daselbst einen höheren und gedämpfteren Schall, als in der Reg. iliaca sinistra*). Der Percussionsschall des übrigen Abdomens ist mässig laut und tympanitisch. Mässige, nur durch Percussion zu constatirende Milzvergrösserung. Die Leberdämpfung normal. Urin dunkelrothgelb, klar, ohne Sediment, sauer, eiweiss-frei, von 1015 spec. Gew. Der flache Thorax wird, bei ruhiger regelmässiger Respiration, nur wenig erweitert. Respirationstypus costo-abdominal. Die Percussion ergiebt über den Lungen überall einen lauten, tiefen, nicht tympanitischen Schall mit Ausnahme der Reg. supraclavicul. dextra, wo derselbe deutlich höher erscheint als links; in derselben hört man bei der Auscultation schwaches, unbestimmtes Athmen, sonst an der ganzen Brust vesiculäres, von Schnurren begleitetes Athmungsgeräusch. Kräftige Hustenstösse mit Expectoration eines spärlichen, schleimigen Sputums. — Spitzenstoss im 5. linken Intercostalraum innerhalb der Mammillarlinie; Herzdämpfung nicht vergrössert, Herztöne rein. Art. radial von mittlerem Umfange und geringer Spannung, Puls nicht dicrotisch. T. 39,2, P. 92, R. 30. Statt des Extr. nucis vomic. wird ein Ipecac. Infus. verordnet.

Auch in der folgenden Zeit bewahrte Patient ein ziemlich freies Sensorium und empfand wenig Kopfschmerz. Die Nächte verliefen ruhig und zum grössten Theil mit Schlaf. Die Zunge erfuhr wenig Veränderung, der Husten blieb kräftig, doch erfolgte die Expectoration des schleimigen, schaumigen Sputums nicht immer leicht. Im Abdomen stellten sich zeitweise Schmerzen ein, die Entleerungen blieben dünnflüssig, es erfolgten täglich 2 bis 5. Am 9. erschienen Roseolaflecke auf der Brust und am folgenden Tage am Abdomen. Die Milz vergrösserte sich allmählig und es erstreckte sich ihre Dämpfung in der Axillarlinie vom oberen Rand der 8. Rippe bis

*) Nach den Erfahrungen des Geh.-Rath Traube ist im normalen Zustande der Schall in der Ileocoecalgegend lauter und tiefer als in der Reg. iliac. sinistr. Bei Diarrhöen und bei Stuhlverstopfung constatirt man häufig das Umgekehrte, wie hier, wo der Schall in der Reg. ilic. sinistr. lauter und tiefer war als in der Reg. ileocoecalis.

zum Rippenrand, naeh vorn zu blieb dieselbe aber c. 1 Zoll vom vordern Rand der Rippe entfernt. Abgesehen von einer zeitweisen, sehwaehen Dierotie änderte der Puls seine frühere Qualität wenig und maehte durchgängig 84—88 Sehläge in der Minute. Die Respirationsfrequenz sehwankte zwisehen 24—32, die Morgentemperatur zwisehen 39,2—38,0°, die Abendtemperatur zwisehen 39,8 – 38,6°. Die 24stündigen Volumina des qualitativ unveränderten Harns betrugen 800—1000 Ce. Das bis dahin mässig geröthete Gesicht nahm vom 13. November ab eine blasse Farbe an, und am 14. erschienen naeh einem mässigen nächtlichen Sehweiss bei einer Morgentemperatur von 37,6° und einem Puls von 84 Sehlägen Sudamina auf dem Unterleibe. — Die Notizen über die folgenden Tage lauten:

15. November. Die verflossene Naeht hat Patient schlaflos verbracht in Folge heftiger Sehmerzen, die sieh um Mitternacht mit einem Male in der untern Hälfte des Unterleibes einstellten und in ungesehwächter Intensität noch heut Morgen fortdauern. Horizontale Rückenlage. Ziemlich freies Sensorium, Gesicht auffallend collabirt mit scharfen Zügen. Das Abdomen ist flaeh und bei der Inspiration bewegungslos; die Bauchdecken sind gespannt und bei Berührung äusserst empfindlieh. Viel Hustenreiz, jedoeh werden die Hustenstösse siehtlich unterdrückt. Am Abdomen ist der Schall fast überall laut und und tympanitisch und nur in den Seitenwänden gedämpft. Die Leberdämpfung fehlt an der vordern Wand des rechten und linken Thorax. Erbrechen grüner, galliger Massen. Im Steehbeeken befindet sieh eine Stuhlentleerung von ebenfalls dunkelgrüner Flüssigkeit, fast von derselben Farbe, wie das Erbroehene. Die Extremitäten sind warm. Beschwerden beim Harnlassen bestehen nicht. Art. rad. enge, wenig gespannt. T. 38,6, P. 120, R. 26.

Von der Annahme einer dureh Perforation des Dünndarms bedingten diffusen Peritonitis ausgehend, verordnete Geh.-Rath Traube Extr. opii aquosi gr. ¼ 2stündlieh, Eispillen, Einreibungen von Ung. einer. ʒj alle Stunden; Cataplasm. tepida ad abdomen. Ganz kalte flüssige Nahrungsmittel in kleinen Portionen.

Im Laufe des Tages wiederholte sich das Erbrechen zweimal, das sehr eollabirte Gesicht war des Abends mit Schweiss bedeckt. T. 40,2, P. 104, R. 32.

16. Novbr. Morgens: Die Nacht verlief ruhig, jedoch ohne Schlaf, Patient hat noch lebhafte Schmerzen. Das Gesicht zeigt einen weniger ängstliehen, etwas benommenen Ausdruck und ent-

schieden mehr Tugor. Die Pupillen, obwohl Patient dem Licht abgewendet liegt, enge. Heisse, trockne Haut. Die Respiration erfolgt rein costal, unregelmässig, stosswcise. Bei vielem Reiz zum Husten ist letzterer kurz, abgebrochen und wird mit Anstrengung zurückgehalten, kein Auswurf. Die Percussion ist vorn auf der Brust normal, das Athmen vesiculär mit spärlichem Schnurren und Pfeifen. Herzdämpfung nicht vergrössert, Spitzenstoss an der früheren Stelle. Das Abdomen, ganz gleichmässig und etwas mehr als gestern gewölbt, zeigt grosse Empfindlichkeit bei der Palpation. Starke Spannung der Bauchdecken bis auf das Epigastrium, welches eine eigenthümlich teigige Beschaffenheit und leichte Depressibilität darbietet. Bei der Respiration findet eine Bewegung des Abdomens nicht Statt. Vorn rechts von der 5. Rippe abwärts hört man einen lauten, tiefen Schall von tympanitischem Klang, der jedoch nicht die ganze Breite der vorderen Wand einnimmt, sondern sich nach aussen hin nur bis an die (rechte) Mammillarlinie erstreckt; von hier ab, sowie in der rechten Seitenwand stösst man auf die normale Lebcrdämpfung. Links von der Linea alba dagegen fehlt die Lebcrdämpfung ebenfalls; sie ist wie an der vordern Wand des rechten Thorax durch einen lauten, tiefen tympanitischen Schall ersetzt. Auf der Höhe des Abdomens lauter, tiefer, tympanitischer Schall, der nach den Seitenwänden hin dumpf wird. Zunge trocken, geröthet, mit reichlichem, gelbem Belag, öfter Uebelkeit aber kein Erbrechen. Der Stuhlgang fehlt seit 24 Stunden. Art. rad. enge. T. 39,2, P. 104, R. 52. — Die Einreibungen des Ung. ciner. werden auf zwei pro die reducirt.

Abends 6 Uhr: Collapsus des Gesichts wieder stärker ausgeprägt, mässiger Schweiss im Gesicht bei trockenen Hautdecken. Die Wölbung des Abdomens hat sich beträchtlich vermehrt, so dass dasselbe fast im Niveau des Thorax steht. Klagen über Völle und Schmerz im Leibe. T. 39,6, P. 108, R. 30.

17. Novbr. Um Mitternacht brach starker aber aufs Gesicht beschränkter Schweiss aus. Schlaf fehlte ganz. Der Ausdruck des Gesichts verräth keinen Schmerz, aber leichte Benommenheit. Mässige Röthung des collabirten Gesichts, die Pupillen sind enge. Auf Fragen giebt Patient langsame aber zweckgemässe Antworten. Die Respiration ist weniger flach als gestern, aber immer noch rein costal. Die Hustenstösse erfolgen mit äusserster Vorsicht, Expectoration fehlt. Das Abdomen steht in der Höhe der Brust, ist ziemlich gespannt, weniger empfindlich bei der Percussion, der Schall laut, tief tympanitisch bis auf die gedämpften Seitengegenden,

das Epigastrium leicht depressibel. Zweimaliges Erbrechen reichlicher, grasgrüner Massen. Kein Stuhlgang. Der Harn ist spärlich und enthält viel harnsaure Salze.

M.-T. 38,6, P. 100, R. 28.
A.-T. 37,8, P. 92, R. 28.

18. Novbr. Gestern Abend gegen 11 Uhr erfolgte Erbrechen intensiv grüner Flüssigkeit, später etwas Schlaf, die Respirationen erscheinen tiefer, die Hustenstösse energischer, doch erfolgt keine Expectoration. Vorn rechts zwischen der 5. Rippe und dem Rippenrande eine circa 3 Zoll breite Stelle, wo der Percussionston lauter als normal, hoch und tympanitisch ist; an der entsprechenden Stelle links wird derselbe noch viel lauter und tief vernommen. Percutirt man nach aussen von der Lin. mamm. dextr., so erscheint die normale Leberdämpfung. Das Gesicht ist in grosser Ausdehnung geröthet, der Collapsus verschwunden. Ein reichlicher, dünner, hellbräunlicher Stuhl.

M.-T. 38,0, P. 96, R. 28.
A.-T. 38,0, P. 92, R. 28.

Die Einreibungen mit Ung. cin. werden ausgesetzt. Opium nur 4 Mal täglich verabreicht.

19. Novbr. Einige Stunden Schlaf. Das stark geröthete Gesicht trägt einen schmerzlosen, gleichgültigen Ausdruck und lässt keinen Collapsus erkennen. Warme, weiche Haut. Die Percussion am Thorax und Abdomen ergiebt keine Veränderung, ausser dass der Ton in den Seitenpartieen des Unterleibes erheblich lauter, als gestern, wenn auch immerhin noch dumpf ist. Der Respirationstypus costo-abdominal. Mässiger Lungencatarrh. Ein breiiger Stuhlgang ist eingetreten, Art. rad. etwas weiter.

M.-T. 38,0, P. 88, R. 28.
A.-T. 38,2, P. 92, R. 30.

20. Novbr. Nachdem gestern Abend noch ein Mal Erbrechen eingetreten war, schlief Patient fast die ganze Nacht. Das Gesicht ist Morgens ziemlich diffus geröthet. Spontane Schmerzen sind nicht vorhanden. Die Palpation des Abdomens, welches heut etwas flacher ist und keine Spannung darbietet, wird gut ertragen. Im Laufe des gestrigen Tages zwei dünne Stuhlentleerungen von gelber Farbe. Der Urin bietet keine Veränderung.

M.-T. 38,0, P. 84, R. 28.
A.-T. 37,8, P. 88, R. 30.

Patient erhält nur des Abends noch eine Dosis Opium.

21. Novbr. Ruhiger Schlaf, gutes Allgemeinbefinden, ergiebige Respiration. Mässig häufiger, recht kräftiger Husten bis zur Expectoration eines schleimig-eitrigen Auswurfs. Abdomen flach, weich, nicht empfindlich; in den Seitengegenden nur schwach gedämpfter Ton. Das Erbrechen sistirt. Gut componirtes, geröthetes Gesicht. Der Percussionsschall ist vorn links von 5. Rippe abwärts noch laut und tief, beginnt aber rechts von der Linea alba dumpfer zu werden. Das Epigastrium noch teigig und leicht eindrückbar. Zwei Stühle. Urin schmutzigroth, trübe, mit röthlichem Sediment, sauer von 1020 spec. Gewicht.

M.-T. 37,8, P. 82, R. 26.
A.-T. 37,6, P. 84, R. 26.

Opium sepon. Die lauen Umschläge auf das Abdomen werden nur noch am Tage angewendet (bis zum 25. Novbr.).

Der äusserst gehorsame Patient, dessen fernere Behandlung sich lediglich auf diätetische Pflege beschränkte, beobachtete streng das ihm zur Pflicht gemachte ruhige Verhalten und verharrte bis zum 28. November unbeweglich in horizontaler Rückenlage. Eine Temperaturzunahme trat nicht wieder ein; der Puls ging von 84 in der Minute nach und nach auf 72 Schläge herab. Die localen Erscheinungen erfahren eine verschieden schnelle Rückbildung. Am frühesten und zwar 25. Novbr. verschwand die Dämpfung in den Seitenwänden des Abdomens und fast gleichzeitig damit kehrte die Respirationsfrequenz unter Sistirung des Bronchialcatarrhs zur Norm zurück. Von grösserer Beständigkeit war dagegen die schmale Zone des tympanitischen Klanges unterhalb der 5. Rippe rechts vom Sternum; dieselbe liess mehrere Tage hindurch keinerlei wahrnehmbare Veränderungen erkennen und machte erst am 28. Novbr., wo sich auch links von der Linea alba Spuren von Dämpfung kund gaben, normalen Verhältnissen Platz. Unmittelbar an diese Vorgänge schloss sich das Verschwinden der eigenthümlichen Teigigkeit und Depressibilität des Epigastriums und es erfolgte nun, unter allmähligem Wachsen der Dämpfungsintensität links von der Linea alba, bis zum 4. Decbr. eine vollkommene Wiederherstellung der Dämpfungsfigur der Leber. Die anfangs noch vorhandenen Störungen des Digestionsapparates treten sehr bald in den Hintergrund, ein reger Appetit stellte sich ein und bei zweckentsprechender Nahrung hoben sich die Kräfte des Patienten sichtlich. Eine vom 23. bis 31. November anhaltende Obstruction, die sich ohne jeden therapeutischen Eingriff von selbst wieder regelte, äusserte keinen wesentlichen Einfluss auf das Allgemeinbefinden. Von der Erlaubniss,

das Bett zu verlassen, welche am 4. December gegeben wurde, konnte Patient in den ersten Tagen nur einen sehr beschränkten Gebrauch machen, da sich in aufrechter Stellung ein unangenehmes Gefühl von Spannung und Zerrung in der Unterbauchgegend bemerkbar machte, welches ihn am Umhergehen hinderte und binnen Kurzem nöthigte, das Bett wieder aufzusuchen, wo es sich mit Einnahme der horizontalen Lage fast sogleich legte. Obwohl diese Empfindungen von Tag zu Tag geringer wurden, dauerte es immerhin 14 Tage bevor Patient den ganzen Tag ausserhalb des Bettes zu verweilen im Stande war.

Epicrise, nach den klinischen Vorträgen des Geh.-Raths Traube zusammengestellt.

Der vorliegende Fall verdient vorzugsweise in therapeutischer Beziehung unsere Beachtung. Denn er bietet uns vielleicht das erste wohl constatirte Beispiel von Heilung einer im Verlaufe des Ileotyphus durch Perforation des Darmkanals entstandenen diffusen Peritonitis. Die früheren Fälle, wenn auch von glaubwürdigen und tüchtigen Beobachtern mitgetheilt, sind nicht beweiskräftig, weil sie an einem diagnostischen Mangel leiden. Man begnügte sich mit dem einfachen Nachweiss, dass man eine im Verlaufe des Ileotyphus entstandene diffuse Peritonitis geheilt habe. Und in der That wäre dieser Nachweis ausreichend, wenn die Erfahrung lehrte, dass eine unter solchen Bedingungen auftretende Peritonitis nur durch Perforation entstanden sein könne. Neuere Beobachtungen aber haben gerade das Gegentheil erwiesen. Sie zeigen, dass im Verlaufe des Ileotyphus sehr wohl eine heftige diffuse Peritonitis auch ohne Durchbohrung des Darmkanals stattfinden könne. Begreiflich dürfen von da ab nur noch solche Fälle in Frage kommen, aus denen sich mit Sicherheit auch die stattgehabte Perforation ergiebt. Unsere Beobachtung genügt dieser Anforderung. Sie lehrt mit Bestimmtheit 1) dass wir es ursprünglich mit einem Ileotyphus zu thun hatten, 2) dass im Verlaufe dieser Krankheit plötzlich die Erscheinungen einer diffusen Peritonitis eintraten und 3) dass neben den Erscheinungen, welche die diffuse Peritonitis characterisiren, auch solche zu beobachten waren, welche nur durch eine Perforation des Darmkanals zu Stande gekommen sein konnten.

Der Symptomencomplex, welcher für die Existenz eines Ileotyphus sprach, war so ausgeprägt und so vollständig, dass eine nähere Besprechung desselben überflüssig erscheint. Wir gehen daher sofort zu den Erscheinungen der diffusen Peritonitis über.

Zur Zeit ihrer Entstehung war der Kranke offenbar bereits in das zweite Stadium des Ileotyphus eingetreten, welches als Stadium lyseos aufzufassen ist und sich besonders durch die nächtlichen Schweisse und den remittirenden später intermittirenden Fiebertypus characterisirt. Die Peritonitis begann plötzlich in der Nacht des 15. November mit heftigen Leibschmerzen, zu denen sich galliges Erbrechen und die Entleerung dünner gallengrüner Flüssigkeit per anum gesellte. Am anderen Morgen constatirte man eine äusserst grosse Empfindlichkeit des ganzen Abdomen gegen Druck. Der Inspirationstypus, früher costo-abdominal, hatte sich in einen costalen verwandelt, dergestalt, dass das Abdomen bei jeder Inspiration sich vollkommen bewegungslos zeigte. Und Pat. wagte es kaum noch zu husten, die Hustenstösse, welche er nicht zu unterdrücken vermochte, waren wenig ausgiebig, kurz abgebrochen und klanglos. Die Pulsfrequenz, am Morgen vorher nur 84, war auf 120, die Temperatur, am Morgen vorher 37^0,6, auf 38^0,6 gestiegen. Das Gesicht auffallend collabirt. Am 16. constatirte man ausserdem noch bei der Percussion einen dumpfen Schall in den Seitenwänden des Abdomen, während man in der Mitte einen lauten tiefen Schall vernahm. Das einzig Auffallende an diesem Symptomencomplex, welcher in seiner Ausprägung und Vollständigkeit eben so sicher für die Existenz einer diffusen Peritonitis sprach, als die Erscheinungen, welche man früher beobachtet, für Ileotyphus zeugten, waren die galligen Stuhlentleerungen. Wenn wir die Bauchfellentzündung der Wöchnerinnen ausnehmen, welche häufig mit Durchfällen einhergeht, so ist die diffuse Peritonitis stets von Stuhlverstopfung begleitet. Dies wird auch von allen Autoren über diese Krankheit gleichmässig hervorgehoben. Den Grund der Erscheinung sucht man mit Recht in den Veränderungen, welche die Darmmusculatur unter dem Einfluss der Entzündung des peritonealen Ueberzuges erleidet, und welche sich schon dem blossen Auge durch die Entfärbung und grössere Zerreisslichkeit der Muskelschicht kundgeben. Woher nun die galligen Entleerungen in unserem Falle? Sie erfolgten, wie man sieht, nur im Beginn der Entzündung und kam später nicht wieder zum Vorschein, während das gallige Erbrechen noch mehrere Tage trotz Eispillen und Opium fortdauerte. Die Erklärung scheint einfach. Die wiederholten heftigen Brechbewegungen, welche nach eingetretener Perforation durch die Reizung des Peritonäums hervorgerufen wurden, förderten grössere Gallenmengen ins Duodenum. Dass heftige Brechbewegungen zu solchen Entleerungen führen, lehrt die tägliche Erfahrung. Bei Menschen, denen wir Brechmittel ge-

gend, so kann jedenfalls über die Indicationen keine Meinungsverschiedenheit herrschen. Wir haben 1) den Darm in vollständiger Ruhe zu erhalten, damit die Verklebung des perforirten Darmtheils mit seiner Nachbarschaft, welche bald nach geschehener Perforation durch den exsudirten Faserstoff bewirkt wird, nicht gelöst werde. Wir haben 2) den für sich gefährlichen Entzündungsprozess der Serosa zu ermässigen, event. zum Stillstand zu bringen, und 3) die enormen Schmerzen zu mildern, von denen der Kranke gequält wird. Der ersten Indication genügen wir a) durch die Anwendung des Opiums. Indem dieses Mittel gleichzeitig der dritten Indication entspricht, erfüllt es in ausgezeichneter Weise die Aufgabe, die activen und passiven Bewegungen des Darms auf ein Minimum zu reduciren. Es erleichtert dem Kranken, indem er die Schmerzen zum Verschwinden bringt, das Einhalten einer ruhigen Rückenlage, und so die Möglichkeit, alle Bewegungen zu vermeiden, welche eine Verschiebung oder Erschütterung der Baucheingeweide bedingen, und gleichzeitig wirkt es, wie bekannt, direct hemmend auf die Darmbewegungen. b) Durch Anwendung warmer Ueberschläge auf den Leib, welche ebenfalls nicht nur schmerzstillend, sondern auch direct hemmend auf die Darmbewegungen wirken; c) durch die Anwendung der Eispillen, welche dem Erbrechen entgegenwirken. — In Betreff des Opiums ist dem von Anderen bereits Bemerkten noch hinzuzufügen, dass man bei Individuen, wie die hier in Betracht kommenden, die Dosis nicht zu hoch greifen dürfe. Heruntergekommene Menschen — und zu diesen müssen wir offenbar alle diejenigen zählen, welche einen grösseren Zeitabschnitt des Ileotyphus hinter sich haben — werden erfahrungsgemäss schon durch verhältnissmässig kleine Gaben narcotisirt. Bei unserem Kranken genügte in der That schon gr. $\frac{1}{4}$ Extr. Opii aquos. zweistündlich, um die gewünschte Darmruhe und Euphorie herbeizuführen. — Der zweiten Indication kommen wir durch die Anwendung von Mercurial-Einreibungen nach. — Eine acute Schmierkur, wie die von uns ausgeführte, hat zuerst Velpeau zur Bekämpfung der diffusen Peritonitis empfohlen. Wir lassen Anfangs zweistündlich (später in grösseren Zwischenräumen) ℈j Ung. cin. abwechselnd in die innere Fläche der Beine und der Unterschenkel und in die Seitenwände des Rumpfes einreiben, und damit bis zur entschiedenen Abnahme der Entzündungs-Erscheinungen oder bis zum Eintritt der ersten Zeichen der Stomatitis fortfahren. Zu lange fortgesetzte Einreibungen dürften den Nachtheil haben, dass sie die Bildung des Bindegewebes hintenanhalten, welches schliesslich die Stelle des verklebenden

Faserstoffes einnimmt und die vorläufige und hinfällige Verschliessung der Perforationsöffnung zu einer dauernden und festen macht. Vor den anderen Quecksilberpräparaten, namentlich vor dem Calomel, hat die Mercurialsalbe, in dieser Weise angewendet, den entschiedenen Vortheil voraus, dass wir die reizende Einwirkung auf die Darmschleimhaut vermeiden. Das Calomel, das Geh. Rath Traube früher in verschiedenen Fällen von Meningitis und Peritonitis (namentlich bei der durch die Perforation des Proc. vermiform. bewirkten Peritonitis) öfters angewendet hat, zeigt da, wo Neigung zur Obstruction besteht, häufig die unangenehme und für unseren Fall gefährliche Eigenthümlichkeit, plötzlich sehr reichliche dünne mit starken Leibschmerzen verbundene Entleerungen zu bewirken. Als Grund dieser Erscheinung zeigt sich post mortem eine mehr oder weniger ausgebreitete diphtheritische Entzündung der Darmschleimhaut, die wahrscheinlich dadurch hervorgerufen wird, dass in kurzer Zeit grosse Mengen des Mittels in Sublimat verwandelt werden.

Dass die Diät und das sonstige Verhalten des Kranken den aufgestellten drei Indicationen entsprechend geregelt werden müsse, ist selbstverständlich.

Zweiter Fall.

Perforation des Magens in Folge eines Ulcus simplex. Diffuse Peritonitis. Tod kurze Zeit nach der Aufnahme.

Th., Maurer, 28 Jahre alt, wurde am 16. November Abends zur Charité gebracht und klagte bei der Aufnahme über einen ungemein heftigen Schmerz im Unterleibe und das Gefühl grossen Luftmangels. Das Gesicht, welches den Ausdruck grosser Angst darbot, war verfallen, die Temperatur der trocknen Haut dem Gefühle nach nicht erhöht, an den Extremitäten eine erhebliche Wärmeabnahme nicht zu constatiren, die Art. radialis eng und wenig gespannt und der Puls klein (108 Schläge). Das überall stark eingezogene Abdomen erschien bei Berührung im hohen Grade empfindlich und unter der Respiration bewegungslos, ergab an den abhängigsten Partien einen gedämpften, in der Mitte einen hohen tympanitischen Schall, der nur im Epigastrium und auch nach dem rechten Hypochondrium hin etwas tiefer erschien. Die Bruchpforten erwiesen sich bei der Untersuchung frei. Im Respirations- und

Circulationsapparate liessen sich, soweit es die Exploration erlaubte, erhebliche Störungen nicht auffinden. Der Patient verrieth die grösste Unruhe, krümmte sich vor Schmerz, wechselte dauernd seine Lage im Bett und verliess dasselbe oft plötzlich und unerwartet, angeblich um Stuhl zu entleeren. Nach einer Morphiuminjection von Gr. $\frac{1}{3}$ beruhigte er sich ein wenig, und es wurde möglich, anamnestisch zu eruiren, dass er schon einige Zeit besonders nach Mahlzeiten an Magenbeschwerden gelitten und am 16ten Morgens Schmerzen in beiden Hypochondrien und dem Epigastrium verspürt habe. Nichtsdestoweniger hatte er seine Arbeit aufgenommen und dieselbe mit Mühe und Anstrengung bis Mittag fortgeführt, wo unter ruhigem Verhalten, wie er angiebt, nach dem Genuss einiger Löffel warmer Suppe ein Nachlass seiner Beschwerden eintrat. Bei Wiederaufnahme seiner Beschäftigung meldeten sich die Schmerzen von Neuem und wegen ihrer dauernden Steigerung nahm er gegen 4 Uhr Nachmittags die ihm zur Beschwichtigung derselben von seinen Mitarbeitern dargebotenen Tropfen und Daubitz-Liqueur. Unmittelbar nach dem Genuss dieser Stoffe erreichten seine Schmerzen eine so unerträgliche Höhe, dass Pat. sich nicht mehr aufrecht erhalten konnte und von der Arbeitsstätte zur Charité getragen werden musste. Sein Stuhlgang war immer etwas träge gewesen und das letzte angeblich vor 2 Tagen erfolgt.

Der beruhigende Einfluss des Morphiums verlor sich nach 10 Uhr Abends wieder und es wurde eine zweite Injection erforderlich, unter deren Wirkung der Kranke bis gegen Morgen, wenn auch schlaflos und zuweilen stöhnend, ruhig im Bette verblieb. Seit dieser Zeit fing er wieder an, sich im Bett umherzuwerfen und versuchte mehrmals dasselbe zu verlassen. Nach Ausführung einer dritten Injection wurde am 17ten Morgens folgender *Status praesens* in der Klinik aufgenommen. Das Gesicht des Pat. ist sehr verfallen und erdfahl, der Puls an den Carotiden nur schwer, an den Radial- und Brachialarterien gar nicht fühlbar. Die Extremitäten, Zungen- und Nasenspitze sind kalt. Der Unterleib eingezogen, durch eine über dem Nabel verlaufende Furche in zwei Theile getheilt und bei Druck überall im höchsten Grade empfindlich. Die Spannung des Abdomens ist im Epigastrium auffallend gering; der Percussionston daselbst laut und tief, während er in der Regio iliaca sinistra und dextra, sowie in den Seitengegenden gedämpft, auf der Höhe dagegen hoch tympanitisch erscheint. In der Lebergegend ist der Schall laut, tief und etwas tympanitisch, ebenso unter der 4. Rippe vorn links. Dagegen ist die von der Leber ab-

hängige Dämpfung in dem unteren Theil der rechten Seitenwand des Thorax gut ausgeprägt. Stuhlgang fehlt. Erbrechen ist nicht eingetreten. Die Respiration erfolgt nach rein costalem Typus. Die auf Klagen des Patienten, über heftigen Schmerz in den Schulterblättern, vorgenommene physikalische Untersuchung des Thorax ergiebt links unter der Scapula einen nicht stark gedämpften, aber doch dumpferen Schall, als rechts. Das Athmen ist links unterhalb des Schulterblatts schwach und nicht deutlich vesikulär, rechts dagegen laut vesikulär und wird nach oben noch lauter; vorn rechts ist das Athmungsgeräusch schwächer, als links, beiderseits rein schlürfend. In der Regio cordis nur der systolische Ton hörbar. Die Bruchpforten sind etwas weit, aber gleichzeitig frei und wegsam.

Unter Bezugnahme auf den ersten Fall entlehnen wir dem klinischen Vortrage des Herrn Geh. Rath Traube nur die Momente, auf welche er die Diagnose basirte.

Die enormen spontanen Schmerzen, welche ihren Hauptsitz im Abdomen haben, die enorme Empfindlichkeit im ganzen Bereich desselben, die Dämpfung des Percussionsschalles an den abhängigsten Theilen, die rein costale Inspiration und das verfallene, erdfahle Gesicht bilden eine Gruppe so ostensibler Phänomene, dass in der vorliegenden Affection das Bild einer diffusen Peritonitis unschwer zu erkennen ist. Wenn auch Pat. nicht, wie es sonst an Peritonitis Leidenden zu thun pflegen, jede erhebliche Bewegung vermeidet, so erleidet die Richtigkeit der Diagnose dennoch keinen Eintrag, da in der Eigenartigkeit der Umstände, unter welchen die Entzündung zur Höhe ihrer Entwicklung gedieh, ausreichende Erklärungsgründe für diese Ausnahme vorliegen. Insonderheit ist es die exorbitante Heftigkeit der Schmerzen und ihre ununterbrochene Andauer und die in dem Erlöschen der Herzthätigkeit begründete Angst, unter deren Einfluss der in allen Lagen, welche er auch einnehmen mag, gefolterte Kranke sich immer von Neuem wieder bemüht, durch den Wechsel seiner Stellung eine erträglichere zu finden, und kaum empfänglich für eine höhere Schmerzensempfindung kein Bedenken trägt, das Bett zu verlassen, in der Erwartung, es werde mit der Befriedigung des Stuhldranges eine Erleichterung seiner Beschwerden eintreten. Dass die Schmerzen zu einer so eminenten Höhe gedeihen konnten, begreift sich vollkommen, wenn wir berücksichtigen, dass, wie aus dem Erscheinen der Glasblasen auf der höchsten Stelle des Abdomens und der Beschränkung der Leberdämpfung auf die rechte Seitengegend hervorgeht, die Peri-

tonitis ihre Entstehung einer Perforation verdankt, deren Sitz im Magen den spirituösen Getränken, welche dem Pat. zur Linderung seiner Leiden gereicht worden waren, den freien Uebertritt in die Bauchhöhle gestattet hat.

Namentlich sind es zwei Umstände, aus denen der Eintritt einer Magenperforation mit Bestimmtheit abgeleitet werden kann, und zwar

a) dass der Pat. trotz seines Zustandes in seinen Beschreibungen immer wieder auf das Epigastrium, als den Ausgangspunkt seiner Beschwerden, zurückkommt und ein längeres Vorausgehen von Magenbeschwerden angiebt, deren Fühlbarwerden zum Theil unter dem Einfluss der Mahlzeiten stand;

b) dass ein sonst bei der diffusen Peritonitis so constantes Symptom, wie das Erbrechen, vollständig fehlt. Die Abwesenheit desselben ist ein um so wichtigeres Moment für die Annahme einer Magenperforation, als sie allein in diesem Vorgange eine Erklärung findet.

Injicirt man bei Hunden Tartarus stibiatus, so erfolgt eine Contraction der Längsfasern des Oesophagus, eine Erschlaffung der Cardia, und der cardiale Theil des Magens wird stark nach oben gezogen. Seine Wände fallen, ohne dass eine Zusammenziehung derselben stattfindet, von hinten nach vorn zusammen. Gleichzeitig tritt beim Brechact das Zwerchfell tief in die Bauchhöhle hinab, der gefüllte Magen wird zwischen dasselbe und die Bauchmuskeln gepresst und so das Hervorströmen der Flüssigkeit bewirkt. Das Erbrechen ist also ein rein reflectorischer Act, der im Magen ausgelöst, aber von der Bauchpresse ausgeführt wird. Bei Hunden gelingt es, dasselbe sofort hervorzubringen, wenn man einen Tubulus in den Magen einsenkt und durch Aufblasen die Wandungen des Magens in einen gewissen Spannungsgrad versetzt. In ähnlicher Weise kommt es bei Kindern, wenn dieselben zu viel trinken, zu Stande, wo der abnorm gespannte und expandirte Magen gleichsam abläuft. Bei unserem Pat. kann das Erbrechen nicht eintreten, weil die eingeführten Ingesta sofort durch die Oeffnung des Magens wieder entfernt werden.

Was die Prognose des Falles anlangt, so ist das lethale Ende binnen Kurzem sicher vorauszusehen. Die Pulslosigkeit kann hier nur auf einer verminderten Leistungsfähigkeit des Herzens beruhen, da eine Verkleinerung des Blutvolumens oder eine Verkalkung der Arterien, die das Phänomen ebenfalls zur Erscheinung bringen, nicht vorliegt. Abgesehen von der Kälte der Extremitäten und Zungen-

spitze, haben wir ein ferneres Symptom, welches den nahen Tod anzeigt, in dem Ausfallen des diastolischen Herztones. Den einschlägigen Werth desselben lehrte Traube zuerst im Stad. asphyct. der Cholera kennen und beobachtete dann die gleiche Erscheinung bei vielen Moribunden; sie ist bedingt durch die auf ein Minimum gesunkene Spannung des Aortensystems.†)

Der Tod des Pat. erfolgte am 17. Novbr. Mittags 1 Uhr.

Obduction (Dr. Klebs): Der Unterleib ist mässig aufgetrieben und in der Regio hypochondr. zwischen der rechten Rippenwand und dem Schwerdtknorpel eine schwache Geschwulst der Bauchdecken im Durchmesser eines Thalerstückes sichtbar. Beim Einschneiden des Peritonäums an dieser Stelle strömt etwas übelriechendes Gas mit grosser Gewalt hervor. In der Bauchhöhle findet sich eine grosse Menge gelblicher, dünner, mit weichen, Fibringerinnseln gemischter Flüssigkeit. Die Dünndärme sind zusammengeschoben und bilden ein in der Nabelgegend liegendes Convolut. Das Colon transversum hat seine regelmässige Lage, das Netz ist klein, zusammengerollt und mit den oberen Darmpartieen verklebt. Sämmtliche Darmtheile zeigen eine sehr reiche Gefässfüllung und tief dunkelrothe Farbe. Das Zwerchfell steht hoch und ragt bis zum obern Rand der 4. Rippe hinauf. Zu beiden Seiten des Ligament. suspens. hepatis findet sich eine Partie der Leber und zwar links umfangreicher als rechts, die ein dunkelschwarzgraues Aussehen hat, von einer dünnen eitrigen Lage verdeckt wird und völlig trocken erscheint. Die Gegend zwischen der unteren Fläche der Leber und dem Magen ist von einer eitrig fibrinösen Lage, welche die beiden Organe mit einander verklebt, bekleidet. Nach dem Abheben des linken Leberlappens gewahrt man innerhalb der vorderen Magenfläche eine fast 1 Ctm. grosse, scharfrandige Oeffnung, deren Ränder einen gelben Ueberzug zeigen. Der Magen ist klein, und trägt gerade mitten auf seiner vordern Wand die Perforationsöffnung, welche an der Innenfläche des Magens einen grösseren Durchmesser besitzt, als auf der Peritonealfläche. Der Grund des Geschwürs wird im Centrum von Peritonealgewebe, an den seitlich steil aufsteigenden Partieen zum Theil von Fettgewebe, das von der kleinen Curvatur in mächtigen Massen herabsteigt, und an der abwärts gekehrten Peripherie zum Theil von weissen, sehnig aussehenden

†) Die hierauf bezügliche Bemerkung findet sich in der „Medicinischen Reform", Jahrgang 1848.

Massen gebildet. Die Ränder der Schleimhaut sind abgeglättet und überwölben den Geschwürsrand leicht. Die Falten der in der ganzen Umgebung verdickten Schleimhaut convergiren gegen die Geschwürsfläche, welche im Ganzen einen Durchmesser von $\frac{5}{8}$ Zoll besitzt, während der Durchmesser der Peritonealöffnung $\frac{1}{4}$ Zoll und die Dicke der umgebenden Magenwand $\frac{1}{2}$ Zoll beträgt. Auch die übrige Magenschleimhaut ist stark gewulstet, von grauem, blassem Ansehen, und nur an einzelnen Stellen, namentlich in der Umgebung des Geschwürs finden sich kleine, geröthete Flecken. Die Leber ist mässig gross, etwas schlaff, hat auf dem Durchschnitt auch unter den dunkleren Stellen des Peritonealüberzuges in geringer Tiefe eine graue, sonst aber im Allgemeinen eine gleichmässige, dunkelbraune Färbung; die Acini sind wenig von einander abgesetzt und nicht gross. Die Gallenblase enthält wenig zähe, dunkle Galle. Milz klein, schlaff, mit derbem Parenchym. Die Nieren blutreich, von normalem Aussehen. An der Darmschleimhaut keine Veränderungen; viel Kothmassen im Dickdarm. Pleura und Pericardium frei. Das Herz etwas gross; die Klappen zart, Muskulatur dunkel, von gutem Aussehen. Die Lungen blutreich, sonst normal. Die Bronchien enthalten ziemlich viel zähe und schaumige Massen. Im linken Pleurasack eine geringe Menge entzündlichen Exsudats.

LIII.

Ueber zwei eigenthümliche Phänomene bei Insufficienz der Aortenklappen.†)

J. S., Arbeiter, 28. Jahre alt, wurde am Nachmittag des 27. Mai 1867 in die Charité aufgenommen. Er will in seiner Jugend immer gesund gewesen sein. Im Jahre 1864 machte er den Schleswig'schen Winterfeldzug als Soldat mit, setzte sich dabei durch Bivouaks, Nachtpostendienst und bei anderen Gelegenheiten wiederholt Erkältungen aus und zog sich hierdurch eine rheumatische Affection beider Schultergelenke zu, welche ihn hinderte, die Arme bis zur Horizontalen zu erheben. Trotzdem that er seinen Dienst weiter, brauchte nur eine Einreibung und war in wenigen Wochen wieder hergestellt. Nicht ganz ein halbes Jahr nach dieser Erkrankung wurde Patient öfters von Herzklopfen belästigt. Dies war auch seine einzige Beschwerde, welche ihm der Feldzug des Jahres 1866 verursachte, wo er bei seinem Regiment bedeutenden Strapazen ausgesetzt war. Erst kurz vor seiner Heimkehr bemerkte er eine geringe Anschwellung in der Gegend der Magengrube, die schmerzlos war und daher von ihm nicht weiter beachtet wurde. Kurz vor Weihnachten 1866 fing der Kranke an zu husten und consultirte deshalb einen Arzt, von dem er zuerst erfuhr, dass er einen Herzfehler habe. Bald darauf fing die erwähnte Geschwulst in der Magengrube, welche stetig wuchs, an, ihn durch ein Gefühl von

†) Abgedruckt aus der „Berliner Klinischen Wochenschrift", Jahrgang 1867, No. 44, d. d. 4. November. Referent Stabsarzt Dr. Fraentzel.

Vollsein und von Spannung im Leibe zu belästigen, seine Verdauung blieb aber ungestört. Die immer grösser werdende Anschwellung, sowie ein in der letzten Zeit entstandenes Oedem der Unterextremitäten bewogen ihn, Hilfe in der Charité zu suchen.

Am 28. Mai stellte Geh.-Rath Traube den Kranken in der Klinik vor und nahm folgenden Status praesens auf. Patient, kräftig gebaut, ziemlich gut genährt, nimmt eine stark erhöhte Rückenlage ein, hat einen ängstlichen Gesichtsausdruck bei freiem Sensorium, klagt über Schmerzen in der Nabelgegend und über Luftmangel. Haut blass, nicht ikterisch, aber leicht cyanotisch; geringes Oedem der Unterextremitäten und des Scrotums; eigenthümlich klauenförmige Gestaltung der Nägel, nach der Behauptung des Patienten erst seit seinem Kranksein entstanden. T. 38,4° C. P. 118. R. 36.

Ziemlich kräftig gebauter, in der Regio cordis etwas stärker gewölbter Thorax. Spitzenstoss nirgends sicht- oder fühlbar, dagegen erhebliche systolische Elevation der ganzen Herzgegend. Herzdämpfung beginnt vorn links vom Sternum von der 2. Rippe und reicht nach abwärts bis zum oberen Rand des 6. Rippenknorpels, nach rechts überragt sie den rechten Sternalrand um circa ¾ Zoll, nach links die L. mammill. um ½ Zoll. An der Herzspitze hört man ein lautes, langes, systolisches Aftergeräusch, mit der Diastole auch ein schwaches Geräusch, keine Spur eines Tons, über der Basis des Proc. xiph. ein systolisches und ein diastolisches Aftergeräusch, links vom Sternum im 2. Intercostalraum ein schwaches, kurzes, systolisches Geräusch, einen abnorm lauten diastolischen Ton, rechts vom Sternum in gleicher Höhe ein systolisches und ein diastolisches Aftergeräusch. Carotiden weit, werden durch jede neue Blutwelle sehr stark ausgedehnt; man hört an ihnen ein rauhes systolisches Aftergeräusch, der diastolische Ton fehlt. Die Cruralarterien sind nicht abnorm gespannt, ihre Pulswelle ist sehr hoch; man hört an ihnen zwei Töne, einen lauten systolischen und einen schwachen diastolischen Ton. Radialarterien nicht auffallend weit, exquisiter Pulsus altus et celer.

Ueber den Lungen vorn und in den Seitenwänden des Thorax nirgends eine Dämpfung, hinten ist rechts der Schall etwas dumpfer, wie links, und wird die Dämpfung in den untersten Partieen ziemlich intensiv, doch ist der rechte untere Lungenrand beweglich. Man hört überall am Thorax vesiculäres Athmen, das nur hinten beiderseits in den unteren Partieen von mittelgrossblasigem, klang-

losem Rasseln begleitet ist. Patient hustet; das Sputum ist sparsam, dünn, schleimig.

Zunge rein und feucht, Appetit gut, zuweilen erfolgt Erbrechen, Stuhlgang regelmässig. Abdomen stark aufgetrieben, oberhalb des Nabels durch eine Furche, welche dem unteren scharfen Leberrand entspricht, in zwei Theile geschieden, deren oberster sehr resistent ist. Die Leberdämpfung überragt den unteren Rippenrand in der L. mammill. um 4¾ Zoll, in der L. parast. um 5¼ Zoll, die Basis des Proc. xiph. um 7½ Zoll; die Gesammthöhe der Leberdämpfung beträgt in der L. mammill. 9 Zoll, in der L. parast. 8½ Zoll; wie weit die Leberdämpfung nach links hinüberreicht, ist nicht mit Sicherheit festzustellen. Milzdämpfung nicht nachweisbar. Harn wird sehr sparsam gelassen, ist roth, von 1015 spec. Gew., enthält eine Spur von Eiweiss und hat ein reichliches Sedimentum lateritium.

Das Nervensystem bietet keine Abnormitäten. —

Geh.-Rath Traube machte darauf aufmerksam, dass dieser Fall sich durch zwei Eigenthümlichkeiten von den gewöhnlichen Fällen von Insufficienz der Aortenklappen unterscheide: 1) durch die beträchtliche Vergrösserung der Leber, welche in diesem Falle der Aussage des Patienten zu Folge als erstes Symptom der Stauung im Körpervenensystem angesehen werden muss, und 2) durch den Doppelton in der Cruralis.

Die Zunahme des Lebervolumens ist, wie bekannt, eine constante Erscheinung bei organischen Herzfehlern im Stadium der Compensationsstörung, sobald es zu einer erheblichen Stauung im Körpervenensystem gekommen ist. Doch zeigt sie sich verhältnissmässig selten und von solchem Grade, wie hier, schon vor dem Erscheinen des Hydrops.

Auf das Vorkommen eines Doppeltons in der Cruralis bei Insufficienz der Aortenklappen ist Geh.-Rath Traube erst in der letzten Zeit aufmerksam geworden. In den zwei Fällen, wo er ihn constatirt hat, zeigte sich post mortem eine ungewöhnlich grosse, in dem einen Falle fast absolute Insufficienz der Aortenklappen, sonst wichen diese beiden Fälle trotz genauer Untersuchung intra vitam und post mortem in Nichts von den gewöhnlich vorkommenden ab. Dieser Umstand giebt uns denn auch einen Anhaltspunkt für die Erklärung des Doppeltons.

Schon vor einer Reihe von Jahren hat Geh.-Rath Traube in einer besonderen Arbeit darauf hingewiesen, dass ein grosser Theil der acustischen, sowohl normalen, als auch abnormen Erscheinungen

am Circulationsapparat darin seinen Ursprung habe, dass Membranen aus einem Zustand niedriger Spannung in einen Zustand höherer Spannung gerathen, und dass die Stärke eines auf solche Weise entstandenen Tones oder Geräusches von der Differenz der Spannungen abhänge, welche die tönende Membran rasch hintereinander annimmt.

Auf diese Weise erklären sich beiläufig drei der gewöhnlichsten acustischen Zeichen, welche wir bei Insuffieienz der Aortenklappen beobaehten: a) das Tönen der Cruralis, b) das rauhe systolisehe Aftergeräusch in den Carotiden, e) der Mangel des systolisehen Tones an der Herzspitze.

Die Arteria cruralis zeigt unter den oberflächlich gelegenen, der Palpation zugänglichen grösseren Arterien die stärkste Spannung; sie ist, wie man sich leicht überzeugen kann, erheblich grösser, als z. B. die der Carotis. Unter gewöhnlichen Verhältnissen bleibt diese Spannung auch bei der Diastole bedeutend, und ist die Spannungszunahme während der Systole so gering, dass ein für unser Ohr wahrnehmbarer Ton nicht entstehen kann. Anders gestaltet sich dies bei Insuffieienz der Aortenklappen. Indem hier während der Diastole das Blut nicht bloss in die Capillaren, sondern aueh in den linken Ventrikel abfliesst, muss die Spannung der Arterien am Ende der Diastole eine weit geringere sein, als unter normalen Verhältnissen. Andererseits wird während der Systole eine grössere Menge Blutes in das Aortensystem befördert, als beim gesunden Mensehen. Dadurch wäehst die Differenz der Spannung, welche die Arterienwand am Ende der Diastole und auf der Höhe der Systole zeigt. Daher kann erst jetzt ein Ton entstehn. Uebrigens hat Geh.-Rath Traube ebenfalls schon früher darauf hingewiesen, dass das Tönen der Arteria cruralis kein der Insufficienz der Aortenklappen eigenthümliches Zeichen sei, und dass man es, wie andere Zeichen dieses Klappenfehlers, häufig bei Mensehen antrifft, die an einer sehweren fieberhaften Krankheit darniederliegen. Die Zukunft muss lehren, inwiefern der in solehen Fällen naehweisbar verminderte Tonus der Arterienwandung ein Aequivalent der Schliessungsunfähigkeit der Aortenklappen darzustellen vermag.

Das systolische Aftergeräuseh in den Carotiden, ein nicht weniger constanter Begleiter der Insufficienz der Aortenklappen, als das systolische Tönen der Cruralis, lässt sieh, wie bekannt, öfters aueh dann in beträchtlieher Stärke wahrnehmen, wenn in der Gegend des orificium aortae keine Spur von systolischem Aftergeräuseh zu hören ist, und ferner giebt es Fälle, in denen das über dem orifieium

aortae hörbare systolische Aftergeräusch sich qualitativ von dem systolischen Carotidengeräusch unterscheidet. Diese Thatsachen zwingen uns offenbar, die Entstehung des Letzteren in den Carotiden selbst zu suchen. Wir erklären es uns in folgender Weise: Die aus dem Aortenbogen entspringenden Gefässstämme erschlaffen in Folge der Regurgitation des Blutes in den linken Ventrikel gegen das Ende der Diastole offenbar in höherem Grade, als die vom Herzen entfernteren Arterienstämme, und können daher bei der nächstfolgenden Ausdehnung nicht mehr in so regelmässige Schwingungen versetzt werden, wie die stärker gespannten Wandungen der entfernteren Arterien. Statt eines Tons, wie in den Cruralarterien, entsteht daher ein Geräusch. Begreiflicher Weise ist dadurch die Entstehung eines lauten, systolischen Tons in den Carotiden unter gewissen Umständen nicht ausgeschlossen. In der That hat Geh.-Rath Traube in mehreren Fällen von geringerer Insufficienz der Aortenklappen statt eines systolischen Carotidengeräusches einen Ton wahrgenommen, der sogar lauter als der normale war. Die diastolische Erschlaffung der Carotiden muss in solchen Fällen natürlich geringer ausfallen, als da, wo sich grössere Mengen von Blut in den linken Ventrikel ergiessen.

Ebenso ungezwungen erklärt sich das bei Insufficienz der Aortenklappen so oft vorkommende Wegfallen des systolischen Tons an der Herzspitze.

Einige Autoren im Gebiete der Herzkrankheiten betrachten den systolischen Ton, der über den Ventrikeln gehört wird, als einen Muskelschall, d. h. als einen solchen, der durch die Contraction der Ventrikel erzeugt wird. Von Stokes, der zu der Zahl dieser Autoren gehört, wird für diese Ansicht unter Anderen ein am lebenden Menschen ausgeführter Versuch beigebracht. Man soll mit Hülfe eines auf die Wadenmuskeln aufgesetzten Hörrohrs einen Herzton-ähnlichen Schall in dem Augenblicke vernehmen können, wo diese Muskeln durch den electrischen Strom in eine kurz dauernde Zusammenziehung versetzt werden. Aber dieser Versuch schliesst die Möglichkeit eines Irrthums ein. Jedermann weiss, dass durch den Schlag eines festen Körpers gegen die Ohrmuschel ebensowohl wie durch den Schlag gegen das untere Ende eines Hörrohrs, dessen oberem Ende die Ohrmuschel aufliegt, ebenfalls ein Ton erzeugt werden kann, der grosse Aehnlichkeit mit den Herztönen hat. Und Stokes hat, wie aus seinen Angaben hervorgeht, sich keinerlei Mühe gegeben, diese Fehlerquelle zu vermeiden. Von experimenteller Seite also ist die in Rede stehende Theorie nur

ungenügend gestützt, und auf klinisehem Gebiete steht sie einer Thatsaehe entgegen, welche sie beim besten Willen zu erklären unfähig ist. Es fehlt nämlieh bei Insufficienz der Aortenklappen der systolische Ton in der Gegend der Herzspitze auch dann, wenn zu derselben Zeit nur ein leises oder gar kein Geräusch an derselben Stelle zu hören ist, also von einer Maskirung des Tons nieht die Rede sein kann. Allerdings können die Anhänger der von Stokes vertretenen Ansicht sieh auf die Hypertrophie des linken Ventrikels berufen, welehe den erwähnten Klappenfehler so eonstant begleitet, und a priori lässt sich die Mögliehkeit nieht bestreiten, dass der hypertrophische Ventrikel weniger gesehiekt zur Erzeugung eines Tons sei, als der normale. Doeh wird dieser Einwand durch die Beobaehtung entkräftet, dass bei Hypertrophie des linken Ventrikels aus anderer Ursache, so z. B. in den Fällen, wo sie das Produkt einer Erkrankung der Nieren oder des Aortensystems ist, der systolisehe Ton dennoch und in vollkommenster Weise aueh an der Herzspitze zu hören ist.

In Erwägung dieser Umstände hält daher aueh Geh. Rath Traube den über den Ventrikeln hörbaren systolisehen Ton für einen Klappenton, an dessen Erzeugung die Mitralis einen vorwiegenden Antheil habe.

Dem bekannten Ludwig-Baumgarten'sehen Versueh zu Folge werden die Atrioventrieularklappen schon am Ende der Ventriculardiastole durch die Contraction der Vorhöfe zum Schluss gebraeht und in Spannung versetzt. Bei den geringen Muskelkräften aber, welehe den Vorhöfen zur Verfügung stehen, kann diese Spannung begreiflieher Weise nur eine geringe sein. Sie erreieht einen höheren Grad erst mit der Ventricularsystole. Indem nun diese versehiedenen Spannungsgrade rasch aufeinander folgen, gerathen die Klappensegel in Schwingungen. Die Grösse der Sehwingungen, mithin die Stärke des dureh sie erzeugten Tones hängt von der Differenz der Spannungen ab, welehe die Klappe nacheinander annimmt. Da aber wegen der grösseren Muskelkraft des rechten Vorhofes die Anfangspannung der Trikuspidalklappe und wegen der grösseren Muskelkraft des linken Ventrikels die Endspannung der Mitralis einen höheren Grad erreieht, so muss die Differenz der Spannungen, welehe die Mitralis naeh einander annimmt, grösser sein, als die gleiehnamige Differenz an der Trieuspidalklappe. Hieraus ergiebt sieh mit Nothwendigkeit die grössere Stärke des von der Mitralis gebildeten Tons.

Um so auffallender könnte auf den ersten Bliek das Ausfallen

dieses Tons in den meisten Fällen von Insufficienz der Aortenklappen erscheinen. Aber auch dieses Phänomen erklärt sich mit Hilfe unseres Princips leicht, da in diesem Falle die Differenz der Spannungen, welche die Mitralis nacheinander einnimmt, unter die normale Grösse sinkt. Denn einerseits wächst die Anfangsspannung, d. h. die Spannung, welche der Klappe am Ende der Ventriculardiastole ertheilt wird, und andererseits vermindert sich ihre Endspannung d. i. die Spannung, in welche die Klappe durch die Systole des linken Ventrikels versetzt wird. Die Anfangsspannung wächst, weil die Klappe am Ende der Ventriculardiastole unter den Druck des Aortenbluts geräth, der offenbar weit grösser ist, als der Druck, welchen der muskelschwache linke Vorhof auszuüben vermag. Die Endspannung der Klappe vermindert sich, weil der linke Ventrikel seinen Inhalt in ein Röhrensystem zu treiben hat, das eine geringere als die natürliche Spannung besitzt. Indem so die Summe der vom Ventrikel zu überwindenden Widerstände um ein Beträchtliches unter ihren normalen Werth sinkt, wird auch die Spannungszunahme, die seine Wand durch die Contraction erfährt, — und die geschlossene Mitralis bildet einen integrirenden Theil dieser Wand — geringer als unter normalen Verhältnissen ausfallen müssen. Sinkt aber die Differenz der Spannungen, welche die Mitralis nach einander annimmt, so müssen auch die Schwingungen, in welche die Klappenmembranen gerathen, an Ausgiebigkeit verlieren; ihre Amplitude kann so gering werden, dass sie sich bei den gegebenen Leitungswiderständen nicht mehr bis zum Ohr fortpflanzen kann; und der von der Klappe gebildete Ton wird unhörbar.

In welchem Zusammenhange das Auftreten zweier Töne an der Cruralis mit der Grösse der Insufficienz steht, ist nach alledem ebenfalls klar. Wenn es feststeht, dass eine Membran, wie eine Saite, zum Tönen gebracht werden kann, wenn sie aus einem Zustande niedrigerer Spannung rasch in den einer höheren Spannung übergeht, so müssen auch umgekehrt tönende Schwingungen dadurch hervorgerufen werden können, dass auf den Zustand höherer Spannung rasch ein Zustand niedrigerer Spannung folgt. Offenbar müssen in diesem wie in dem anderen Falle die Moleküle, welche aus ihrer Gleichgewichtslage gebracht werden, ehe sie stetig die neue Gleichgewichtslage annehmen, in Vibrationen gerathen. In der That lehrt hier auch die Erfahrung, dass Saiten, die plötzlich erschlaffen, zum Tönen gebracht werden können. Bei starker Insufficienz der Semilunarklappen und beträchtlicher Capacität des

linken Ventrikels muss das Aortensystem im Verlauf der Diastole nothwendiger Weise grosse Mengen von Blut verlieren, und indem diese Entleerung in kurzer Zeit vor sich geht, müssen die Wandungen auch der entfernteren Arterien, wie die der Crurales, nicht nur stark, sondern auch schneller erschlaffen, als bei geringerer Insufficienz.

Ist nun die Beobachtung richtig, dass das in Rede stehende Phänomen nur bei hochgradiger Insufficienz vorkommt, so werden wir damit begreiflicher Weise ein Symptom bekommen haben, welches uns über die Grösse der Insufficienz Aufschluss giebt. —

Der Verlauf des obigen Falles war folgender.

Der Kranke erhielt 4mal täglich 1 Gran Pulv. Fol. Digit. mit ½ Gran Calomel, vom 1. Juni ab die Hälfte der Dosen. Anfangs besserte sich der Zustand des Pat. etwas: seine Athemnoth wurde geringer, seine Pulsfrequenz sank im Durchschnitt auf 104 Schläge, der Husten verminderte sich, die durch die Lebervergrösserung bedingte Spannung im Abdomen liess nach, ohne dass die Leber selbst kleiner wurde, die Urinmenge stieg bis auf 1000 CCm.; Pat. bekam wiederholt heftiges Nasenbluten. Am 2. Juni machten sich Schmerzen in der linken Seite bemerkbar, und wurde durch die Percussion eine Vergrösserung der Milzdämpfung nachgewiesen. Die wiederholt von Geh. Rath Traube vorgenommene Untersuchung des Herzens liess keine wesentliche Veränderung gegen den ersten Befund constatiren, nur trat das diastolische Geräusch über den Aortenklappen deutlicher hervor. Am 4. mussten die Pulver wegen beginnender Salivation ausgesetzt werden, und wurde eine leichte Ableitung durch täglichen Gebrauch von Infus. Senn. comp. verordnet. Bald nahm der Husten und mit ihm die Athemnoth wieder an Intensität zu, die Oedeme mehrten sich, die Haut wurde etwas icterisch gefärbt; der erneuerte Gebrauch von Digitalis und von Liq. Kal. acet. vermochte nicht die täglich wachsende Verschlimmerung und den am 20. Juni erfolgten Tod des Kranken zu verhindern.

Autopsie am 21. Juni Mittags (Dr. Roth). Leicht icterische Färbung der Haut. Abdomen sehr gespannt und von reichlicher, klarer, orangegelber, mit einzelnen gallertigen Flocken vermischter Flüssigkeit erfüllt.

Nach Eröffnung des Thorax retrahirt sich die linke Lunge gut, die rechte ist adhärent. Der Herzbeutel liegt in grosser Ausdehnung vor. Im Herzbeutel mehrere Unzen stark icterischer Flüssigkeit. Herz in beiden Hälften sehr gross. Der rechte Ventrikel weit, die Wandungen nicht erheblich verdickt, Musculatur blass,

Klappen zart. Linke Ventrikel weit, Wand ziemlich beträchtlich verdickt. Mitralis bequem durchgängig, auf der dem Septum zugekehrten Seite derselben reichliche, vom unteren Rande der Aortenklappen bis an ihre Spitze reichende, warzige Excrescenzen. Besonders reichlich ist die Wucherung zwischen den Insertionslinien der Sehnenfäden, die ebenfalls unregelmässig warzig verdickt erscheinen. Die rechte und die hintere Aortenklappe sind in eine sehr grosse, leicht umstülpbare, mit einem Rest einer trennenden Leiste versehene Tasche verwandelt, deren Wandungen verdickte, unregelmässige, hahnenkammartige, warzige, bis 1 Zoll lange, fettig-kalkige Auflagerungen zeigen. Zwischen den grösseren Excrescenzen sind die Ränder unregelmässig ausgefressen. An der dritten Klappe eine minder weit vorgeschrittene analoge Verdickung und Wucherung der Ränder, dabei die Klappe selbst auf ein Minimum zusammengeschrumpft. Papillarmuskeln sehr dünn, an der Spitze sehnig indurirt, Trabekeln sehnig atrophirt. Aorta eng, dünnwandig, dehnbar, leicht verfettet.

Linke Lunge frei, schwer, überall lufthaltig, braunroth, besonders im Oberlappen stark ödematös; die rechte in ihrem oberen und vorderen Umfang durch alte Adhäsionen befestigt, auf dem Durchschnitt dunkelbraunroth, derb, lufthaltig, mässig ödematös.

Milz 8 Zoll lang, 5 Zoll breit, $2\frac{1}{2}$ Zoll dick, sehr derb. Auf dem Durchschnitt das Parenchym hellgrauroth mit dunklen Follikeln, dazwischen etwas derbe, blaurothe, bis kirschkerngrosse, hämorrhagische Stellen. In der Nähe der Peripherie ein sehr grosser, in der Entfärbung begriffener, scharf umschriebener, blassröthlich gelber Keil von der Grösse eines kleinen Apfels; ein etwa wallnussgrosser, gleichmässig dunkel gefärbter Keil frischeren Datums sitzt ebenfalls peripherisch.

Linke Niere gross, schwer, Kapsel leicht trennbar, Oberfläche mit frischen Hämorrhagieen bedeckt. Consistenz mässig derb, Rindensubstanz breit, blassröthlichgelb, Glomeruli stark gefüllt. Oberflächlich zeigen sich zwei leicht eingezogene atrophische Stellen. Rechte Niere zeigt dasselbe Verhalten.

Magen gleichmässig rosenroth gefärbt, an der grossen Curvatur zahlreiche, linsengrosse, oberflächliche, schwärzlich erscheinende, hämorrhagische Flecken. Im Darm nichts Besonderes. Leber sehr schwer, derb, Serosa zart, Oberfläche ungleich körnig, bietet auf dem Durchschnitt das Bild der fettigen Muskatnussleber, die verfetteten Acini sehr gross, Centrum blassroth. —

Zweiter Fall.

T., Hausdiener, 21 Jahre alt, am Nachmittage des 7. Januar 1867 in die Charité aufgenommen, datirt seine Krankheit seit Anfang December 1866. Um diese Zeit stellte sich Kurzathmigkeit und Herzklopfen ein, besonders beim Treppensteigen und bei jeder anstrengenden Arbeit. Hierzu kamen, vom 20. December ab, lebhafte stechende Schmerzen im unteren Theil der linken Brusthälfte, die sich indessen nach der Anwendung blutiger Schröpfköpfe wieder ermässigten. Gleichzeitig entstand lebhafter Husten mit blutig gefärbtem Auswurf. Seit dem 5. Januar trat mehrere Male Erbrechen ein. Ein förmlicher Schüttelfrost scheint die Krankheit nicht eingeleitet zu haben, dagegen will Pat. fast jeden Nachmittag vorübergehendes Frösteln mit nachfolgender Hitze verspürt haben. Ueber rheumatische Beschwerden hat er nie zu klagen gehabt.

Am 8. Januar Vormittags nahm Geh. Rath Traube in der Klinik folgenden Status praesens auf:

Aufrechtsitzende Lage. Schmaler, kielförmiger Brustkorb. Geringes Fettpolster. Dürftige Muskulatur. Gesicht blass, etwas gedunsen. Schwaches Oedem um die Knöchel. T. 37,6 Grad C. (gestern Abend 37,4 Grad C.), P. 116, R. 38.

Spitzenstoss nach aussen von der Mammillarlinie im 5. und 6. Intercostalraum, systolisch, im 5. $2\frac{1}{4}$ Zoll, im 6. $1\frac{1}{2}$ Zoll breit und von ungewöhnlicher Höhe. In der Gegend des Spitzenstosses fühlbare Vibrationen, die in die Zeit der Diastole fallen. Die (mit Hilfe der palpatorischen Percussion gewonnene) Dämpfungsfigur beginnt vorn links (zunächst dem Brustbein) vom oberen Rande des 3. und reicht bis zum unteren Rande des 6. Rippenknorpels, sie überragt die linke Mammillarlinie im 5. Intercostalraum um circa $2\frac{1}{2}$ Zoll, den rechten Sternalrand in maximo um circa $\frac{3}{4}$ Zoll. Ihre grösste Länge beträgt 6 Zoll, ihre grösste Breite (längs des linken Sternalrandes) $4\frac{1}{4}$ Zoll. An der Herzspitze hört man ein schwaches, kurzes, systolisches und ein lautes, langes, diastolisches Geräusch, keine Spur von Tönen, oberhalb der Basis des Proc. xiph. ein schwaches systolisches Geräusch und einen diastolischen Doppelton. Geht man längs des linken Sternalrandes weiter aufwärts, so hört man statt des systolischen Geräusches einen kurzen, hohen, eigenthümlich klackenden systolischen Ton, während der Diastole zwei Schalle, von denen der erste einem dumpfen Tone gleicht, der zweite ein sehr schwaches, kurzes Geräusch ist. Rechts vom Sternum im

2. Intercostalraum ist dasselbe, nur mit geringerer Intensität, wahrnehmbar. In den Carotiden lautes, rauhes, systolisches Geräusch, Mangel des diastolischen Tons. In der Cruralis ein sehr lauter systolischer, und ein schwächerer, aber deutlicher diastolischer Ton zu hören, der systolische von einem kurzen, scharfen Schlage begleitet. Die Radialarterien an beiden Armen circa $2\frac{1}{2}$ Zoll oberhalb des Carpalgelenkes getheilt, der dickere Ast geht nach dem Handrücken und erreicht den Umfang einer normalen Radialarterie, seine Spannung ist gering, der Puls ziemlich hoch.

Ziemlich starke objective Dyspnoe. Sputum schleimig-blutig. Hinten rechts in der unteren Hälfte des Thorax schwach gedämpfter Percussionsschall; daselbst schwaches unbestimmtes Athmungsgeräusch und spärliches dumpfes Rasseln.

Zunge bläulich gefärbt, feucht, kaum belegt. Durstgefühl gesteigert, kein Appetit, häufiges Erbrechen, Leber stark, Milz mässig vergrössert. Unterleib flach, stark gespannt, im Epigastrium abnorm empfindlich. Seit zwei Tagen ist heute der erste Stuhlgang erfolgt.

Harn sparsam, rothbraun, klar, sauer reagirend, enthält kein Albumen, spec. Gew. 1021.

Das Nervensystem bietet nichts Besonderes dar.

Verordnung: Eispillen, in Eis gekühltes Selterwasser; *Inf. Fol. Digit.* (e gr. xij) ℥vj, zweistündlich 1 Esslöffel. Zur Nahrung wurde Milch und mit Wasser vermengtes rohes Eigelb bestimmt.

9. Januar Vormittags: Pat. hat die Nacht im Bette sitzend und schlaflos zugebracht. Das Erbrechen hat seit gestern Nachmittag ganz aufgehört. Nur ein Stuhlgang — T. 37,6 Grad (gestern Abend 37,4 Grad), P. 100, R. 38. — Harn wie gestern, 350 CCm., spec. Gew. 1017. — Sputa ziemlich reichlich, eigenthümlich braunroth, den blutig rostfarbenen Sputis bei gewöhnlicher Pneumonie ähnlich. Sie enthalten ausser Eiterkörperchen zahlreiche, zum Theil zu grösseren Gruppen vereinigte, etwas vergrösserte, stark erblasste Blutkörperchen ohne Biconcavität. Die Rasselgeräusche hinten rechts verschwunden. Das Oedem ist stärker geworden. Alles Uebrige unverändert.

Abends: T. 37,8 Grad, P. 112, R. 42. Nachmittags reichlicher Schweiss.

12. Januar Vormittags: In den vergangenen Tagen ist trotz des Gebrauchs der Digitalis der Zustand fast unverändert geblieben. Die Temperatur seit gestern im Sinken. Fortdauernd sitzende

Lage. Grosse Unruhe, wenig Schlaf. Starke Athemnoth. Zeitweise Klage über einen Schmerz hinter dem Brustbein. Puls zeitweise unregelmässig. T. 36,8 Grad C., P. 108, R. 48. Es besteht Cyanose und Icterus. Extremitäten kühl. Puls auch an dem Dorsalaste der Radialarterie schwer wahrnehmbar. Sputa fortdauernd braunroth, dünnflüssiger. Harn 850 CCm. (gestern 1100), spec. Gew. 1013, dunkelbraunroth, sauer, frei von Eiweiss. — Verordnung: Aussetzen des Digitalis-Infuses, statt desselben ein Inf. Rad. Valerianae und öfteres Legen von Sinapismen.

13. Januar Vormittags: Collapsus, Cyanose, Icterus und Oedem der Unterextremitäten noch stärker als gestern. T. 36,7 Grad C., P. 104, R. 46. Harn: 800 CCm., spec. Gew. 1011, ohne Albumen. Ein breiiger Stuhlgang ist seit gestern erfolgt. Sputa in sehr geringer Menge, doch immer braunroth. Die Dämpfung hinten rechts ist schwächer geworden, dagegen hat sich die Herzdämpfung nach rechts und auch nach oben hin ausgebreitet.

Abends 11¼ Uhr erfolgte der Tod.

Autopsie am 14. Januar Mittags:

Beide Lungen frei, sehr blutreich, ödematös. Im hinteren Theil des rechten unteren Lappens mehrere pneumonische Heerde, nirgends eine Spur von Infarcten.

Im Herzbeutel eine mässige Quantität ziemlich klarer Flüssigkeit. Herz enorm vergrössert, vorwiegend durch Erweiterung des linken Ventrikels. Beide Herzkammern hypertrophisch. Das Muskelfleisch stellenweise fettig entartet, gelbe Flecke von der Farbe des Herbstlaubes an der innern Fläche beider Kammern, besonders der rechten. Papillarmuskeln des linken Ventrikels ausserordentlich platt und atrophisch, von weisslichen Bindegewebszügen durchsetzt, stellenweise gelb gesprenkelt. Auch die Trabekeln grösstentheils atrophirt. Mitralklappe nicht verändert, eben so wenig ihre Sehnenfäden. Unterhalb der Aortenklappen zeigt das Endocardium eine thalergrosse, sehnige Verdickung. Die Aortenklappen ebenfalls stark verdickt und nach der Basis retrahirt. In der linken Klappe eine erbsengrosse Perforation. Die beiden anderen Semilunarklappen der Aorta zu einem einzigen grossen Lappen verschmolzen, die Vereinigungsstelle nur noch durch eine niedrige Leiste angedeutet. Die rechte Klappe längs ihrer Basis mit der inneren Fläche verwachsen und dadurch stärker von der Aortenwand abstehend, als die mit ihr verschmolzene hintere Klappe. Sie zeigt überdies nahe ihrem Ende eine grosse, bis zur Anheftungsstelle herabgehende Lücke von unregelmässiger Gestalt. Das dieser Lücke entsprechende

Klappenstück bildet einen gestielten, an seinem freien, breiten Ende mit verkalkten Vegetationen bedeckten Körper, der in die Höhle des linken Ventrikels hineinhängt. Auch der grosse, durch die Verschmelzung der rechten und der hinteren Klappe gebildete Lappen hat eine unverkennbare Neigung, in den Ventrikel hineinzufallen. Er ist an dem die erwähnte Lücke begrenzenden Ende ebenfalls mit Vegetationen besetzt. Aorta eng, dünnwandig und sehr dehnbar.

Milz vergrössert, sehr derb, auf dem Durchschnitt zahlreiche, grosse Follikel zeigend.

Schleimhaut des Magens geschwellt, von warzigem Aussehen, fast durchweg dunkelbraunroth; seine Drüsen stellenweise stark vergrössert. Dünndarm eine blutige Flüssigkeit enthaltend, die Kerkring'schen Falten von zahlreichen Blutpunkten durchsetzt. Follikel, besonders im Duodenum und im Dickdarm, vergrössert. Dickdarminhalt gallig gefärbt.

Nieren zeigen nichts Bemerkenswerthes.

Leber bietet das Bild der fettigen Muskatnussleber.

Auch in diesem Falle haben wir, wie in dem vorigen, zwei Töne an der Cruralis gehört; die Insufficienz war auch hier eine fast absolute. Der Fall dient also erstens zur Bestätigung des früher über die Bedeutung des Phänomens für die Schätzung der Grösse der Insufficienz Auseinandergesetzten, zweitens lehrt er, wie Geh. Rath Traube in der von ihm gegebenen Epikrise hervorhob, eine Erscheinung kennen, die ebenfalls für die nähere Bestimmung der Insufficienz der Aortenklappen verwerthet werden kann und auch einige Bedeutung für die Theorie der am Circulationsapparat wahrzunehmenden akustischen Phänomene hat. Geh. Rath Traube erinnert sich nicht, diese Erscheinung in irgend einem der früher von ihm beobachteten Fälle von Insufficienz der Aortenklappen wahrgenommen zu haben; sie muss daher jedenfalls zu den seltensten gehören. Wir meinen den „klackenden" systolischen Ton in der Gegend der arteriellen Ostien. Im Angesicht des Sectionsbefundes scheint das Phänomen sich leicht erklären zu lassen. Der Ton entstand unzweifelhaft dadurch, dass der grosse, unförmliche Lappen, der einen Theil des zerstörten Klappenapparates bildete und in die Höhle des linken Ventrikels hineinhing, mit jeder Systole von dem Blutstrom erfasst und gegen die gespannte Aortenwand geschleudert wurde, welche dadurch in tönende Schwingungen gerieth.

Ist diese Erklärung richtig, so würden wir von jetzt ab die am

Circulationsapparat vorkommenden akustischen Phänome (Töne und Geräusche) ihrer Entstehung nach in drei Gruppen zu theilen haben. Es giebt a) Reibungsgeräusche: in diese Categorie würden nicht nur die Reibungsgeräusche des Pericardiums, sondern auch endocardiale Aftergeräusche gehören, welche dadurch entstehen, dass der Blutstrom über unebene Flächen hinfliesst, b) Töne und Geräusche, welche in der Weise zu Stande kommen, dass irgend welche Membranen des Circulationsapparates rapide ihre Spannung ändern, c) Töne, welche dadurch gebildet werden, dass stark gespannte Membranen durch das Aufschlagen eines festen Körpers in Schwingungen versetzt werden. Solche Töne entstehen in ähnlicher Weise wie die Töne einer Trommel.

LIV.

Ein Fall von acut verlaufender tuberculöser (käsiger) Pneumonie mit rasch tödtlichem Ausgang.†)

T., Commis, 28 Jahre alt, wurde am Nachmittag des 30. Mai 1867 in die Charité aufgenommen. Er will früher nie krank gewesen sein, namentlich nie an Husten gelitten haben, bis er am 24. Mai d. J. mit einem heftigen Frostanfall erkrankte, auf den fortdauernde Hitze und Husten folgten. Erst mehrere Tage nach Beginn des Fiebers und Hustens stellte sich Blutspeien ein, welches letztere sehr bald so beträchtlich wurde, dass es den Patient in Angst versetzte, und ihm die Aufnahme in die Charité nothwendig zu machen schien.

Am 31. Mai stellte Geh. Rath Traube den Kranken in der Klinik vor und gab folgenden Status praesens zu Protokoll.

Ziemlich schwächlich gebauter, leidlich genährter Mann mit trockener, heisser Haut, die am Rumpfe und den Oberextremitäten ziemlich dicht mit Pityriasis versicolor bedeckt ist, nimmt eine erhöhte Rückenlage ein. Sensorium frei, Gesichtsausdruck leidend, Klage über beständiges Blutspucken. T. 40,1, Gr. C., P. 100, R. 48.

Thorax kielförmig gebaut, objective Dyspnö, sehr oberflächliche Inspirationen. Percussionsschall in der Fossa supraclavicularis dextra etwas weniger laut, wie in der sinistra, unterhalb der Clavicula ist er links höher und dumpfer wie rechts, ebenso ist er in der linken Seitenwand dumpfer als in der rechten. Hinten ist der Percussionsschall an den oberen Partieen des Thorax beiderseits gleich laut, links besteht aber vom unteren Winkel der Scapula an eine mässig

†) Separat-Abdruck aus der Berliner klinischen Wochenschrift, 1867, No. 46. Referent Stabsarzt Dr. Fraentzel.

intensive Dämpfung. Die Athmungsgeräusche sind sehr wenig deutlich. Vorn links hört man oberhalb der Clavicula nur reichliches, mittelgrossblasiges Rasseln, unterhalb derselben bis zur unteren Lungengränze vesiculäres Athmen und ziemlich reichliches Rasseln, vorn rechts von oben bis unten reines vesiculäres Athmen. Hinten links hört man überall schwaches, unbestimmtes Athmen und sparsames klangloses, mittelgrossblasiges Rasseln, hinten rechts in den oberen Partieen lautes unbestimmtes Athmen mit einzelnen Rasselgeräuschen, in den unteren vesiculäres Athmen ohne Rasseln. Das seit gestern Abend expectorirte Blut bildet einen dunkelrothen, von zahlreichen, feinen Luftblasen durchsetzten Klumpen von circa 400 Ccm.

Die Herzdämpfung ist nur mit Mühe scharf zu begränzen und erscheint nicht vergrössert. Der Spitzenstoss ist nirgends sicht- oder fühlbar. In der Gegend der Herzspitze hört man ein ziemlich schwaches systolisches Geräusch, einen reinen diastolischen Ton, am linken Sternalrand über der Basis des Proc. xiph. sowie über den grossen Gefässstämmen 2 reine Töne. Die Radialarterien sind eng, von mehr als mittlerer Spannung, mittelhoher Puls.

Zunge rein und feucht. Das Abdomen bietet ebenso wenig etwas Bemerkenswerthes, als das Nervensystem.

Es wurde zweistündlich ein Pulver aus

℞ Pulv. fol. digit. gr. j.
Plumb. acet. gr. β
Sacch. albi gr. x,

ausserdem Eispillen verordnet, dem Patient ganz ruhiges Verhalten in der Rückenlage empfohlen, und nur flüssige und kalte Nahrung gereicht.

Trotzdem dauerte das Blutspeien fort, die täglich entleerten Blutmengen maassen im Durchschnitt 200—400 Ccm.; dabei blieb das Fieber auf gleicher Höhe, die Hauttemperatur permanent über 39 Gr. C., die Pulsfrequenz sank nicht unter 100 Schläge, die Respirationsfrequenz nahm dauernd zu und stieg am 4. Juni Abends auf 60 in der Minute. Jetzt begann Patient auch zu deliriren. Die Delirien dauerten den nächsten Tag über fort, das Sensorium wurde völlig benommen und der Puls unregelmässig, so dass die Pulver ausgesetzt und mit einer Solut. natr. nitr. (e ʒij) ʒvj, zweistündlich ein Esslöffel, vertauscht werden mussten, nachdem 38 Gran Digitalis und 19 Gran Plumbum aceticum verbraucht waren. Der Kranke war sehr stark collabirt. Mit der Abnahme der Kräfte hatte sich die Anfangs erhöhte Rückenlage in eine horizontale verwandelt.

Eine erneuerte vollständige Untersuchung der Lungen konnte wegen der fortdauernden Hämoptoë nicht vorgenommen werden, doch war an der vorderen Wand der linken Thoraxhälfte von der Clavicula bis in die Herzgegend hinab stets ein mittelgrossblasiges, allmählig immer lauter werdendes Rasseln (ohne Athmungsgeräusch) wahrzunehmen. Auch der Percussionsschall zeigte hier keine erheblichen Veränderungen. Vorn rechts war immer nur vesiculäres Athmen zu hören.

Am 5. Juni Morgens T. 39,8 Gr. C., P. 80, R. 46, Abends T. 40,2 Gr. C., P. 112, R. 56.

Am 6. Morgens T. 40,5 Gr. C., P. 144, R. 60. Collapsus maximus, laute Delirien, Cyanose des Gesichts: die Haut des ganzen Körpers mit kühlem Schweiss bedeckt. Stertoröses Athmen. Seit gestern ist wieder, wie an den früheren Tagen, eine grössere Menge Bluts durch Husten entleert worden.

Mittags 12 Uhr erfolgte der Tod.

Autopsie am 7. Juni Vormittags (Dr. Roth).

Mässige Abmagerung. Haut des Rumpfes und der Extremitäten mit zahlreichen, stecknadelkopfgrossen, bräunlichen Flecken bedeckt. Muskeln des Thorax trocken, spickgansfarbig. Die oberen wie die unteren Rippenknorpel verknöchert.

Nach Eröffnung des Thorax contrahiren sich die Lungen nur mässig, erscheinen voluminös; die rechte zeigt mehrere Adhärenzen, die linke ist mit Ausnahme einer kleinen bohnengrossen Stelle frei. In beiden Pleurasäcken wenig seröse Flüssigkeit.

Linke Lunge sehr gross, schwer. Auf dem Durchschnitt im ganzen Unterlappen eine ausgedehnte lobuläre Infiltration sichtbar. Schnittfläche der infiltrirten Partieen prominirend, derb, grauroth und körnig, die dazwischen liegenden Partieen lufthaltig. Innerhalb der hepatisirten Stellen hier und da linsen- bis erbsengrosse, in der käsigen Metamorphose begriffene Heerde. Oberlappen zeigt dieselbe Veränderung, nur sind die käsigen Heerde hier grösser und zahlreicher.

Rechte Lunge ebenfalls sehr voluminös, blutreich, ödematös. Im Unterlappen einige kleine, hellgraurothe Hepatisationsheerde. Die Oberfläche dieses Lappens zeigt einen frischen fibrinösen Beschlag, darunter ist die Pleura leicht ecchymotisch. Im Oberlappen ein ähnliches Verhalten, nur sind die bronchopneumonischen Heerde viel zahlreicher.

In den oberen Partieen beider Lungen finden sich neben der frischen auch Spuren einer abgelaufenen Affection, bestehend in sparsamen, graugefärbten, indurirten Heerden von geringem Umfang,

von den einige je eine kleine, kirschkerngrosse, glattwandige, offenbar bronchectatische Höhle mit käsigbröckligem Inhalt einschliessen.

Bronchien überall geröthet und mit schaumiger Flüssigkeit gefüllt; nirgends sind in denselben frische oder ältere Blutgerinnsel anzutreffen.

Im Herzbeutel etwas seröse Flüssigkeit. Herz schlaff, weit, Muskulatur bräunlich, Klappen zart.

Milz um mehr als das Doppelte vergrössert, Parenchym gleichmässig dunkelgrauroth, Follikel sehr undeutlich.

Nieren blass, ihre Consistenz etwas vermehrt.

Leber schlaff, gross, etwas braun, Acini von mittlerer Grösse.

In den übrigen Organen nichts Bemerkenswerthes. —

In der Epicrise zu diesem Falle verbreitete sich Geh. Rath Traube über die Diagnose der acuten tuberculösen (käsigen) Pneumonie überhaupt sowie über die nosologische und diagnostische Bedeutung der Hämoptysis in solchen Krankheitsfällen.

Ad. 1. Die Diagnose konnte in diesem Falle gleich bei der Vorstellung mit Präcision gestellt werden, wie sie denn in solchen Fällen überhaupt keine Schwierigkeiten darzubieten pflegt. Wir constatiren zunächst a) gewöhnlich die Existenz einer einseitigen Lungenaffection. b) Die abnormen acustischen Zeichen sind entweder auf die vorderen oberen Partieen der kranken Seite beschränkt oder doch hier ausgeprägter und zahlreicher, als an den unteren Partieen. c) Im Gegensatz zur croupösen Pneumonie lässt sich oft noch nicht einmal am Ende der zweiten Woche (gewöhnlich erst viel später) bronchiales Athmen wahrnehmen. Die in der Regel zu constatirenden Rasselgeräusche sind meistens mittelgrossblasig, seltener feinblasig. d) Die Symptome einer concomittirenden Pleuritis fehlen oder sind nur schwach angedeutet. e) Die Sputa sind in einzelnen Fällen rostfarbig, aber dann gewöhnlich im Gegensatz zur gemeinen croupösen Pneumonie sehr sparsam und blass, häufiger grasgrün und gleichzeitig durchsichtig. In der Mehrzahl der Fälle werden die erwähnten Sputa durch mehr oder weniger profuse Blutungen ersetzt. f) Die Patienten bieten gewöhnlich die Zeichen des sogenannten phthisischen Habitus dar, insbesondere einen schmalen, flachen, oft kielförmig gestalteten Thorax, dessen vordere Wand der normalen Prominenzen in der Brustwarzengegend entbehrt. g) Die zarte, weisse Haut zeigt häufig eine Eruption von Pityriasis versicolor in verschiedener Ausbreitung. h) In den meisten Fällen ist erbliche Anlage nachweisbar. i) Selten beginnt

die Krankheit, wie die croupöse Pneumonie, mit einem ausgeprägten Schüttelfrost.

Mit Rücksicht auf dieses Krankheitsbild, dessen Züge auch in dem gegenwärtigen Falle möglichst vollständig und deutlich zu constatiren waren, konnte, wie man sieht, die Diagnose schon am 8. Tage nach Beginn der Krankheit gestellt werden. Derselbe gewinnt dadurch ein allgemeineres Interesse, dass ein analoger Fall mit so frühzeitigem Ende wohl kaum in der casuistischen Literatur anzutreffen sein dürfte. Wir ersehen aus ihm, dass die käsige Metamorphose des bronchopneumonischen Produkts schon am Ende der zweiten Woche bereits ziemlich weit vorgeschritten sein kann.

Ad. 2. Auch für die Frage von dem Zusammenhange der Blutungen mit der käsigen Pneumonie hat der Fall seine besondere Wichtigkeit.

In unserem Falle konnte über diesen Zusammenhang kein Zweifel bestehen. Die Blutungen waren nachweislich nach Beginn der Fiebererscheinungen, sogar erst mehrere Tage nach denselben eingetreten, das in die Luftwege ergossene Blut konnte also unmöglich als Entzündungserreger gewirkt haben. Ueberdiess liessen sich, obgleich die Blutung bis kurz vor dem Tode fortdauerte, in den Bronchen weder frische noch alte Blutgerinnsel nachweisen. Der Bluterguss muss also vielmehr als eine Folge des entzündlichen Processes betrachtet werden.

Zu diesem Schlusse werden wir um so mehr gedrängt, als ja auch die gewöhnliche croupöse Pneumonie fast stets mit Blutungen einhergeht. In den characteristisch gefärbten Sputis, welche diese Krankheiten begleiten, finden sich, wie längst bekannt ist, immer Blutkörperchen in erheblicher Anzahl und um so mehr, je dunkler die Farbennuance ist. Oefters beobachtet man sogar rein roth (ziegelroth) gefärbten Auswurf in ziemlich grosser Quantität bald im Beginn der Krankheit, wenn die Entzündung in kürzester Zeit umfängliche Lungenpartieen ergriffen hat, bald im Verlauf der Krankheit, wenn plötzlich neue, grössere Strecken davon befallen werden.

Ueber die Bedeutung dieser Thatsachen hat nie ein ernstlicher Streit geherrscht. Man wusste, dass die feinen Gefässe der entzündeten Partieen stärker, als gewöhnlich, vom Blute ausgedehnt sind und kam deshalb zu dem naheliegenden Schlusse, dass sie in Folge dieser abnormen Ausdehnung leicht zerreissen. Die Zer-

reissung muss um so leichter von Statten gehen, je grösser von Hause aus der Druck im Gefässsystem ist, und die Blutung um so reichlicher sein, je grösser bei dem starken Drucke die Zahl der betroffenen Gefässe ist.

Da nun die tuberkulöse (käsige) Pneumonie jedenfalls eine Entzündung ist, so kann es nicht Wunder nehmen, dass auch bei ihr Blutungen in die Luftwege stattfinden.

Was nur zu erklären bliebe, wäre einzig die Reichhaltigkeit dieser Blutungen.

Rubiginöse, citronenfarbene Sputa kommen, wie die Erfahrung lehrt, auch bei der acuten tuberculösen Pneumonie zur Beobachtung, ausser diesen auch noch, worauf Geh. Traube vor einiger Zeit aufmerksam gemacht hat, eine besondere Sorte gefärbter Sputa, die grasgrünen, welche gleichfalls Blutkörperchen enthalten. Aber jedenfalls noch häufiger als diese beiden Arten des Auswurfs erscheinen, wenigstens in der ersten Zeit der Krankheit, die rein blutigen Sputa.

Von zwei Ursachen muss wenigstens eine hier wirksam sein. Entweder ist die Ausdehnung der feinen Blutgefässe bei der tuberkulösen Pneumonie stärker, als bei der gewöhnlichen croupösen, oder die Gefässwände sind bei den Individuen, die von dieser Krankheit befallen werden, brüchiger, als bei anderen Menschen. Vor der Hand hat die letztere Annahme offenbar die grössere Wahrscheinlichkeit für sich. Auch haben ja wiederholt ältere Autoren auf die angeborene Dünnwandigkeit und Zartheit der Gefässe bei den zur Schwindsucht Disponirten aufmerksam gemacht. Eine solche Beschaffenheit der Gefässe würde mit der im Ganzen zarten Constitution solcher Individuen in guter Uebereinstimmung stehen. Eingehende messende Untersuchungen werden freilich die Entscheidung zu bringen haben.

Uebrigens zeigen die Blutungen nicht bei allen Fällen von acuter tuberkulöser (käsiger) Pneumonie ein gleiches Verhalten.

Während es einerseits Fälle gicbt, in welchen, wie in dem unsrigen, die Blutungen erst nach Beginn der febrilen Erscheinungen auftreten, kommen andererseits und zahlreichere Fälle zur Beobachtung, in denen der Kranke fast gleichzeitig Blut zu spucken und zu fiebern beginnt. Nach unserer Ansicht von der Bedeutung der Blutung wird auch diese Verschiedenheit leicht erklärlich, denn auch bei der gewöhnlichen croupösen Pneumonie kommen die bluthaltigen Sputa bald im ersten Beginn, bald erst später zum Vorschein.

Neuerdings hat Niemeyer sich zu einer anderen Ansicht bekennen zu müssen geglaubt. Wie verschiedene ältere Autoren, Fr. Hoffmann, Boerhave, van Swieten u. s. w. hält auch er die Blutung für einen Vorläufer der tuberkulösen Pneumonie. Das in die Luftwege sich ergiessende Blut soll hier gerinnen und als Entzündungserreger wirken. Er stützt diese Ansicht auf zweierlei Beobachtungen: a) auf einen Fall von käsiger Pneumenie, in dem post mortem in einzelnen Bronchen ältere Thromben nachzuweisen waren; b) auf solche Fälle von tuberkulöser Pneumonie, in welchen die fehrilen Erscheinungen erst mehrere Tage nach dem Erscheinen der Blutung auftraten.

Bei näherer Betrachtung verlieren diese Thatsehen fast alle Beweiskraft. Geh. Rath Traube hat eine grössere Reihe von Fällen von acuter tuberkulöser Pneumonie zu beobachten Gelegenheit gehabt, in welchen der Tod zu einer Zeit eintrat, wo die initialen Blutungen noch im Gange waren, aber in keinem Falle eine ähnliche Thrombenbildung, wie Niemeyer in dem seinigen, geschweige denn etwas, was an eine Blutzersetzung erinnerte, gesehen. Auch frische Blutgerinsel in den Bronchen sind ihm nur in solchen Fällen vorgekommen, wo während der Blutung der Tod durch Suffocation eingetreten war. Ein Ereigniss, wie das letztere, beobachtete man aber bekanntlich kaum jemals im Verlauf einer acuten tuberkulösen Pneumonie, fast immer handelt es sich um die Folgen dieser Krankheit d. h. um in der Heilung begriffene Lungengeschwüre, in den Wänden ein grösserer Arterienast zu aneurysmatischer Entwicklung gekommen und demzufolge geborsten ist.

Die Niemeyer'sche Beobachtung können wir also im besten Falle als eine höchst seltene Ausnahme betrachten, die eben deshalb zu keinem Beweise geeignet ist. Aber auch die von ihm angeführte klinische Thatsache ist nicht beweiskräftig, weil sie mehrere Auslegungen zulässt. Niemeyer hat zunächst nicht durch thermometrische Messungen den Beweis geführt, dass zu der Zeit, wo das Fieber anscheinend fehlte, wirklich keines vorhanden war. Die niedrige Pulsfrequenz kann hier um so weniger entscheiden, als Blutungen zu den wirksamsten antifebrilen Heilmitteln gehören. Unter deren Einfluss konnte die Temperatur möglicher Weise nur wenig, die Pulsfrequenz gar nicht über die normalen Grenzen gesteigert worden sein. Die in Wirklichkeit Anfangs fieberlosen Fälle aber lassen die Erklärung zu, dass im ersten Beginn die Entzündung auf einzelne, wenig umfängliche Partieen beschränkt war und erst dann fiebererregend wirkte, als sie sich über grössere Strecken auszu-

breiten begann. Das spätere Erscheinen der abnormen akustischen Zeichen ist offenbar ebenfalls kein Beweis gegen die Anwesenheit einer tuberkulösen Bronchopneumonie, da die ursprünglich ergriffenen Lungenpartieen theils von zu geringem Umfang, theils zu central gelegen sein können, um palpable akustische Erscheinungen zu erzeugen.

LV.

Zwei Fälle von acuter Leberatrophie mit sogenannten cholämischen Anfällen.†)

Erster Fall.

B., Maurerlehrling, 18 Jahre alt, wurde am Nachmittag des 13. Mai 1867 in die Charité aufgenommen. Er will in früheren Jahren nie krank gewesen sein. Vor ungefähr 4 Wochen begann er an einem schmerzlosen Durchfall zu leiden, der 14 Tage angehalten hat; seit dieser Zeit besteht Neigung zur Verstopfung. Am 3. Mai bemerkte er sowohl wie seine Umgebung zuerst eine gelbe Färbung an seiner Haut und seinen Conjunctiven, die immer stärker wurde und schliesslich ihn so in Angst versetzte, dass er Hilfe in der Charité suchte.

Am 14. Mai stellte Geh. Rath. Traube den Kranken in der Klinik vor und nahm folgenden Status praesens auf.

Patient, ein ziemlich kräftig gebauter, gut genährter Mann mit mässig stark entwickelter Muskulatur nimmt eine ruhige Rückenlage ein. Sensorium frei, Gesichtsausdruck ruhig, Blick etwas theilnahmlos. Der Kranke klagt über Kopfweh, Appetitlosigkeit, und eine täglich an Stärke zunehmende gelbe Färbung seines Körpers. Haut trocken, nicht heiss anzufühlen, am ganzen Körper stark gelb gefärbt. Ebenso erscheinen die Conjunctivae bulbi intensiv gelb. T. 37,6 Gr. C. (gestern Abend 38,6), P. 88. R. 28.

Zunge feucht, ziemlich stark grau belegt, Appetit fehlt. Leib nicht aufgetrieben. Bauchdecken mehr als gewöhnlich gespannt. Percussionsschall auf dem Abdomen laut, ziemlich hoch und tym-

†) Abgedruckt aus der „Berl. klin. Wochenschrift", Jahrgang 1867, No. 47, d. d. 25. November. Referent Stabsarzt Dr. Fraentzel.

panitisch, nur in der regio iliaea sinistra gedämpft und hoch. Gestern früh ist der letzte Stuhlgang erfolgt, ohne dass Patient die Farbe desselben zu beschreiben weiss.

Die Leberdämpfung beginnt in der L. mammill. dextra vom oberen Rande der 5. Rippe, überragt hier ebensowenig wie in der L. parasternalis den unteren Rippenrand, die Basis des Proc. xiphoid. in der Mittellinie um 3 Zoll. Die Höhe der Leberdämpfung beträgt demnach in der Parasternallinie $5\frac{1}{2}$ Zoll, in der Mammillarlinie $6\frac{1}{2}$ Zoll.

Milzdämpfung beginnt in der rechten Seitenlage des Patienten im 7. Intercostalraum und erstreckt sich nach abwärts bis zur 11. Rippe, ihr vorderes Ende ist $1\frac{3}{4}$ Zoll vom Rippenrande entfernt, ihre grösste Breite beträgt fast 4 Zoll.

Urin dunkelbraun mit gelbem Schaum, von 1,011 specifischem Gewicht, enthält kein Eiweiss, zeigt deutliche Reaction auf Gallenfarbstoff.

Am Nerven-, Respirations- und Circulations-Apparat nichts Bemerkenswerthes. Radialarterien mittelweit, mässig gespannt, mässig hoher Puls.

Ordination: Morgens eine kleine Flasche doppeltkohlensauren Magnesiawassers im Verlauf von 10 bis 15 Minuten zu trinken und von einer Solut. Ammon. muriat. (℥ ij ad ℥ vj) zweistündlich einen Esslöffel zu nehmen.

Am Abend des 14. hatte der Kranke noch 38,0 Gr. C. Temperatur, blieb aber in den nächsten Tagen ganz fieberlos, die Pulsfrequenz sank auf 60 resp. 56 Schläge, die Temperatur am 18. Morgens bis auf 36,4 Gr. C., Abends auf 36,8 Gr. C. Patient klagte nur über Mattigkeit, Appetitlosigkeit und Stuhlverstopfung. Sein Icterus nahm beständig zu, sein noch immer etwas retardirter Stuhl war graubraun gefärbt.

Am 18. Nachmittags erfolgte heftiges Erbrechen, in den erbrochenen Massen fanden sich grosse Stücken Kalbfleisch vor, der Kranke will aber seit seinem Eintritt in die Anstalt kein Fleisch genossen haben.*)

Auch am 19. Morgens war Patient fieberfrei, benahm sich aber auffallend störrisch und verdrossen. Mittags weigerte er sich ent-

*) Möglicher Weise hatte Patient an diesem Tage, der zu denjenigen gehört, an welchen die Kranken von ihren Verwandten und Freunden ohne besondere Erlaubniss besucht werden können, verschiedene Nahrungsmittel zugesteckt erhalten.

schieden, irgend welche Nahrung zu sich zu nehmen, und als er trotzdem dazu von seiner Umgebung aufgefordert wurde, fing er an zu schimpfen und wilde Drohungen gegen dieselbe auszustossen. Dabei gerieth er allmählig in solche Wuth, dass er laut brüllte und tobte, fortdauernd das Bett zu verlassen und seine Mitkranken und Wärter anzugreifen versuchte. Allmählig wurde der Kranke ruhiger und schlief ein, so dass der ganze Wuthanfall ungefähr eine Stunde dauerte. Während desselben waren die Pupillen weit, sonst konnte man aber von Seiten des Nervensystems keine auffallenden Erscheinungen constatiren, namentlich fehlten Krämpfe jeder Art.

Gegen 5 Uhr Abends lag er in tiefem Sopor, aus dem er nicht eher erwachte, als bis ihm ein Clysma applicirt werden sollte, weil sein Stuhlgang seit zwei Tagen retardirt war. Letzterem Vorhaben widersetzte er sich auf so energische Weise, dass davon Abstand genommen werden musste. Darauf schlief Patient wieder ein und erwachte erst gegen 2 Uhr Nachts, wo ein zweiter Wuthanfall eintrat. Er schrie und tobte laut, verliess das Bett und lief mit wildem und drohendem Gesichtsausdruck im Zimmer umher, so dass er von Neuem gefesselt werden musste. Dieses dauerte ungefähr eine halbe Stunde, worauf er wieder einschlief.

Temperaturerhöhung war weder während der Intervalle noch in den Anfällen zu constatiren.

Ordination von Seiten des wachthabenden Arztes: kalte Uebergiessung im warmen Bade, alle zwei Stunden ein Esslöffel Infus. Sennae comp. alternirend mit

℞ Aq. regiae ʒβ
Dec. Alth. ℥vj
Sacch. albi ℥β

Am 10. Morgens T. 37,5 C., P. 72, R. 22. Der Icterus ist noch intensiver geworden, Patient fühlt sich aber wohler, wie gestern, und giebt ganz vernünftige Antworten. Seine Pupillen sind sehr weit und reagiren fast nicht. Harn dunkelbierbraun, von 1010 spec. Gew., ohne Eiweiss; seit gestern Morgen sind 1400 Ccm. Harn entleert.

Patient verhielt sich den Tag über ruhig. Abends 9½ Uhr dritter Anfall von Tobsucht. Patient brüllte laut, sprach dazwischen ganz verworren und konnte nur gewaltsam im Bett gehalten werden, blieb aber frei von Krämpfen. Nach ungefähr 10 Minuten war der Anfall vorüber. Abends 4 Uhr 10 Minu-

ten T. 37,0 C., P. 80., R. 24., Abends 11 Uhr T. 38,0 C., P. 104, R. 32.

Während der nun folgenden Nacht ruhiges Verhalten.

Am 21. Morgens T. 38,2 C., P. 134, R. 40. Tiefer Sopor; Augenlider geschlossen; beim Aufheben derselben zeigen sich die Augäpfel divergent nach oben gerichtet; Pupillen eng, reagiren auf Lichtreiz nicht. Lähmungserscheinungen nirgends zu bemerken. Der Icterus ist noch intensiver geworden. Stertoröses Athmen. Aus dem Munde fliesst eine schaumige, braunrothe Flüssigkeit. Am Respirations- und Circulationsapparat sind keine bemerkenswerthen Veränderungen zu constatiren. Radialarterien mittel-weit, mässig gespannt. Die Zunge wird nicht hervorgestreckt. Stuhlgang ist seit dem 19. nicht erfolgt. Die unteren Grenzen der Lebердämpfung haben sich gegen die am 14. constatirten um mehr als einen Zoll zurückgezogen. Die seit gestern früh entleerte Urinmenge beträgt 400 Ccm., sie ist dunkelbraun, zeigt sehr deutliche Reaction auf Gallenfarbstoff und enthält kein Eiweiss. Morgens 11 Uhr betrug die Temperatur (wie immer, in der Achselhöhle gemessen) 39,3 C., Nachmittags um 4 Uhr 10 Minuten 40,5 Gr. C., um 5 Uhr 45 Minuten 41,3 C. Dabei hatte Patient am Nachmittage 140 Pulse und 52 Respirationen in der Minute. Zu dieser Zeit war das äussere Verhalten des Kranken unverändert, die Respiration aber schnaufend und sehr unregelmässig. Von zehn zu zehn Minuten wurde die Respiration vorübergehend häufiger. Dabei wurde das Athmen schnarchend, die bis dahin geschlossenen Augen weit aufgerissen.

Abends 6 Uhr erfolgte der Tod.

Autopsie am 22. Mai Morgens (Dr. Roth).

Am ganzen Körper intensiv icterische Färbung, die sich auch in der bräunlich-gelben Farbe der Muskeln und der Rippenknorpel manifestirt. Schädeldach sehr dünn, Dura mater prall gespannt, stark gelb gefärbt, Gyri sehr flach, Pia mater trocken. An der Basis des Gehirns icterische Flüssigkeit. Gehirn auffallend blass, Ventrikel weit, mit viel Flüssigkeit gefüllt.

Im Zellgewebe des Mediastium anticum, sowie in dem äusseren und visceralen Blatte des Herzbeutels zahlreiche, linsengrosse Ecchymosen. Herzinhalt grösstentheils flüssig, schmutzig-braunroth. Herzfleisch derb, Klappen zart.

Linke Lunge ganz frei. Auf der Pleura des Unterlappens einige

Ecchymosen. Das Parenchym auf dem Durchschnitt lufthaltig, ödematös. Auch im Parenchym zahlreiche Ecchymosen. Bronchien geröthet, mit blutigem Schleim gefüllt. Rechte Lunge adhärent, sonst von derselben Beschaffenheit, wie die linke, nur finden sich hier mehrere derbe, fast ganz luftleere hämorrhagische Stellen.

Milz um das Doppelte vergrössert, derb. Kapsel ziemlich prall. Parenchym gleichmässig grauroth; Follikel nicht sichtbar.

Linke Niere gross, weich, unter der Kapsel einzelne Ecchymosen, das Parenchym intensiv icterisch. Das Nierenbecken zeigt einzelne kleine Ecchymosen. Ziemlich beträchtlicher Papillarcatarrh. Rechte Niere etwas klein, sonst ebenso beschaffen wie die linke.

Leber ragt nicht über den unteren Rippenrand hervor; sie ist in allen Richtungen, besonders aber im Höhendurchmesser verkleinert; ihr unterer Rand, namentlich der des linken Lappens, sehr scharf; Farbe der Oberfläche hellgelb. Das Gewebe fühlt sich sehr welk an. Auf dem Durchschnitt zeigen sich die Acini verwaschen und von verschiedener Grösse, die meisten sind sehr klein; die Centren vieler sehr blutha1tig. Die mikroskopische Untersuchung zeigte an frischen Präparaten fast völligen Zerfall der Leberzellen.*)

Der Anfangstheil des Dünndarms enthält breiige, schwärzliche, die tieferen Theile des Darmkanals reichliche, äusserlich gallig, innerlich lehmartig gefärbte Kothmassen.

In der Harnblase etwas flockiger, trübgelbbrauner Harn.

Hoden gross, ihr Gewebe icterisch.

Epicritisch bemerkte Geh. Rath Traube zu diesem Falle Folgendes:

Wir haben hier zweifellos einen von jenen Fällen vor uns, welche in das Gebiet der sogenannten acuten Leberatrophie gehören. Auf den ersten Blick könnte man versucht sein, in ätiologischer Beziehung an eine Phosphorvergiftung zu denken. Sie mit völliger Sicherheit auszuschliessen, ist aus naheliegendem Grunde, zumal da die genaue Untersuchung des Magens und seines Inhalts versäumt wurde, allerdings nicht möglich. Was aber gegen die Annahme

*) Die Beschaffenheit des Magens, des Duodenums und der Gallenblase sind nicht näher angegeben, weil die betreffenden Theile behufs eines Versuchs unaufgeschnitten bei Seite gelegt wurden, ihre spätere anatomische Untersuchung aber leider versäumt ist.

einer solchen Vergiftung spricht, ist der anfängliche Verlauf des Falles, besonders die Abwesenheit des Erbrechens im Beginne der Krankheit und überhaupt aller Erscheinungen, welche auf eine intensive Betheiligung des Magens hätten schliessen lassen.

Von dem grössten Interesse für uns sind die im späteren Verlauf beobachteten cholämischen Anfälle. Bekanntlich treten dieselben fast ausschliesslich bei solchen Kranken auf, die an acuter Leberatrophie zu Grunde gehen. Ueber ihre Bedeutung cursiren mannigfache Hypothesen. Es giebt Aerzte, welche keinen Anstand nehmen, sie für urämische zu erklären, d. h. ihr Zustandekommen von einer gleichzeitigen Affection der Nieren abhängig zu machen. Dass diese Ansicht jedenfalls ohne Fundament ist, dafür lassen sich drei unabweisbare Gründe anführen.

a) Welche Anschauung man auch über die Natur der urämischen Anfälle theilen möge, so ist man doch allseitig darüber einig, dass dieselben eine Erkrankung der Nieren voraussetzen, und eine solche ist jedenfalls in einem grossen Theil der Fälle, die mit cholämischen Anfällen einhergehen, nicht nachweisbar. In diese Kategorie gehört, wie man auf den ersten Blick sieht, auch der unsrige. Trotz wiederholter Untersuchung zeigte der Harn zu keiner Zeit eine Spur von Eiweiss.

b) Noch stärker ist der zweite Grund. Die wahren urämischen Anfälle charaeterisiren sich durch folgende Eigenschaften. Wir beobachten häufig ein Prodromalstadium: fast constant Kopfschmerzen von verschiedener Intensität, oft häufig wiederkehrendes Erbrechen, nicht selten erhebliche Verminderung der Pulsfrequenz, bisweilen plötzlich eintretende Blindheit ohne nachweisbare Affection der Retina. Der Anfall selbst charaeterisirt sich durch tonische und klonische Krämpfe, welche sich in nichts von den epileptischen unterscheiden. Daneben besteht mehr oder weniger tiefes Coma und fast constant ist eine beträchtliche Zunahme der Spannung des Aortensystems nachweisbar. Nur selten beobachtet man ausschliesslich einen comatösen Zustand. Bei genauerer Untersuchung zeigen sich meistentheils vorher, theils während desselben leise, leicht zu übersehende Zuckungen an verschiedenen Körpertheilen. In allen Fällen, in denen der Tod unter Convulsionen eintritt, weist die Autopsie eine beträchtliche Schwellung des Gehirns mit verminderter Gefässfülle und stärkerer wässriger Durchtränkung der Hirnsubstanz ohne gleichzeitige Zunahme des tropfbar-flüssigen Inhalts der Ventrikel nach.

Die meisten dieser Erscheinungen vermissen wir bei solchen Kranken, die an sogenannten cholaemischen Anfällen zu Grunde gehen. Nie ist bei einem derselben plötzlich eintretende Blindheit als Prodromalsymptom beobachtet worden, nie convulsivische Anfälle von dem Ansehn der epileptischen, niemals eine abnorme Spannung der Arterien auf der Höhe des Anfalles, nie nach dem Tode jene eigenthümliche Schwellung des Gehirns, welche Geh. Rath Traube vor einer Reihe von Jahren als einen beständigen Befund in den Leichen solcher Individuen erwiesen hat, die in einem wohlcharacterisirten uraemischen Anfall verstorben waren.

c) Der cholaemische Anfall stellt uns, so zu sagen, ein psychiatrisches Bild dar. Der Kranke wird tobsüchtig, und nachdem ein oder mehrere Tobsuchtsparoxysmen stattgefunden haben, tritt Coma und während des Coma, das eine längere Dauer haben kann, der Tod ein.

Unser Kranker zeigt uns diese Verhältnisse in exquisitester Weise. Nach längerer Dauer der Gelbsucht (wir hatten es, wie die thonige Beschaffenheit der Stühle bewies, unzweifelhaft mit einem Stauungsicterus zu thun) und nachdem das den Icterus Anfangs begleitende Fieber völlig verschwunden war, erscheinen plötzlich die ersten Spuren abnormer geistiger Aufregung: der Kranke weigert sich entschieden, irgend welche Nahrung zu sich zu nehmen, und als er trotzdem von seiner Umgebung dazu aufgefordert wird, beginnt er zu schimpfen und wilde Drohungen auszustossen, er geräth in solche Wuth, dass er in fortdauernder Bewegung und unter lautem Brüllen seine Mitkranken anzugreifen versucht. Auf diesen ersten Paroxysmus, der ungefähr eine Stunde dauerte, folgte ein mehrstündiger Schlaf. Aus dem Schlafe erwacht, beginnt der Kranke von Neuem zu toben, er verlässt das Bett und läuft mit wildem, drohendem Gesichtsausdruck im Zimmer umher, wiederum fortdauernd schreiend. Dieser Anfall dauerte nur eine halbe Stunde. Er endete, wie der erste, damit, dass der Patient in Schlaf verfiel. Am folgenden Tage nach vielstündigem Schlaf ist derselbe wie umgewandelt, vollkommen ruhig, verständig antwortend, allen Anordnungen willig Folge leistend. Der dritte Anfall von Tobsucht tritt erst circa 20 Stunden nach dem zweiten ein, seine Dauer ist noch kürzer, im Uebrigen verhält er sich ebenso. Das comatöse Stadium folgt erst auf den dritten Anfall. Während desselben liegt Patient unbeweglich mit geschlossenen Augen auf dem Rücken, die Augäpfel divergirend nach oben gerichtet. Aus dem offenen Munde quillt eine braunrothe, schaumige Flüssigkeit.

Dem Tode gehen mehrere Stunden die Zeichen beginnender Lähmung der Medulla oblongata vorher in Gestalt eines Phänomens, das von Cheyne und Stokes zuerst beschrieben wurde und mit dem wir uns bei einer anderen Gelegenheit näher beschäftigen wollen. Es charaeterisirt sieh, wie wir gesehen haben, vorzugsweise dadurch, dass in fast regelmässiger Weise häufigere, dyspnoetisehe Respirationen mit langsamer aufeinander folgenden und den normalen gleichenden abweehseln. Rechnen wir die ansehеinend ruhig verbraehte Nacht hinzu, so betrug die Dauer dieses Stadiums eirea 20½ Stunden.

Der Inhalt der Sehädelhöhle verhielt sieh, abgesehen von der gelben Färbung, wie beim Hydroeephalus aeutus (Meningitis tubereulosa), wenn der Tod im dritten Stadium erfolgt. Die Ventrikel waren stark von Flüssigkeit ausgedehnt, in Folge davon die Gyri abgeglattet, die Pia trocken, doch von Entzündungsprodueten in derselben ebenso wie von Tuberkeln keine Spur.

Diesem Bilde ähneln oder gleichen alle aueh von anderen Autoren mitgetheilten Beobaehtungen, in denen es sieh um in unserem Sinne eehte cholaemische Anfälle handelt. Wie in anderen Gebieten, so ist aueh in diesem eine Verwirrung dadureh entstanden, dass man ihrem Wesen naeh versehiedene Fälle, welche nur in nebensächliehen Punkten übereinstimmen, unter einen Hut gebraeht hat. Wenn sich zuweilen im Verlaufe eines Ieterus eonvulsivisehe Anfälle, ähnlieh oder gleieh den uraemisehen, einstellen, so beweist dies natürlieh nichts für die Identität soleher Fälle mit dem unsrigen. Es liegt nichts vor, was der Möglichkeit einer Complieation von Icterus mit einer Nieren- oder einer beliebigen anderen Krankheit entgegenstände.

Verlangt man aber naeh allemdem eine Erklärung des Zusammenhanges, in welehem die psychischen Störungen, die wir als eholämisehe Anfälle bezeichnen, mit dem Icterus sich befinden, so gestehen wir gern, dass die Zeit zur exaeten Lösung dieser Frage noeh nicht gekommen sei. Das Einzige, was man bis jetzt im Hinblick auf klinische Beobaehtung und Leiehenbefund mit Sieherheit behaupten kann, ist dies, dass die geschilderten Erscheinungen nieht in einem entzündlichen Vorgange innerhalb der Sehädelhöhle ihren Grund haben können. Für diese Behauptung spreehen insbesondere die Temperaturverhältnisse. Wie stürmiseh aueh die mit der cerebralen Störung einhergehenden Muskelactionen sein mögen, so bleibt doch die Körpertemperatur, wenn wir von den letzten Stunden vor dem Tode absehn, eine normale.

Eine direkte Einwirkung der ins Blut aufgenommenen und hier angehäuften gallensauren Salze auf die Hirnsubstanz scheint ebenfalls ausser Rechnung bleiben zu müssen. Bei den zahlreichen und mannigfach modificirten Versuchen, die Geh. Rath Traube mit Injection gallensaurer Salze in das Venensystem von Hunden angestellt hat, liessen sich Erscheinungen, die an einen cholämischen Anfall erinnert hätten, niemals wahrnehmen. Auch durch Einspritzungen dieser Salze in die Carotis wurden ausser Coma nur tonische Krämpfe und eine Reihe von solchen Veränderungen am Circulations- und Respirationsapparat hervorgerufen, wie sie bei cholämischen Anfällen nie zum Vorschein kommen.

Von besonderer Wichtigkeit erscheint dabei noch der Umstand, dass die dem Carotidenblut beigemengten gallensauren Salze, wie gering auch ihre Quantität sei, stets eigenthümlich beschaffene (wie verwaschene) Suggilationen in der Conjunctiva und Pia mater auf derjenigen Seite hervorrufen, auf welcher die Injection gemacht wird. Von solchen Suggilationen liess sich bei den in einem cholämischen Anfall verstorbenen Menschen niemals eine Spur wahrnehmen.

Am nächsten scheint daher die Annahme zu liegen, dass die cholämischen Anfälle denselben Grund haben, wie die rasch vorübergehenden, oft ebenfalls in der Form von Tobsucht erscheinenden Geistesstörungen, welche man nicht selten gegen das Ende oder nach der Krise rasch verlaufender acuter Krankheiten, namentlich der Pneumonie, beobachtet, und auf welche H. Weber neuerlichst die Aufmerksamkeit des ärztlichen Publikums gelenkt hat. Mit vollem Rechte bezeichnet man die letzteren als Inanitionsdelirien, insofern sie in einer Erschöpfung der Gehirnthätigkeit durch die vorhergegangene Schlaflosigkeit und in einer mangelhaften Ernährung der Cerebralsubstanz ihren Grund haben. Das ermüdete Gehirn wird mangelhaft ernährt, weil ihm in Folge längerer Nahrungsentziehung und in Folge der Veränderungen, welche der Herzmuskel erlitten hat, ein an rothen Körperchen verarmtes Blut in geringerer Quantität zugeführt wird. Geh. Rath Traube hat schon wiederholt Veranlassung genommen, darauf aufmerksam zu machen, dass unmittelbar nach der Krise und in den ihr folgenden Tagen die Pulsfrequenz bei verminderter Spannung des Aortensystems oft bedeutend unter die normale sinkt, und dass diese Abnahme der Pulsfrequenz nicht von einer Erregung des Hemmungsnervensystems des Herzens, sondern nur von einem Schwächezustand des Herzmuskels, ähnlich dem der Ermüdung, abhängig sein kann.

Bei Icterischen können zweifellos ganz ähnliche Bedingungen in Wirksamkeit treten. Mit der Zerstörung des wesentlichsten histologischen Bestandtheils des Galle absondernden Apparats muss die Zufuhr des Ernährungsmaterials ins Blut plötzlich auf ein Minimum herabsinken. Dazu kommt noch die exquisit deletäre Wirkung, welche die gallensauren Salze erwiesener Maassen auf die Blutkörperchen haben. Bedenken wir nun, dass dergleichen Kranke wegen mangelhafter Zufuhr von Galle in den Darmkanal längere Zeit einem gewissen Grade der Inanition unterliegen und wegen fortdauernden Uebertritts von gallensauren Salzen ins Blut diese Flüssigkeit immer ärmer an itakten rothen Blutkörperchen, und der Herzmuskel immer weniger leistungsfähig wird, so muss beim Eintritt einer rapiden Zerstörung zahlreicher Leberzellen die Ernährung des Gehirns rasch auf ein Minimum herabsinken. —

Zur Bestätigung der hier ausgesprochenen Ansichten trägt uch folgender Fall bei, welcher während der Ferien auf der Abtheilung des Geh. Rath Traube†) beobachtet wurde.

Zweiter Fall.

H., Sattler, 22 Jahre alt, wurde am Nachmittag des 7. October 1867 in die Charité aufgenommen. Er will früher stets gesund gewesen sein und datirt den Beginn seiner Krankheit auf den 30. September a. c. zurück, wo er angeblich in Folge von reichlichem Obstgenuss den Appetit verlor und sich sehr matt und abgeschlagen fühlte. Diese Beschwerden mehrten sich täglich, Patient konnte die Beine nicht recht gebrauchen und war seit dem 4. October nicht mehr im Stande zu arbeiten. Als er am 7. Morgens von seiner Umgebung erfuhr, dass seine Haut auch gelb gefärbt sei, suchte er Hilfe in der Charité.

Am 8. Morgens wurde folgender Status praesens aufgenommen.

Kräftig gebauter, gut genährter Mann liegt in der rechten Seitenlage mit angezogenen Schenkeln, in der Rückenlage will er Schmerzen im Abdomen haben und klagt über allgemeine Müdigkeit, Abgeschlagenheit, Appetitlosigkeit und über Leibschmerzen. Sensorium frei, Gesichtsausdruck schmerzhaft, Blick matt. Pupillen weit, reagiren auf Lichtreiz gut. Haut mässig warm, intensiv gelb gefärbt, am Rumpfe mit zahlreichen Flecken von Pityriasis versi-

†) vom Referenten.

color bedeckt; auch die Conjunctiven erscheinen stark gelb tingirt. T. 38,0 Grad (gestern Abend 38,3 Grad), P. 88, R. 22.

Zunge ziemlich rein, feucht, Appetit fehlt. Patient hat gestern Abend sich von einem an einer Angina tonsillaris leidenden Mitkranken ein diesem verordnetes Brechpulver, bestehend aus

℞ Tart. stibiat. grj. -
Pulv. Rad. Ipec. ʒi.

zu verschaffen gewusst und nach demselben mehrmals intensiv braungefärbte Massen erbrochen. Uebelkeit besteht zur Zeit nicht. Das Abdomen ist nicht aufgetrieben, überall auf Druck etwas empfindlich; auf demselben ist der Percussionsschall überall wenig laut, ziemlich hoch und tympanitisch, nur in beiden Fossis iliacis ziemlich intensiv gedämpft. Stuhl etwas retardirt, der in der Anstalt entleerte ist fest, thonfarbig und sehr übelriechend.

Leberdämpfung beginnt in der L. mammill. dextra auf der Höhe der 5. Rippe, wird vom unteren Rande der 6. intensiv, überragt den unteren Rippenrand hier um $\frac{1}{2}$ Zoll, in der L. parastern. um $2\frac{1}{2}$ Zoll, die Basis des Proc. xiph. um 5 Zoll. Percussion der Lebergegend, sowie Druck auf dieselbe ist dem Patienten sehr schmerzhaft.

Milzdämpfung beginnt vom unteren Rande der siebenten Rippe, ihre untere und vordere Grenze sind nicht mit Sicherheit zu bestimmen.

Urin ziemlich dunkelbraun mit gelbem Schaum, von 1015 spec. Gewicht, enthält ziemlich viel Gallenfarbstoff, aber kein Eiweiss.

Das Nervensystem, die Respirations- und Circulationsorgane bieten keine bemerkenswerthen Erscheinungen.

Radialarterien von weniger als mittlerer Weite und Spannung, ziemlich niedriger Puls.

Ordination: ℞ Infus. rad. Rhei. (ʒii) ℥VI.
Natr. bicarb. ʒii.
Solut. Succi Liquir. ℥β.
Zweistündlich ein Esslöffel.

Am 8. October Abends T. 37,9, P. 84, R. 22.

In der Nacht hat Patient sehr unruhig im Bett gelegen und sich fortdauernd hin- und hergeworfen, er hat nicht schlafen können, aber nicht delirirt.

Am 9. Morgens T. 36,7 C., P. 84, R. 20. Patient ist sehr schläfrig, klagt über heftige Leibschmerzen, Gesichtsmuskeln schmerzlich verzogen, Blick matt, Sensorium vollkommen frei. Die icterische Färbung der Haut und der Conjunctiven hat zugenommen. Zunge ziemlich stark weiss belegt, keine Uebelkeiten, kein Erbrechen, Leib nicht besonders aufgetrieben, weich, überall gegen Druck empfindlich, besonders aber in der Lebergegend. Die erfolgten Stuhlentleerungen waren ziemlich dick, aschfarben. Seit gestern Morgen sind 1200 Cem. Harn entleert, derselbe ist dunkelbierbraun von 1018 spec. Gew., ohne Eiweiss, zeigt aber eine exquisite Reaction auf Gallenfarbstoff.

Nachmittags T. 38,1 C., P. 84, R. 24. Patient ist noch schläfriger, wie heute Morgen.

Nachts wurde er sehr unruhig, verliess sein Bett wiederholt, entleerte thonige Stühle auf den Fussboden des Krankenzimmers, liess Urin in seine Trinkflasche und trank später davon, stöhnte und schrie viel, dabei sprach er oft wirr durcheinander.

Am 10. Morgens T. 36,9 C., P. 96, R. 24. Patient wirft sich im Bette umher, greift mit den Händen träge nach allen Gegenständen, die ihm vor Augen kommen, ist kaum zu bewegen, sich auf den Rücken zu legen, stöhnt laute Schmerzensrufe vor sich hin und benimmt sich entschieden störrisch. Er giebt zuweilen zwar sachgemässe Antworten, so z. B. die, dass er Sattler sei, wenn man ihm nach seinem Stande frägt, er antwortet aber auch mit dem Worte „Sattler“ auf die Frage, wie alt er sei. Gesichtsausdruck benommen, Blick müde.

Pupillen gleich, ziemlich weit, reagiren auf Lichtreiz gut. Conjunctivae bulbi gelber als gestern, doch wird die gelbe Farbe durch eine sehr starke Injection der Conjunctialgefässe etwas verdeckt. Haut noch stärker icterisch gefärbt als gestern.

Lippen mit dicken schwärzlichen Borken bedeckt, Zunge leicht gelblich belegt, trocken, Durstgefühl enorm gesteigert, Appetit scheint zu fehlen. Leib mässig aufgetrieben und stark gespannt, überall gegen Druck empfindlich, vornehmlich aber, wie es scheint, in der Lebergegend. Percussionsschall auf dem Abdomen überall mässig laut, tief, tympanitisch, nur in der linken Fossa iliaca gedämpft und hoch.

Die Leberdämpfung beginnt in der L. mammill. vom unteren Rande der 4. Rippe, wird vom unteren Rande der 5. intensiv und überragt den unteren Rippenrand um $\frac{3}{4}$ Zoll, in der L. paraster-

nalis um 3½ Zoll; die untere Grenze in der Mittellinie ist ebensowenig, wie die Grenze der Dämpfung naeh links zu bestimmen.

Die Milzdämpfung beginnt in der Rückenlage des Kranken vom unteren Rande der 7. Rippe, ragt naeh abwärts über die 11. hinaus, nach vorn über die L. mammill. sinist. Die vordere Grenze ist aber nieht sicher zu bestimmen, da Patient sieh bei der Untersuchung fortdauernd laut sehreiend hin und her wirft.

Die entleerten Fäealmassen waren fest und graubraun gefärbt.

Der Urin ist ziemlich hellgelbbraun, von 1022 spec. Gewicht, enthält kein Eiweiss, aber Gallenfarbstoff.

Am Respirations- und Cireulationsapparat sind keine besonderen Veränderungen zu constatiren. Die Radialarterien sind von mittlerer Weite und Spannung.

Lähmungserscheinungen oder Krämpfe sind nicht vorhanden.

Ordination: Zwölf trockene Schröpfköpfe in die Lebergegend, innerlieh von einer Saturatio citrica zweistündlich ein Esslöffel.

Nachmittags 4 Uhr T. 36,1 C., P. 132, R. 36. Patient liegt in tiefem Sopor, aus dem er nicht zu erwecken ist. Die ieterische Färbung ist noch intensiver geworden. Der mit dem Katheter entleerte Harn enthält weniger Gallenfarbstoff, wie in den letzten Tagen, und kein Eiweiss. Pat. hat, weil er unter lautem Schreien und Toben wiederholte Versuche maehte, das Bett zu verlassen und alle auf seinem Krankentiseh befindlichen Gegenstände auf die Erde zu werfen, gefesselt werden müssen und macht jetzt fortdauernde Anstrengungen, sieh wieder zu befreien. Es ist keine Spur von unwillkührlichen Muskelaetionen an ihm zu bemerken. Er ist mit reichlichem klebrigen Schweisse bedeckt.

Um zu sehen, in wie weit etwa das unruhige Verhalten des Patienten dureh die angelegten Fesseln gesteigert wird, so werden diese, als er sich etwas beruhigt hatte, entfernt. Der Kranke lag dann eine Zeit lang ruhig im Bette und liess nur hin und wieder einen lauten entsetzlich durehdringenden Schrei, sowie laute Ructus hören. Dabei milderten sich Puls- und Athemfrequenz. Naeh kaum 10 Minuten begann Patient sich fortdauernd im Bette hin und her zu werfen, und laut zu toben; bald rüttelte er mit aller Kraft an seiner Bettstelle, bald suehte er seinen Krankentisch umzureissen, bald wühlte er rastlos in seinem Bette, bald wieder versuchte er dies zu verlassen. Dabei schrie und tobte er unaufhörlieh, ohne je articulirte Laute von sich zu geben.

Ein derartiger Tobsuchtsanfall dauerte eine halbe Stunde, dann folgte wieder eine kurze Ruhepause.

Nach 9 Uhr Abends hörten die Anfälle auf, Patient verfiel in tiefes Coma mit laut schnarchender Respiration, erbrach noch mehrmals eine schmutzig braunrothe Flüssigkeit und starb wenige Stunden darauf.

Autopsie am 11. October Mittags (Dr. Cohnheim).

Kräftig gebauter Mann mit sehr stark icterischer Färbung der Haut und der Conjunctiven. Unterhautfettgewebe ebenfalls dunkelgelb gefärbt. Muskulatur derb, trocken, bräunlichroth. In dem intermuskulären Zellgewebe des Thorax einzelne kleine Hämorrhagieen.

In der Bauchhöhle bedeckt das lange, fettarme grosse Netz die ausgedehnten Därme vollständig. Leber liegt ganz hinter dem Rippenbogen verborgen. In beiden Pleurahöhlen wenige Unzen gelbbraunen Transsudats. Im Pericardium etwas bräunliches Transsudat.

Herz von normaler Grösse, schlaff und welk, enthält theils flüssiges, theils locker geronnenes Blut. Muskulatur des Herzens schlaff; auf beiden Seiten, rechts aber stärker als links, von exquisit gelber Färbung, am stärksten in den subendocardialen Schichten.

Linke Lunge durchaus lufthaltig, ihr Gewebe durchsetzt von zahlreichen, kleinen Hämorrhagieen. Rechte Lunge von derselben Beschaffenheit. Die Hämorrhagieen sind am stärksten in den hinteren unteren Abschnitten beider Lungen.

Tonsillen gross; auf Druck entleeren sich aus ihnen eitrige Pfröpfe.

Milz $5\frac{1}{2}$ Zoll lang, $3\frac{1}{2}$ Zoll breit, 2 Zoll dick. In der Milzkapsel auf der convexen Seite ein Narbenstern. Pulpa weich, von gleichmässig grauröthlicher Färbung, unter dem Messer stark hervorquellend. Neben der Milz noch vier kleine Nebenmilzen von Erbsen- bis Bohnengrösse.

Beide Nieren und Nebennieren bereits stark faulig verändert, doch lässt sich in ersteren noch starker Icterus und sehr intensive Verfettung der Rinde constatiren.

Im Magen und Duodenum eine grössere Menge schwärzlicher Flüssigkeit. Schleimhaut von einem zähen, schmutzig graugelbem Belag überzogen, unter demselben sieht man die Schleimhaut des ganzen Magens und Duodenums verdickt, trübgelb gefärbt, nirgends in ihr ein Substanzverlust zu erkennen.

In der Gallenblase und den grossen Gallengängen etwas farbloser Schleim. Die Schleimhaut dieser Theile selbst ganz ungefärbt und blass. Vor der Einmündung des Ductus choledochus liegt zäher, farbloser Schleim, der auch aus der Mündung hervorquillt. Ductus panereaticus weit, gleichfalls überall leer, ungefärbt.

Leber in toto 10 Zoll breit, wovon 4 Zoll auf den linken Lappen kommen. Die Höhe des rechten Lappens beträgt $7\frac{1}{2}$ Zoll, die des linken $5\frac{1}{2}$ Zoll; grösste Dicke des rechten $2\frac{1}{2}$ Zoll, des linken wenig über 1 Zoll, so dass augenscheinlich die Leber in der Dickendimension kleiner als normal ist. Parenchym äusserst schlaff und welk. Oberfläche der Leber glatt, zum grössten Theil von röthlichbrauner Färbung; davon stechen aber sehr lebhaft einzelne prominirende Inseln ab, wo das Gewebe eine safran- bis ockergelbe Farbe zeigt. Auf der Schnittfläche sieht der bei Weitem grössere Theil der Leber grauroth bis graubräunlich aus, dazwischen bemerkt man mehrere über das Niveau der Schnittfläche hervorspringende Inseln von ockergelber Färbung; die Schnittfläche ist trocken und glanzlos. Gefässe und Gallengänge fast leer. Bei genauer Besichtigung bemerkt man, dass im grössten Theil der Leber, soweit die bräunliche Färbung reicht, die Acini selbst sehr klein erscheinen. Dieselben sind umgeben von ziemlich breiten, genau den Pfortaderästen folgenden grauliehen Ringen. Am kleinsten sind die Acini am linken Lappen und in der Gegend des Lig. suspensorium hepatis. Dagegen sind in den ockergelben prominirenden Inseln die Acini grösser und berühren einander unmittelbar, ohne dass dabei grauliche Ringe zwischen ihnen auftreten. Diese Inseln sind am grössten und zahlreichsten an der concaven Fläche der Leber, an der convexen finden sie sich nur vereinzelt.

Im Dünndarm liegt auf der Schleimhaut überall ein dicker, schwarzrother, ziemlich zäher Belag. Im Dickdarm schwärzliche fäcale Klumpen, Schleimhaut hier überall zart, schmutzig-bräunlich gefärbt.

In der Harnblase grosse Mengen klaren, dunkelgelben Harns. Schleimhaut etwas icterisch, sonst ganz glatt.

Hoden weich und bräunlich.

Die mikroskopische Untersuchung wiess eine sehr starke Verfettung der Herzmuskulatur und der Nierenepithelien und eine starke Trübung der Zellen der Magendrüsen nach. Die Leberzellen waren fast überall vollkommen zu Grunde gegangen, an ihrer Stelle bemerkte man kleinere und grössere Fetttropfen, nur in den ocker-

gelben Inseln konnte man noch das Vorhandensein von Leberzellen constatiren. Meist wurde an der Leber entnommenen Schnitten auch das interstitielle Bindegewebe durch die verschieden grossen Fetttropfen verdeckt. An sorgfältig ausgepinselten Präparaten sah man aber, dass dasselbe erhalten und nur von zahlreichen Fettzügen durchsetzt war.

LVI.

Zwei Fälle von Stenosis orificii aortae.†)

Erster Fall.

I. M., Arbeitsmann, 59 Jahre alt, wurde am Vormittag des 24. Jan. 1867 in die Charité aufgenommen. Er will seit dem Jahre 1847 fortdauernd an Husten leiden, der besonders im Frühjahr und Herbst an Intensität zunahm und ihn wiederholt in die Charité führte, wo stets eine Besserung seiner Beschwerden eintrat. Der Auswurf soll zuweilen blutige Beimengungen gezeigt haben. Ziemlich gleichmässig mit dem Husten bekam Patient, angeblich in Folge von Arbeiten im Wasser, reissende Schmerzen in beiden Unterschenkeln, welche 7 Jahre anhielten und dann allmählig verschwanden. An Herzklopfen will er nie gelitten haben, wohl aber in den letzten Jahren an Kurzathmigkeit, so dass ihm raschere Bewegungen unmöglich waren. Dabei hat der Kranke in den letzten Jahren Nachtschweisse gehabt. Die sich stetig mehrende Kurzathmigkeit, sowie das Auftreten von Schmerzen in beiden Hypochondrien und in der Regio epigastrica veranlassten ihn, dieses Mal wieder Hilfe in der Charité zu suchen.

Bei seiner Aufnahme wurde folgender *Status praesens* von Geh. Rath Traube zu Protokoll gegeben.

Ziemlich kräftig gebauter, schlecht genährter Mann mit trockener, nicht heiss anzufühlender Haut nimmt eine erhöhte Rückenlage ein. Lebhafte Cyanose des Gesichts. Sensorium frei, Gesichtsausdruck

†) Abgedruckt aus der „Berliner Klin. Wochenschrift", Jahrg. 1867, No. 49. Referent Stabsarzt Dr. Fraentzel.

etwas ängstlich, Blick matt. Klage über Luftmangel und über Sehmerzen im Epigastrium und in beiden Hypochondrien. T. 37,0° C., P. 108, R. 28.

Thorax ziemlich gut gebaut, wird bei der Inspiration nur wenig ausgedehnt, rechts mehr als links, dagegen wird er in toto ziemlich stark gehoben. Die gewöhnlichen Athemzüge haben eine ausgeprägt dyspnoëtische Beschaffenheit. Percussionsschall vorn über und unter beiden Schlüsselbeinen laut und tief. Vorn rechts reicht der laute Schall bis zur Höhe der 7. Rippe und ist hier eine Verschiebung des unteren Lungenrandes bei tiefer Inspiration nicht wahrnehmbar. Vorn links erstreckt sich der laute Schall eben so weit hinab, und ist hier der untere Lungenrand nur sehr wenig nach unten verschiebbar. Etwas grösser scheint die Verschiebbarkeit der unteren Lungenränder in den Seitenwänden zu sein. Hinten am Thorax beiderseits lauter Schall, der bis zum 12. Rippenpaar hinabreicht. Vorn am Thorax hört man schwaches vesiculäres Athmen und lautes Pfeifen und Schnurren, ebenso in beiden Seitenwänden und an den oberen Partieen der Rückenwand; am unteren Theil des Rückens verliert sich das Athmungsgeräusch ganz, und sind auch Pfeifen und Schnurren nur sehr schwach hörbar.

Husten stark. Auswurf reichlich, rein catarrhalisch, ohne blutige Beimengungen.

In der Herzgegend, d. h. im Bereich des 3., 4. und 5. linken Rippenknorpels, ist der Thorax etwas hervorgewölbt. Herzdämpfung von geringem Umfang. Spitzen- oder Klappenstoss nirgends fühlbar. Nach innen und unten von der linken Brustwarze und am linken Sternalrande über der Basis des Proc. xiphoid. hört man ein schwaches systolisches Geräusch und einen schwachen diastolischen Ton, links vom Sternum in der Höhe des 3. Rippenknorpels ein deutliches systolisches Aftergeräusch und einen etwas verstärkten zweiten Ton, rechts vom Sternum im 2. Intercostalraum und weiter hinauf ein sehr lautes und langes systolisches Geräusch, das hier entschieden stärker erscheint, als an irgend einer anderen Stelle der Herzgegend, während der diastolische Ton ganz fehlt. In den Carotiden ein systolisches Aftergeräusch bei Mangel des diastolischen Tons. In den Cruralarterien kein Ton. Radialarterien von gewöhnlichem Umfang und mittlerer Spannung, äusserst niedriger Puls. Der Arterienpuls ist selbst an den Carotiden nur mit Mühe zu fühlen.

Zunge leicht blau gefärbt, ziemlich rein, Appetit gering, Durstgefühl etwas vermehrt. Abdomen im Niveau des Thorax, etwas

gespannt, auf Druck nur in der Lebergegend empfindlich. Flüssigkeitsansammlung im Peritonealsack nicht nachweisbar. Leberdämpfung beginnt in der L. mammill. dextra erst vom oberen Rande der 7. Rippe, ragt aber auch weiter herab, wie unter normalen Verhältnissen, doch ist der untere Leberrand nicht mit Sicherheit zu bestimmen. Milz nicht nachweisbar vergrössert. Stuhlgang regelmässig.

Urin gelbroth, klar, sauer, von 1027 specif. Gewicht und ohne Eiweiss.

Ordination: grosse Senftteige auf die Brust, von einem Infus. rad. Valerianae ($\bar{z}\beta$ ad $\bar{z}$vi) zweistündlich ein Esslöffel zu nehmen. In den folgenden Tagen wurden einen Tag um den anderen acht bis zehn trockene Schröpfköpfe auf die Thoraxwand applicirt.

Bei dieser Behandlung gelang es allmählig, die Athemnoth des Kranken etwas zu vermindern und ihm in der Nacht für einige Stunden Schlaf zu verschaffen. Dabei stieg die tägliche Harnmenge, welche Anfangs nur 500 Ccm. betrug, bis auf 1800, das specif. Gew. des Harns sank auf 1013, ohne dass der Urin sonst wesentliche Veränderungen zeigte. Auch der Catarrh minderte sich nachweisbar, bis er am 18. Februar plötzlich ohne bekannte Veranlassung eine Exacerbation erfuhr. Die Dyspnoe nahm erheblich zu, der bis dahin fieberlose Patient begann zu fiebern (die Temperatur stieg in maximo bis auf 38,6° C.), die Harnmenge sank wieder bis auf 500 Cem. herab. Das Fieber war bereits am 20. wieder verschwunden, ohne dass eine sonstige Besserung im Befinden des Patienten zu bemerken war.

Am 21. Abends 11 Uhr wurde der Kranke plötzlich von sehr heftiger Beklemmung befallen und verstarb suffokatorisch, ehe der Arzt du jour zur Stelle sein konnte.

Autopsie am 22. Februar Mittags. (Dr. Cohnheim.)

Kräftig gebauter, ziemlich gut genährter Körper; gelblich weisse Haut; Unterhautfett sparsam, bräunlich; Muskulatur derb. Zwerchfell rechts im 5. Intercostalraum, links unterhalb der 6. Rippe. Die vorderen Lungenränder erstrecken sich beiderseits bis dicht an das Mediastinum. Vom Herzbeutel liegt nur die untere Spitze vor. Die Pleurahöhlen enthalten circa 2 Unzen klaren Transsudats.

Herz derb. Grösste Länge des Ventricularkegels $4\frac{1}{2}$ Zoll, grösste Breite 4 Zoll. Aorta ascendens sehr lang, so dass die grade Entfernung von Ursprung bis zum Abgang der Arteria anonyma $3\frac{3}{4}$ Zoll beträgt. In die Aorta eingegossenes Wasser fliesst nicht ab.

Der rechte Ventrikel erscheint gleichsam wie ein Anhängsel des linken, seine Wandungen besonders im Conus arteriosus dicker als normal, dagegen ist entschieden die Höhle selbst nicht erweitert. Klappen dieser Seite normal.

Der linke Ventrikel sehr weit, Muskulatur derb und dick. Wanddicke an der Basis $\frac{7}{8}$ Zoll, an der Spitze $\frac{5}{8}$ Zoll. Mitralis ist am freien Rande zart, am angehefteten springen gegen den Vorhof kalkige, warzige Rauhigkeiten vor, entsprechend der Stelle, wo die linke Aortenklappe an die Mitralis anstösst. Papillarmuskeln der Mitralis dünn und abgeplattet. In vielen Trabeculae carneae des linken Herzens fallen regelmässig auf einander folgende Einschnürungen auf, durch welche dieselben ein perlschnurartiges Ansehen gewinnen. Die eingezogenen Stellen erscheinen mehr bräunlich durchscheinend, dagegen die prominirenden von guter, graurother Färbung. Beim Einschneiden markiren sich die deprimirten Stellen als atrophisch.

Aortenklappen sind ganz ungewöhnlich verändert. Von oben durch die Aorta betrachtet, stellen sie zwei höckrige, steife Wülste dar, welche mit graden Rändern an einander stossend einen im Durchmesser der Aorta verlaufenden feinen Spalt zwischen sich lassen. Der eine Wulst wird von der vorderen und rechten Klappe, die zusammen verschmolzen sind, der andere von der linken Klappe gebildet. Die Verwachsungsstelle der beiden ersteren ist noch in Gestalt einer harten, kalkigen Leiste erkennbar. Von der Höhle des linken Ventrikels aus betrachtet, zeigen sich die erwähnten beiden Wülste von zahlreichen Kalkconcrementen besetzt, welche sich auch noch eine Strecke weit in den Conus arteriosus herab erstrecken. Nur mit grosser Mühe gelingt es, den Zeigefinger durch die erwähnten beiden Klappenwülste hindurch zu zwängen, und nachdem der Finger zurückgezogen ist, schnappen dieselben wieder mit federnder Gewalt zusammen. Das frischrothe Fleisch der linken Herzkammer auffallend derb, durchweg normal; schlaffer ist das der rechten.

Aorta hat am Bogen einen Umfang von 3 Zoll, über dem Zwerchfell von 2 Zoll, an der Theilungsstelle von $\frac{1}{2}$ Zoll. Ihre Wandungen sind von völlig normaler Beschaffenheit und namentlich von normaler Elasticität.

Beide Lungen ungewöhnlich gross. Alveolen gross, Gewebe lufthaltig, starkes Oedem. Bronchialschleimhaut stark geröthet. Leicht cyanotische Röthung des Zungenrückens.

Leber weit ins Abdomen hinabreichend, hart, Acini mittelgross.

Milz vergrössert, dunkelblaurothe Pulpa, zahlreiche Follikel.

Beide Nieren enorm gross, hart, blutreich.

Leichter chronischer Gastro-Catarrh. Darmschleimhaut dunkelgrau. —

Die Diagnose auf eine hochgradige Verengerung des Orificium aortae wurde von Geh. Rath Traube in diesem Falle auf folgende Momente begründet: a) auf die Anwesenheit eines systolischen Geräusches in der Herzgegend, welches seine grösste Intensität rechts vom Sternum oberhalb der 3. Rippe hatte, b) auf den Mangel des diastolischen Tons an derselben Stelle, c) auf die Anwesenheit eines systolischen Geräusches und den Mangel des diastolischen Tons in den Carotiden, d) auf die Phänomene an den Radialarterien, e) auf die Abwesenheit aller Zeichen, die auf ein Aneurysma der Aorta ascendens hätten schliessen lassen.

Die Argumentation war folgende:

Ein systolisches Aftergeräusch rechts vom Sternum an der angegebenen Stelle kann erfahrungsgemäss nur auf Veränderungen an der aufsteigenden Aorta oder an den Aortenklappen bezogen werden. Dass hier jedenfalls die Aortenklappen erkrankt waren, beweist der Mangel des diastolischen Tons nicht nur rechts vom Sternum, oberhalb der 3. Rippe, sondern auch in den Carotiden. Mit Rücksicht auf den Mangel eines diastolischen Aftergeräusches längs des linken Sternalrandes konnte eine Insufficienz dieser Klappen ausgeschlossen werden. Dass jedoch die Structurveränderungen keine indifferenten seien, also nicht auf gleichgiltige Rauhigkeiten oder Vorsprünge an den dem Blutstrom zugekehrten Klappenflächen hinausliefen, zeigte das Verhalten der Radialarterien. Bei seiner Aufnahme war der Kranke nicht so entkräftet, um die Annahme eines durch Herzschwäche bedingten Pulsus filiformis zu gestatten. Und überdies zeigen die Arterien beim Auftreten eines solchen Pulsus filiformis stets einen weit geringeren Umfang und eine weit geringere Spannung, als unter natürlichen Verhältnissen, während bei unserem Kranken der niedrige Puls mit einem normalen Umfang und einer normalen Spannung der Arterien zusammenfiel. Mithin musste der Zufluss von Blut ins Aortensystem durch eine andere Ursache, als durch Herzschwäche gehemmt sein. Da aber die Existenz von Structurveränderungen an den Aortenklappen feststand, so lag der Schluss nahe, dass diese Structurveränderungen die Ursache des verminderten Blutzuflusses waren.

Der Sectionsbefund bestätigte, wie man sieht, die gestellte Diagnose. Wir sehen daraus, von welcher Wichtigkeit das erwähnte

Verhalten der Radialarterien für das Erkennen des in Rede stehenden Klappenfehlers ist. Die Erklärung des Zusammenhanges erscheint einfach. Vermöge der ausserordentlichen Zunahme seines Muskelfleisches war der linke Ventrikel wohl im Stande, die hier der Entleerung seines Inhalts entgegenstehenden Widerstände vollkommen zu überwinden, d. h. soviel Kraft zu entwickeln, um trotz derselben die normale Blutmenge ins Aortensystem zu treiben. Doch konnte dies nur durch Verlängerung der Systole geschehen. Die ins Aortensystem eingetriebene Blutmenge war solcher Gestalt zwar gross genug, um Inhalt und Spannung des Aortensystems auf normaler Höhe zu erhalten, aber die Welle, welche durch diese Blutmenge im Aortensystem erregt wurde, konnte wegen des langsamen Zuflusses eine nur geringe Höhe haben; — die Wellenlänge war auf Kosten der Wellenhöhe gewachsen.

Ein zweites Symptom von nicht geringerer Wichtigkeit für die Diagnose einer Stenose des Orificium aortae, das uns aber in diesem Falle wegen der Volumenszunahme des linken Lungenflügels im Stich liess, ist der Erfahrung des Geh. Rath Traube zur Folge der Mangel des Spitzenstosses. Die Bedingungen für den Ausfall des Spitzenstosses sind bekanntlich mehrfache. Abgesehen von dem bemerkten Verhalten der linken Lunge kann das Zustandekommen des Spitzenstosses auch verhindert werden a) durch Verwachsung des Herzens mit dem Herzbeutel, b) durch hochgradige Stenose des Ostium venosum sinistrum, c) durch verminderte Leistungsfähigkeit des Herzmuskels. So sehen wir nicht selten bei organischen Herzfehlern einen bis dahin gut ausgeprägten Spitzenstoss in der letzten Zeit vor dem Tode verschwinden. Soll also der Mangel des Spitzenstosses zur Diagnose einer Stenose des Orificium aortae benutzbar sein, so müssen die genannten vier Momente begreiflicher Weise ausgeschlossen werden können.†) In einer Reihe von Fällen wird dies ohne grosse Schwierigkeiten möglich sein können.

Ueber das Nichtvorhandensein einer Volumsvergrösserung der linken Lunge belehrt uns die Percussion, zumal die nach den Piorry-Maillot'schen Principien ausgeführte palpatorische Percussion.

Fehlt der Spitzenstoss in Folge von Verwachsungen des Herzens mit dem Herzbeutel, so ist, wie zuerst Skoda gezeigt hat, in der

†) Wie ich jetzt sehe, habe ich damals eine fünfte Möglichkeit: die Existenz eines pericardialen Exsudats übergangen. Dass auch durch ein solches das Zustandekommen des Spitzenstosses verhindert werden könne, ist eine längst bekannte Thatsache.

Gegend der Herzspitze häufig eine systolische Einziehung, oder eine systolische Rückwärtsbewegung des Sternums bemerkbar. Fehlen diese Erscheinungen, und lehrt überdies die Anamnese, dass zu keiner Zeit vorher die Zeichen einer Herzbeutelentzündung wahrzunehmen waren, so können wir auch die Möglichkeit einer concretio pericardii cum corde fallen lassen.

Bei einer hochgradigen Stenose des Ostium venosum sinistrum wird entweder das characteristische präsystolische oder prolongirte diastolische Aftergeräusch an der Herzspitze oder doch wenigstens ein abnormes acustisches Zeichen zugegen sein, das auf Structurveränderungen der Mitralis hindeutet.

Ein höherer Grad von Herzschwäche als Ursache des mangelnden Spitzenstosses wird auszuschliessen sein, wenn abgesehen von allem Anderen Umfang und Spannung der Arterien ein normales Verhalten zeigen.

Gelingt die sichere Ausschliessung aller dieser Zustände beim Vorhandensein eines systolischen Aftergeräusches, das rechts vom Sternum oberhalb der dritten Rippe am stärksten hörbar ist und sich bis in die Carotiden verbreitet, so wird schon der Mangel des Spitzenstosses genügen, um die Diagnose einer Stenose des Orificium aortae wenigstens äusserst wahrscheinlich zu machen.

Die Erklärung des Zusammenhanges dieses Phänomens mit dem in Rede stehenden Klappenfehler bietet eben so geringe Schwierigkeiten dar, wie die Ableitung des niedrigen Arteriepulses, sobald wir die Gutbrod'sche Hypothese über die Entstehung des Spitzenstosses zum Ausgangspunkte nehmen.

Betrachten wir, um uns die Bedeutuug dieser Hypothese klar zu machen, der Einfachheit wegen nur den linken Ventrikel, so wird die Kraft, mit welcher derselbe während seiner Systole in einer dem Ausfluss entgegengesetzten Richtung herabgetrieben wird, nicht bloss abhängig sein von der Grösse des Druckes, welchen der Ventrikel auf seinen Inhalt ausübt, sondern auch von zwei anderen Bedingungen, nämlich von dem Flächeninhalt der Aortenmündung und von der Grösse der Widerstände, welche das ausströmende Blut zu überwinden hat. Je grösser bei gleicher Contractionskraft des Ventrikels die Summe dieser Widerstände und je kleiner unter derselben Bedingung das Orificium aortae ist, desto geringer muss die Kraft werden, welche den Ventrikel nach abwärts treibt, desto geringer mithin der Weg, welchen der Ventricularkegel während seiner Systole in der Richtung von hinten und oben

nach vorn und unten zurücklegt, desto geringer also auch die durch die Herzspitze bedingte Elevation des Intercostalraums, bis sie endlich bei einer gewissen Grösse der Widerstände, welche das ausfliessende Blut zu überwinden hat und bei einer gewissen Verkleinerung der Ausflussöffnung gleich Null wird.

Ein entgegengesetztes Verhalten zeigt uns der Spitzenstoss bei Insufficienz der Aortenklappen. Wir finden ihn hier in der Regel von ungewöhnlicher Höhe und von ungewöhnlich grossem Umfange. Dass die diesen Klappenfehler begleitende Dilatation und Hypertrophie des linken Ventrikels an der Entstehung des Phänomens keinen Antheil nimmt, zeigt ein Blick auf das Verhalten des Spitzenstosses in jenen so häufig vorkommenden Fällen, wo die Dilatation und Hypertrophie des linken Ventrikels das Product einer Sklerose des Aortensystems oder einer ausgebreiteten Verödung beider Nieren ist. Die Dilatation und Hypertrophie des linken Ventrikels kann in solchen Fällen dieselben Grade, wie bei der Insufficienz der Aortenklappen erreichen, aber nie beobachtet man hier einen Spitzenstoss von solcher Höhe und solchem Umfang, wie in exquisiten Fällen von Insufficienz der Aortenklappen. Im Gegentheil treffen wir in solchen Fällen gar nicht selten einen auffallenden Contrast zwischen Grösse und Umfang des Spitzenstosses einerseits und dem Grade der Dilatation und Hypertrophie des linken Ventrikels auf der anderen Seite d. h. einen niedrigen, und auf einen Intercostalraum beschränkten, kaum $\frac{1}{2}$ Zoll breiten Spitzenstoss da, wo nachträglich die Autopsie einen enorm dilatirten und hypertrophischen Ventrikel nachweist. Gegen die Möglichkeit der Erklärung dieses Widerspruchs aus moleculären Veränderungen des Muskelfleisches, welche dessen Leistung vermindern, spricht nicht nur die mikroskopische Untersuchung post mortem, welche keine Spur von Fettentartung, nicht einmal Trübung der Muskelprimitivbündel nachzuweisen vermag, sondern auch der ungewöhnlich grosse Umfang und die ungewöhnlich hohe Spannung der Radialarterien intra vitam. Der hohe und umfängliche Spitzenstoss bei Insufficienz der Aortenklappen muss also mit dem Klappenfehler selbst in nothwendigem Zusammenhange stehen. In der That ist, wie schon eine oberflächliche Betrachtung zeigt, das Verhalten des Aortensystems bei der Insufficienz der Klappen himmelweit verschieden von demjenigen, das es in Fällen von Arteriosklerose und Nierenschrumpfung darbietet. Hier hat der hypertrophische linke Ventrikel seinen Inhalt in ein übermässig gespanntes, dort (bei Insufficienz der Aortenklappen) in ein Aortensystem zu treiben, dessen Spannung während

der vorhergegangenen Ventricular diastole zumal in den dem Herzen benachbarten Arterienabschnitten weit unter die normale herabgesunken ist. Wenn der Ventrikel in beiden Fällen mit gleicher Kraft auf seinen Inhalt wirkt, so muss der Druck, der ihn in einer dem ausströmenden Blute entgegengesetzten Richtung treibt, im ersteren Falle (bei Arteriosklerose und Nierenschrumpfung) geringer sein, als in letzterem.

Zu den vorstehenden Bemerkungen fügte Geh. Rath Traube noch einige erläuternde Worte über den hier angewendeten Ausdruck „Klappenstoss" hinzu.

Man braucht nicht viele gesunde und herzkranke Menschen beobachtet zu haben, um sich davon zu überzeugen, 1) dass neben dem Spitzenstoss häufig ein anderes, ebenfalls in die Zeit der Ventrikularsystole fallendes Phänomen, nämlich eine Erschütterung des grösseren Theils der Herzgegend wahrzunehmen ist, und 2) dass in einer grossen Reihe von Fällen, so z. B. bei vielen gesunden Menschen, bei welchen ein ungewöhnlich grosser Theil des Herzens von dem vorderen Rande der linken Lunge bedeckt ist, bei vollständigem Mangel des Spitzenstosses lediglich eine in die Zeit der Ventrikularsystole fallende Erschütterung in der Gegend des 3. bis 6. linken Rippenknorpels und am unteren Theile des Brustbeins gefühlt wird. Um dieses Phänomen zu verstehen, müssen wir uns einer analogen Erscheinung erinnern, die oft in der Nähe des Pulmonalarterienmündung im 2. oder 3. linken Intercostalraum zunächst dem Sternum auftritt. In Fällen, wo die Spannung des Pulmonalarteriensystems über die Norm gesteigert ist, hört man an der erwähnten Stelle, wie seit Skoda allbekannt ist, fast ausnahmslos eine Verstärkung des diastolischen Tons. Ist unter diesen Bedingungen das Herz nach links verschoben, wie z. B. bei Schrumpfung der linken Lunge, so dass die Pulmonalarterie ganz und gar hinter die vordere Wand der linken Thoraxhälfte zu liegen kommt und von dieser auch nicht mehr durch lufthaltiges Lungenparenchym geschieden wird, so ist die Verstärkung des 2. Pulmonalarterientons ebenso fast ausnahmslos von einer fühlbaren Erschütterung begleitet, welche, meist auf eine kleine Stelle beschränkt, in der zufühlenden Fingerspitze eine Empfindung erregt, wie wenn dieselbe von einem kurzen, scharfen Schlage getroffen würde. Wenn es feststeht, dass der diastolische Ton durch Schwingungen erzeugt wird, in welche die Pulmonalarterienklappen bei ihrem Uebergange aus dem Zustand der Erschlaffung in einen Zustand hoher Spannung versetzt werden, so kann der erwähnte Stoss nur dadurch zu Stande kommen, dass

die hörbaren Schwingungen, wenn ihre Amplitude eine gewisse Grösse erreicht, auch fühlbar werden.

Die beschriebene Erschütterung in der Herzgegend, welche wir „Klappenstoss“ nennen, kann offenbar keinen anderen Grund haben. Sie wird zweifellos dadurch erzeugt, dass die Schwingungen, in welche die Mitral- und Tricuspidalklappe während der Ventrikularsystole gerathen, nicht nur für das Ohr, sondern auch für das Tastgefühl wahrnehmbar werden. Würde, wie man früher eine Zeit lang geglaubt hat, der Herzstoss dadurch erzeugt, dass der Ventrikularkegel während seiner Systole gegen die Brustwand anprallt, so liesse sich der Klappenstoss allerdings auch auf die Schwingungen zurückführen, welche solcher Gestalt unmittelbar in der Brustwand selbst erregt werden könnten. Doch hat eine nähere Untersuchung und Betrachtung dieses Vorganges längst zu einem anderen Resultate geführt.

Der Theil des Ventrikularkegels, welcher unter allen Umständen oder doch wenigstens unter normalen Bedingungen der Brustwand am nächsten liegt, ist die Herzspitze. Ist ein Spitzenstoss vorhanden, so entsteht dieser dadurch, dass der Intercostalraum an einer circumscripten Stelle, hinter welcher die Herzspitze liegt, von dieser hervorgetrieben wird. Ein Anprall gegen den Intercostalraum ist hierbei unmöglich, denn befindet sich die Herzspitze dicht hinter demselben, nur durch Pericardium und Pleura mediastinalis von ihm getrennt, so ist gar keine Strecke vorhanden, welche die Herzspitze durchlaufen könnte, um schliesslich mit einer bestimmten Geschwindigkeit auf die Brustwand zu stossen. Ist dagegen die Herzspitze durch eine Schicht Lungenparenchym von der Brustwand geschieden, was sich, wie wir gesehen haben, mit Hilfe der Percussion ermitteln lässt, so kommt erfahrungsgemäss überhaupt kein Spitzenstoss zu Stande.

In beiden Fällen könnte freilich noch von einem Aprall der Kammerbasis gegen die Brustwand die Rede sein, aber diese Annahme ist in Rücksicht auf die anatomischen Verhältnisse und auf das, was wir experimentell von den Herzbewegungen wissen, zu absurd, um eine besondere Widerlegung zu erheischen. —

Einen ganz analogen Fall hat Geh. Rath Traube in seiner consultativen Praxis im Jahre 1856 zu beobachten Gelegenheit gehabt.

Zweiter Fall.

B., Kaufmann, 30 Jahre alt, früher stets gesund, bekam vor 8 Monaten zwei rasch vorübergehende Anfälle von Stichen in der Herzgegend. Hierauf blieb er anscheinend gesund, nur bemerkte er seit 3 Monaten, dass ihm beim Treppensteigen die Luft knapp wurde. Vor etwa 14 Tagen wurde er plötzlich von sehr starker Beklemmung befallen, so dass er sich an einen Arzt wendete, der eine Venäsection von 20 Unzen machen liess. Nach derselben minderte sich die Beklemmung beträchtlich. Der Kranke hütete von dieser Zeit an das Zimmer, konnte aber wegen Luftmangels nicht im Bette liegen, sondern sass fortdauernd auf und schlief selbst im Sitzen. Schon vor Instituirung des Aderlasses beobachtete der behandelnde Arzt eine sehr niedrige Pulsfrequenz.

Am 22. Juli untersuchte Geh. Rath. Traube den Patienten und notirte sich von dem gefundenen Status praesens Folgendes:

Sehr bedeutende, für das Alter des Mannes auffallende Korpulenz. Lebhaft geröthete Wangen. Starkes Oedem der Unterschenkel und Füsse.

Percussionsschall auf dem Sternum von der 4. Rippe abwärts abnorm gedämpft. Die Herzdämpfung links vom Brustbein von der Norm nicht abweichend. Spitzenstoss, überhaupt ein Herzstoss, nicht wahrnehmbar. Ueberall am Herzen zwei Aftergeräusche, das systolische am stärksten rechts vom Sternum im 2. Intercostalraum, das diastolische schwächer als das systolische und am stärksten längs der unteren Hälfte des Sternums zu hören. In der Carotis lautes, tiefes, rauhes, systolisches Geräusch, Mangel des diastolischen Tons. Radialarterien von mässigem Umfang, 42 Pulse in der Minute.

Unterhalb der linken Scapula Dämpfung, daselbst schwaches bronchiales Athmen und spärliches Rasseln, das Athmungsgeräusch an den übrigen Stellen des Thorax schwach zu hören.

Die Beschwerden des Patienten nahmen rasch zu. In den letzten Tagen vor seinem Tode bestand sehr grosse Athemnoth und Klage über heftige Stösse in der Gegend des Rückens. Dabei blieb das Bewusstsein vollkommen ungetrübt. Am 18. August, Abends 9 Uhr, erfolgte plötzlich in einem dyspnoëtischen Anfall der Tod.

Die Autopsie machte der behandelnde Arzt, während Geh. Rath

Traube von Berlin abwesend war, 21 Stunden post mortem, und nahm folgendes Protokoll auf:

Leiche etwas icterisch gefärbt, sehr starker Panniculus adiposus.

Lungen und Herz anscheinend in normaler Lage, das Herz so weit von der linken Lunge bedeckt, dass man auf den ersten Blick an einer Vergrösserung des Herzens hätte zweifeln können. Im Herzbeutel einige Esslöffel gelblichen Serums. In beiden Pleurasäcken blutige seröse Flüssigkeit, links etwa $\frac{2}{3}$ Quart, rechts $\frac{1}{3}$ Quart, linkerseits war die Flüssigkeit mit einigen Faserstoffflocken untermischt.

Linke Ventrikel und Vorhof sowohl wie die rechte Herzhälfte hypertrophisch und erweitert. Wandung des linken Ventrikels $\frac{3}{4}$—1 Zoll dick, die des rechten 2—4 Linien dick. Herzsubstanz ganz normal, derb und fest, nirgends mit weisslichen Stellen durchsetzt, Endocardium nicht getrübt, Klappen gesund, nur die Semilunarklappen der Aorta in folgender Weise entartet: Zwei derselben waren mit einander und an ihrer unteren Fläche bis auf einen schmalen freien Rand mit einem fast wallnussgrossen Concrement, welches in dem Conus arteriosus des linken Ventrikels befindlich war, verwachsen. Dies Concrement war ganz fest, uneben und höckrig, aber glatt auf seiner Oberfläche, mit einigen Wurzeln erstreckte es sich bis in die Herzsubstanz und war weder von dieser, noch von den Klappen loszutrennen. Die dritte Klappe war frei, aber verdickt und ebenso, wie die anderen Klappen, am Rande vielfach gefranzt und zerrissen. Durch die beschriebenen Entartungen war das Ostium arteriosum bis zum Lumen eines Gänsekiels verengt. Die Arteriae coronariae sowie die übrigen grossen Gefässe der Brusthöhle verhielten sich normal.

Beide Lungen stark ödematös, entleeren auf Druck eine blutige Flüssigkeit. Beide Lungenspitzen durch alte Adhäsionen an der Rippenpleura befestigt, in der linken ein Lager verkalkter Tuberkeln von circa Wallnussgrösse in einer stark pigmentirten, narbigen Einziehung.

Milz und Leber stark vergrössert und auffallend hart. —

In diesem Falle lernen wir ein drittes für die Diagnose der Stenosis ostii aortae wichtiges Symptom kennen, wir meinen die Verminderung der Pulsfrequenz, welche, wie die Angaben der Krankheitsgeschichte zeigen, entschieden schon vor der profusen Venäsec-

tion vorhanden war. Man wird im Angesicht dieser Thatsache sofort an das gleiche Verhalten der Pulsfrequenz in Fällen von hochgradiger Verengerung der Coronararterien, wie sie im höheren Alter in Folge von Sklerose des Aortensystems gewöhnlich verbunden mit den Symptomen der Angina pectoris angetroffen wird, erinnert. Und wohl zweifellos sind beide auf eine und dieselbe Ursache zurückzuführen. Sind die Coronararterien verengert, so ist der Zufluss von arteriellem Blut zur Muskelsubstanz des Herzens vermindert, und dasselbe muss bei einer Stenosis des Ostium aortae der Fall sein, wenn der hypertrophische Ventrikel nicht im Stande ist, die Spannung des Aortensystems auf mittlerer Höhe zu erhalten. Leider ist in dem vorstehenden Falle auf die Spannungsverhältnisse des Aortensystems keine Rücksicht genommen; wir erfahren nur, dass die Arterien von mittlerem Umfange waren. Mit Rücksicht auf die beträchtliche Wanddicke des linken Ventrikels, welche in diesem Falle sogar grösser als in dem vorigen war, könnte man versucht sein, die Spannung des Aortensystems für mindestens eben so gross zu halten, wie im vorigen Falle, um so mehr, als die Verengerung des Ostium aortae anscheinend eine geringere war. Doch stehen dieser Annahme zwei Gründe entgegen. Der Kranke, welcher den Gegenstand dieser Beobachtung bildet, gehörte in die Reihe der sogenannten pastosen Individuen, er zeichnete sich, wie ausdrücklich angemerkt ist, durch einen auffallenden Fettreichthum aus, und bei solchen Menschen sinkt, wie die Erfahrung lehrt, die Leistungsfähigkeit der Muskeln. Andererseits ist die Stenose in der That nur eine scheinbar geringere. In dem vorigen Falle liessen allerdings die verdickten und verhärteten Klappen nur einen feinen Spalt zwischen sich, während in dem gegenwärtigen Falle ein wirkliches, wenn auch nur gänsekieldickes Ostium existirt, aber dort liess sich der feine Spalt durch Muskelkraft so ansehnlich erweitern, dass man schliesslich den Zeigefinger hindurchzustecken vermochte, während hier das Ostium einen unveränderlichen Umfang besass. Es ist also jedenfalls wenigstens wahrscheinlich, dass die Spannung des Aortensystems hier eine geringere und damit auch der Zufluss von arteriellem Blut zur Muskelsubstanz des Herzens in höherem Grade vermindert war, als im vorigen Falle. Wäre diese Ansicht gerechtfertigt, dann hätten wir in einem Falle von Stenose des Ostium der Aorta, der mit beträchtlicher Verminderung der Pulsfrequenz einherginge, sobald es sich um ein jugendliches Individuum handelt, entweder auf eine ungewöhnlich hochgradige Verengerung

der Aortenmündung oder auf eine unvollständige Compensation des Klappenfehlers durch den hypertrophischen linken Ventrikel zu schliessen. Wir betonen die Worte „bei jugendlichen Individuen", da in höherem Alter eine Verengerung der Coronararterien durch Sklerose zugleich mit der Stenose des Orificium aortae gegeben sein kann.

LVII.

Ein Fall von multiplen Carcinomen mit einigen Bemerkungen zur Lehre von der Percussion.†)

H., Arbeitsmann, 33 Jahre alt, wurde am 7. Februar 1867 gegen Mittag in die Charitê aufgenommen. Seine anamnestischen Angaben sind nicht zuverlässig, da sein Sensorium während seines kurzen Aufenthalts in der Anstalt nie ganz frei war. Er will in seinem 20. Lebensjahre circa 4 Wochen hindurch an intermittirendem Kopfschmerz gelitten haben und datirt den Beginn seiner jetzigen Krankheit von Weihnachten v. J. Seit dieser Zeit will er bettlägerig sein und fortdauernd an lebhaftem Kopfschmerz in der Stirn- und Schläfengegend sowie an fast täglich in den Morgenstunden wiederkehrenden Frösten leiden. Erbrechen oder allgemeine Convulsionen scheinen nie dagewesen zu sein. Dass jemals ein Trauma auf den Kopf gewirkt hätte, wird mit Bestimmtheit in Abrede gestellt, ebenso jede syphilitische Affection.

Kurz nach der Aufnahme des Kranken wurde von Geh. Rath Traube folgender Status praesens zu Protokoll gegeben.

T. 37,4, P. 52, R. 16° C. Der kräftig gebaute Kranke liegt soporös in der Rückenlage, erwacht auf Anrufen aus seinem schlafsüchtigem Zustande und klagt auf Befragen über Kopfschmerzen in der Stirn- und Schläfengegend, seine Antworten erfolgen sehr träge, seine Bewegungen äusserst langsam, er greift mit der Hand hin und wieder an die Stirn und runzelt diese häufig. Auffallend ist ein

†) Abgedruckt aus der „Berliner Klinischen Wochenschrift", Jahrgang 1867, No. 51, d. d. 23. December. Referent Stabsarzt Dr. Fraentzel.

anscheinend unwillkürliches, krampfhaftes Schliessen der Augenlider, welches rechts constant stärker ist, wie links und wobei sich rechterseits im äusseren Augenwinkel grosse radiäre Hautfalten bilden. Sonst sind besondere Erscheinungen im Gebiete des Facialis nicht wahrzunehmen. Die Pupillen sind gleich weit, reagiren aber träge. Gesicht und Gehör scheinen beiderseits gleich gut zu sein. Lähmungserscheinungen im Gebiete der Augenmuskeln und der Muskeln der Oberextremitäten sind nicht zu constatiren, dagegen ist es dem Patienten unmöglich zu gehen, obwohl er andererseits sich recht gut stehend aufrecht erhalten kann. Sensibilitätsprüfungen bleiben bei der Unsicherheit der Angaben des Kranken resultatlos. Bei Betastung des Schädels zeigen sich nur beide Processus mastoidei gegen Druck empfindlich.

Keine Lymphdrüsenanschwellungen. Respiration schnarchend. Velum palatinum geschwollen und geröthet, hängt schlaff herunter. Thorax schlecht gebaut, kielförmig. Percussionsschall über beiden Clavieulae laut, auf und unter der rechten Clavicula dumpfer als links, dagegen in der Fossa supra-spinata dextra lauter als in der sinistra, unterhalb der Scapula dextra leichte Dämpfung. Man hört vorn und an den hinteren oberen Partien des Thorax gar kein Athmungsgeräusch, an den hinteren unteren vesiculäres Athmen.

Herzdämpfung nicht vergrössert, Spitzenstoss im 4. Intercostalraum innerhalb der linken Mammillarlinie sicht- und fühlbar. Herztöne rein. Radialarterien von mittlerer Spannung, kaum mittlerer Weite, niedriger, trieroter Puls.

Starker Foetor ex ore. Zunge dick gelb belegt, Appetit fehlt, Durstgefühl gesteigert, Abdomen flach, Leber- und Milzdämpfung anscheinend nicht vergrössert, Stuhlgang angeblich normal.

Urin hellgelb, klar, von 1008 spec. Gew., frei von Eiweiss.

Ordination: Sechs Blutegel hinter jedes Ohr, Application einer Eisblase auf den Kopf, innerlicher Gebrauch von Infus. Senn. comp.

Den ganzen Nachmittag hindurch delirirte Pat. sehr laut, war sehr unruhig und versuchte fortdauernd das Bett zu verlassen, so dass er gefesselt werden musste. T. 37,2, P. 62, R. 16. Abends wurde der Kranke still und schlief gut.

Am 8. Morgens T. 37,4, P. 72. Die Respiration des Patienten, welche wie bisher meist von einem schnarchenden Geräusch begleitet war, zeigt ausserdem folgendes eigenthümliches Verhalten. Nachdem eine längere Respirationspause bis zu 35 Secunden Länge vorüber ist, macht Patient 6—7 Inspirationen, von denen die ersten flach sind,

die folgenden aber an Tiefe zunehmen, während die letzten wiederum oberflächlich werden; hierauf abermalige Respirationspause, nach deren Beendigung der Patient wieder in der beschriebenen Weise athmet. Diese Reihenfolge bleibt Stunden lang unverändert.†) Sensorium viel stärker benommen, wie gestern, Patient antwortet nur auf ganz lautes Anschreien. Leichte linksseitige Facialisparese. Pupillen eng, erweitern sich auf Beschattung nur wenig. Leib gegen gestern eingezogen. Es sind einige dünne Stühle erfolgt.

Abends T. 37,0, P. 84. Die Respirationspausen scheinen von nicht so langer Dauer zu sein, wie heute Morgen, sonst ist die Athmungweise unverändert. Tiefer Sopor.

In der Nacht verhielt sich der Kranke ruhig.

Am 9. Morgens T. 36,8, Puls 80. Die Respirationspausen sind verschwunden, und athmet der Patient fast regelmässig. Lebhaft geröthetes Gesicht. Sensorium freier, doch delirirt Patient, sich selbst überlassen, fortdauernd vor sich hin. Linksseitige Facialisparese nicht zu verkennen. Radialarterien ziemlich weit, Puls niedrig. Der Kranke wurde behufs der Untersuchung seines Respirationsapparates, die gegen den früheren Befund keine Veränderungen ergab, aufgerichtet. Als man ihn hierauf wieder niederlegte, kam die früher beschriebene eigenthümliche Athmungsweise mit den langen Pausen wieder zum Vorschein.

Abends T. 37,2, P. 74. Der Kranke fasst sich fortdauernd mit der einen Hand nach der Stirngegend, mit der anderen nach den Geschlechtstheilen. Sensorium übrigens nicht stärker benommen. Respirationspausen treten nach 6—7 Inspirationen ziemlich regelmässig ein, dauern aber im Durchschnitt nur 20 Secunden. Der Puls ist zuweilen etwas unregelmässig.

Nachts schlief der Kranke ruhig.

Am 10. Morgens T. 38,8, P. 106. Ziemlich tiefer Sopor. Gesicht weniger geröthet als gestern. Erheblicher Collapsus. Respiration stertorös. Die Respiration stockt nach 7—8 Inspirationen

†) Der Leser sieht sofort, dass er es hier mit dem später ausführlich zu besprechenden Cheyne-Stokes'schen Respirations-Phänomen zu thun habe. Von grossem Interesse ist die kurz darauf (am 9.) von mir gemachte Beobachtung, dass die eigenthümliche Athmungsweise, nachdem sie für eine Zeit verschwunden war, sofort wiederkehrte als der Patient aufgerichtet, also der Zufluss von arteriellem Blute zur Medull. oblongat. vermindert wurde.

ziemlich regelmässig für 15—20 Secunden. Puls unregelmässig, wird während der Respirationspausen frequenter. Ausgesprochene Lähmungserscheinungen sind nirgends zu bemerken. Die Erscheinungen der Facialisparese sind verschwunden und auch anderweitige Lähmungserscheinungen nicht zu bemerken. Stuhlgang und Urin zeigen nichts Besonderes. Auffallend sind an einzelnen Theilen des Körpers wahrnehmbare Temperaturdifferenzen, ohne dass dieselben durch verschieden warme Bedeckung zu erklären wären. Der rechte Vorderarm ist kalt, der linke warm, der rechte Fuss bis zur Wade hinauf fast heiss, dagegen die vordere Fläche des rechten Knies kalt, das linke Knie normal warm, der linke Fuss ganz kalt, die rechte Gesichtshälfte kälter, wie die linke. Gegen Mittag zeigte das Thermometer in der rechten Achselhöhle 37,5, in der linken 39,4 Gr. C., und blieb diese Differenz auch beim Wechseln der Thermometer bestehen.

Nachmittags Collapsus maximus. Temperaturdifferenzen an den verschiedenen Körpertheilen weniger deutlich ausgesprochen, in beiden Achselhöhlen um 4 Uhr 40,6 Gr. C. Um 5 Uhr erfolgte der Tod. $2\frac{1}{2}$ Stunden nach demselben in beiden Achselhöhlen 38,6 Gr. C. Temperaturdifferenzen an den Unterextremitäten nicht mehr wahrnehmbar.

Autopsie am 11. Februar Morgens (Dr. Cohnheim).

Kräftig gebauter Mann. Panniculus adiposus stark entwickelt, hellgelb. Muskulatur sehr kräftig, dunkelbraunroth.

Exquisit dolichocephaler Schädel. Sinus longitudinalis ziemlich weit, mit dünnflüssigem Blute gefüllt. Pia mater über beiden Hemisphären ziemlich prall gespannt, dabei überall dünn und leicht zerreisslich. Die grösseren Gefässe ziemlich stark gefüllt. Gyri selbst stark abgeplattet, Sulci nur feine Linien bildend. Am vorderen Theile der Schädelbasis ist eine Abnormität nicht zu constatiren, nur das Dorsum ephippii ist stark vertieft und von einer lambertnussgrossen, ziemlich derben, auf dem Durchschnitt blutigrothen und an einigen Stellen zerfliessenden Masse ausgefüllt, die durch den Trichter unmittelbar mit der Basis cerebri zusammenhängt. Das Tentorium cerebelli haftet an seiner unteren Fläche linkerseits innig zusammen mit der Oberfläche der entsprechenden Kleinhirnhemisphäre und zwar an deren hinterem Rande. Diese Adhäsion wird vermittelt durch eine mehr als wallnussgrosse, unregelmässig rundliche und etwas abgeplattete Geschwulstmasse. Letztere hängt mit der Dura mater im Umfange eines Viergroschenstücks fest zusammen. Gleichzeitig greift die Geschwulst in die Substanz des Kleinhirns ein und

hängt auch hier an einer Stelle von mehr als Zweigroschenstückgrösse innig mit der Hirnsubstanz zusammen, im Uebrigen aber sitzt sie dem Hirn nur lose an und lässt sich leicht verschieben. Die Geschwulstmasse erscheint auf dem Durchschnitt sehr bunt, dunkelblauroth und dazwischen wieder graugelblich gefärbt. Auf der Schnittfläche sieht man weite, stark gefüllte Gefässe.

Die Consistenz des Tumors ist eine ziemlich weiche, an einzelnen Stellen ist er jedoch auch elastisch. Von dieser Geschwulst aus und in unmittelbarem Zusammenhange mit ihr erstreckt sich eine umfangreiche Hämorrhagie in die Marksubstanz des Kleinhirns, sowie frei in den 4. Ventrikel. Die Hämorrhagie ist ganz frisch, das Blut zum Theil flüssig. Die Hirnsubstanz im Ganzen sehr zähe, trocken, mässig blutreich. Seitenventrikel sehr stark erweitert, mit klarer Flüssigkeit erfüllt. Ependym zart. Die Geschwulst greift auch noch in der Grösse einer starken Lambertsnuss auf die Hirnbasis hinüber. Ihr oberes Ende ist unmittelbar hinter dem Chiasma nervorum opticorum gelegen und ragt noch ein wenig in die dritte Hirnhöhle hinauf. Die Nervi optici selbst sind eben so wie die Augen intact, die Retinalgefässe stark gefüllt. Der Pons und die Medulla oblongata in hohem Grade abgeplattet, sonst ohne Veränderung.†) Im Gehirn keine anderweitige Heerderkrankung.

Herz von gewöhnlicher Grösse, etwas schlaff, Klappen vollkommen zart, Herzfleisch von dunkelgrauvioletter Farbe.

Beide Lungen frei, gross, stark von Luft ausgedehnt. Die linke ist in mässigem Grade hyperämisch, Bronchen leer. An der hinteren Peripherie der rechten Lunge diverse kleinere und grössere Sugillationen unter der Pleura, denen frische Hämorrhagieen im Lungengewebe entsprechen, ausserdem in der rechten Lunge mehrere hämorrhagische Splenisations- und Infiltrationsheerde, letztere besonders in den untersten Abschnitten. In der Mitte des Mittellappens in der Nähe des vorderen Randes der rechten Lunge ein kleiner, wallnussgrosser, vollständig scharf umschriebener, kugliger, derber Tumor, dessen Schnittfläche schlüpfrig, theils mehr gelblich, theils mehr dunkelroth gesprenkelt erscheint. Bronchialdrüsen beiderseits klein, schwarz. An der Theilungsstelle der Trachea mehr nach rechts hin liegt ein umfangreiches Packet

†) Diese Abplattung der Medull. oblongata steht, wie wir später sehen werden, im Zusammenhang mit dem intra vitam beobachteten Cheyne-Stokes'schen Respirations-Phänomen.

sehr stark geschwollener Lymphdrüsen, die auf dem Durchschnitt sehr bunt aussehen und relativ weich sind. Dieses Lymphdrüsenpacket zieht sich bis zur Arteria subclavia dextra hinauf.

Milz von normaler Grösse, Pulpa ziemlich derb, dunkelblauroth.

Beide Nebennieren bilden ein Paar gewaltige Tumoren, jeder von mehr als Faustgrösse. Dieselben sind nach aussen von einer derben, fibrösen Kapsel umgeben, leicht eindrückbar, auf der Schnittfläche relativ weich, gleichfalls ausserordentlich bunt. In beiden sieht man noch, in der linken am vorderen Rande, in der rechten im Centrum des Tumors gelbe Reste der Nebennierensubstanz, die continuirlich in das übrige Gewebe des Tumors übergehen. Letzterer ist von markiger, grauweisslicher Grundfarbe, durchsetzt von sehr zahlreichen, relativ weiten Gefässen und Blutpunkten.

Beide Nieren von normaler Grösse, auf der Schnittfläche sehr hyperämisch, sonst ohne Veränderung.

Schleimhaut des Magens von grauröthlicher Farbe, im Uebrigen ganz glatt. Im Dünndarm verschiedene hämorrhagisch-hyperämische Stellen, besonders im Ileum, hier meist an Peyersche Haufen sich anlehnend. Im untersten Theile des Ileums sind die isolirten Follikel leicht geschwellt. Dasselbe gilt von den retroperitonealen Drüsen.

Leber von gewöhnlicher Grösse, ihre Oberfläche vollkommen glatt, von grauvioletter Farbe. In ihr prominiren am rechten und linken Lappen an der Convexität und an der Basis eine ziemlich grosse Zahl von Tumoren. Aehnliche finden sich auch im Innern der Leber in allen Lappen zerstreut. Dieselben wechseln zwischen der Grösse einer Erbse und der eines kleinen Apfels. Mit Ausnahme der kleinsten erscheinen sie alle ganz scharf umschrieben, überall etwas über das Niveau der übrigen Lebersubstanz hervorspringend. Auch die Schnittfläche dieser Knoten ist sehr bunt, Grundfarbe grauweisslich, durch zahlreiche Blutpunkte sehr bunt gesprenkelt. Im Centrum einiger der grösseren Knoten trifft man noch besondere hämorrhagische Heerde.

Die mikroskopische Untersuchung der verschiedenen Tumoren erwies dieselben als teleangicktatische Medullarcarcinome.

Wie der Leichenbefund lehrt, lag hier ein Fall von multiplen Krebsgeschwülsten vor, welche vermöge ihres grossen Gefässreichthums zu den leicht schwellbaren gehören (Carcinoma teleangiectoides). Eine sichere Diagnose während des Lebens zu stellen war aus nahe-

liegenden Gründen unmöglich. Bei der ersten Vorstellung des Falles kam Geh. Rath Traube zunächst auf die Vermuthung, dass es sich um eine Meningitis basilaris tuberculosa im zweiten Stadium handle. Dafür schienen nicht nur die percussorischen Erscheinungen am Athmungsapparat, welche auf eine Verdichtung des oberen Theiles der rechten Lunge hindeuteten, also die Möglichkeit eines längere Zeit bestehenden tuberkulösen Lungenleidens voraussetzen liessen, sondern auch das Gesammtbild der im Bereich des Nervensystems auftretenden Erscheinungen zu sprechen. Eine nähere Betrachtung indessen musste eine solche Annahme sehr bald als unhaltbar erscheinen lassen.

Zunächst widerstrebte ihr die Anamnese. Wiewohl bei dem abnormen geistigen Zustande des Patienten dessen Aussagen nicht als vollkommen zuverlässig gelten durften, so schien doch jedenfalls soviel sicher, dass er zu keiner Zeit an erheblichen Beschwerden von Seiten des Athmungsapparats gelitten hatte und dass das Hirnleiden ein chronisches war, welches sich in der letzten Zeit vielleicht plötzlich gesteigert oder mit einer anderweitigen Affection innerhalb der Schädelhöhle complicirt hatte.

Noch gewichtiger erschien Geh. Rath Traube ein zweiter Grund. In der Klinik wurde der Patient zum ersten Male am Tage nach seiner Ankunft, also zu einer Zeit vorgestellt, wo die eigenthümliche Athmungsweise, welche uns weiter unten beschäftigen soll, bereits zu beobachten war. Geh. Rath Traube erinnert sich bestimmt, ein Phänomen, wie dieses, in keinem der zahlreichen Fälle von Meningitis basilaris tuberculosa beobachtet zu haben, die ihm während eines Zeitraums von 18 Jahren in der Charité zu Gesicht gekommen waren.

Diesen Gründen gegenüber musste die sich beim ersten Anblick aufdrängende Vermuthung fallen gelassen werden; um so schwieriger aber war es nun, eine andere begründete Ansicht über den Zusammenhang der Erscheinungen an die Stelle zu setzen. Die Existenz eines Hirntumors liess sich eben so wenig beweisen als widerlegen.

In der Epicrise sprach sich Geh. Rath Traube noch besonders über die abnormen Percussions-Erscheinungen am Respirationsapparat aus.

Wir fanden bei dem Patienten eine entschiedene Dämpfung des Percussionsschalls unterhalb der rechten Clavicula. Im Gegensatz zu dem Verhalten der Infraclaviculargegenden erschien der Schall in der Regio supraspinata dextra lauter als links. Die oberen Partieen

beider Lungen zeigten, wie die Autopsie nachwies, ein völlig normales Verhalten. Den Grund für die erwähnten Veränderungen des Percussionsschalls haben wir also in dem carcinomatös entarteten Lymphdrüsenpaeket zu suchen, welches sich von der Bifurcationsstelle der Trachea her längs des Truncus anonymus bis zur Arteria subclavia dextra hinaufzog. Die Dämpfung in der rechten Infraclaviculargegend war dadurch entstanden, dass sich zwischen die Brustwand und den oberen Theil der rechten Lunge ein unelastischer Körper von ansehnlicher Dicke eingeschoben hatte. Indem dieser Körper aber gleichzeitig eine Retraction des hinter ihm gelegenen Lungentheils und demnach eine Spannungsabnahme des elastischen Lungenparenchyms zur Folge hatte, musste der Percussionsschall in der Regio supraspinata dextra an Stärke zunehmen d. h. lauter werden, als an der entsprechenden Stelle der linken Thoraxhälfte.

Wir gerathen durch diese Thatsache in einen der wichtigsten Theile der Lehre vom Percussionsschall. Bekanntlich hatte man bis auf Wintrich die Theilnahme des elastischen Lungengerüstes an der Erzeugung des Percussionsschalls am Thorax ausser Acht gelassen. Diesem Arzt gebührt das Verdienst, zuerst darauf hingewiesen zu haben, dass mit zunehmender Spannung des elastischen Lungengerüstes die Schallhöhe wachse. Doch beschränkten sich seine Untersuchungen lediglich auf Experimente an der Leiche.

Die ersten klinischen Thatsachen, welche für die von Wintrich behauptete Abhängigkeit der Schallhöhe von dem Spannungsgrade des Lungenparenchyms sprachen, hat Geh. Rath Traube in einer unter seiner Leitung verfassten Dissertation von Hermann Althof (De thoraeis sono percussorio nonnulla, Berol. 16. März 1857) mitgetheilt. Es sind ihrer drei.

Die erste lautet: Bei mittelgrossen pleuritischen Exsudaten, wo man den Schall an der hinteren Thoraxwand von der spina scapulae ab, ferner in der Seitenwand und am unteren Theil der vorderen Wand gedämpft findet, constatirt man fast ausnahmelos an den vorderen oberen Partieen, besonders in der Infraclaviculargegend der kranken Seite, einen Schall, welcher nicht nur, wie bereits Skoda hervorgehoben hat, klingender, sondern auch tiefer erscheint, als an den entsprechenden Partieen der gesunden Thoraxhälfte. Wäre allein das Volumen des lufthaltigen Parenchyms, das durch den Percussionsstoss in Schwingungen versetzt wird, bestimmend für die Schallhöhe, so müsste sie unter den gegebenen Umständen statt abzunehmen offenbar wachsen, denn das Quantum lufthaltigen Parenchyms, das durch den Stoss in Schwingungen versetzt wird, ist hier

auf der kranken Seite offenbar kleiner, als auf der gesunden. Die Vertiefung des Schalls, die wir im Gegentheil beobachten, muss also einen anderen Grund haben. Der einzige, der unter den gegebenen Bedingungen möglich erscheint, ist die Spannungsveränderung, welche die lufthaltig gebliebenen Lungentheile erfahren haben. Unter dem Einfluss der im Pleurasack angehäuften Flüssigkeit kann es sich augenscheinlich nur um eine Spannungsabnahme handeln. Während die unteren Lungenpartieen völlig comprimirt sind, haben sich die oberen ihrem natürlichen Volumen genähert.

Die zweite Thatsache lautet: In vielen Fällen von ausgebreiteter croupöser Pneumonie, wo die hinteren Partieen eines Lungenflügels in grosser Ausdehnung gleichmässig hepatisirt sind, zeigt sich der Percussionsschall an der vorderen Wand, hinter der sich die lufthaltig gebliebenen Lungenpartieen befinden, ungleich tiefer, als an den entsprechenden Stellen der gesunden Brusthälfte. Man beobachtet dieses Verhalten auch in Fällen, wo sich im Pleurasack keine erheblichen Mengen von Flüssigkeit befinden. Den Grund der Vertiefung des Percussionsschalles kann man augenscheinlich nur in einer Spannungsabnahme der lufthaltig gebliebenen Partieen suchen. Dieselben haben sich vermöge ihres fortdauernden Bestrebens, das natürliche Volumen anzunehmen, um eben so viel zusammengezogen, als die infiltrirten Partieen durch das in ihre Alveolen abgesetzte Entzündungsprodukt ausgedehnt wurden.

Die dritte Thatsache lautet: Bei vielen Kranken, welche mit einem diffusen Bronchialcatarrh behaftet oder von einer Bronchopneumonie oder doppelseitigen Pleuritis befallen sind, nimmt während der Inspiration die Höhe des Percussionsschalls in den Infraclaviculargegenden häufig zu und während der Exspiration wieder ab. Wäre nur das Volumen der in Schwingungen versetzten Lungenpartieen bestimmend für die Schallhöhe, so müsste offenbar das Umgekehrte der Fall sein. Der Schall müsste sich vertiefen, weil das Volumen der oberen Lungenpartieen während der Inspiration zu- und während der Exspiration abnimmt.

In dem weiteren Verlauf seiner Untersuchungen hat sich Geh. Rath Traube von dem Einfluss der Spannung des Lungengerüstes auch auf die Stärke (Intensität) des Percussionsschalls überzeugt. Der Schall wird ausnahmslos überall da lauter, wo die Spannung des Parenchyms abnimmt, und umgekehrt dumpfer, wo sie wächst.

Unser Fall liefert, wie wir sehen, einen Beleg für die erstere Behauptung.

LVIII.

Linke Lunge in ihrer ganzen Ausdehnung grau hepatisirt. Fibrino-seröses Exudat im Pericardium. Bemerkungen über den halbmondförmigen Raum und über den Vocalfremitus.†)

K., Arbeitsmann, 38 Jahre alt, wurde am Abend des 20. November 1868 in die Charité aufgenommen. Er will in früheren Jahren nie krank gewesen sein, aber immer bei schwerer Arbeit mit Nahrungssorgen gekämpft und dabei ziemlich viel Branntwein getrunken haben. Am 12. d. M. Morgens erkrankte er plötzlich ohne bekannte Veranlassung mit einem heftigen Frostanfall, dem Hitze und Schweiss folgten. Gleichzeitig mit letzteren Erscheinungen machten sich Kopfschmerzen und Stiche in der linken Brusthälfte bemerkbar. Am folgenden Tage bestanden diese Beschwerden fort, zugleich klagte Patient über Husten, Luftmangel und Appetitlosigkeit. Da die Athemnoth sich täglich steigerte, so suchte der Kranke Hilfe in der Charité.

Am 21. Morgens sah und untersuchte Geh. Rath Traube den Kranken zum ersten Male und gab folgenden Status praesens zu Protokoll:

Patient, ein mässig kräftig gebauter, vorzeitig gealterter und sehr magerer Mann mit dürftiger Muskulatur, nimmt eine etwas erhöhte Rückenlage mit starker Neigung nach links ein.

Sensorium nicht ganz frei, Gesichtsausdruck leidend und schmerzhaft, Blick ängstlich. Der Kranke klagt über Luftmangel und über

†) Separat-Abdruck aus der Berliner klinischen Wochenschrift, 1868, No. 50. Referent Stabsarzt Dr. Fraentzel.

Stiche in der linken Brusthälfte. Haut trocken, ziemlich warm anzufühlen; leichte Cyanose der Wangen, Lippen und Ohren. T. 38,8 C. P. 108. R. 36.

Thorax sehlecht gebaut, Claviculae ziemlich stark prominent, Fossae infraclav. stark eingesunken, Sternum in der Richtung von oben naeh unten auffallend eonvex. Ziemlieh lebhafte objective Dyspnoe, häufige, oberflächliehe Respirationen bei eosto-abdominalem Typus. Bei jeder Inspiration bleibt die linke Thoraxhälfte gegen die rechte zurück. Tiefere Athemzüge erzeugen Stiche in der linken Brusthälfte. Druck gegen die Intercostalräume dieser Seite ist schmerzhaft. Häufiger, kurzer Husten; sehr spärliches, zähes, trübes, exquisit rostfarbenes Sputum. Percussionsschall vorn links am Thorax von oben bis unten sowie an der ganzen linken Seitenwand wie am Sehenkel, hinten links an der oberen kleineren Hälfte intensiv, an der unteren absolut gedämpft. Der halbmondförmige Raum erhalten, aber wesentlieh verkleinert, in maximo $1\frac{1}{2}$ Zoll breit. Auf dem Sternum intensive Dämpfung; dieselbe übersehreitet den reehten Sternalrand oberhalb der 3. Rippe naeh rechts um $1\frac{1}{3}$ Zoll, unterhalb derselben um $2\frac{1}{2}$ Zoll. Auf der reehten Thoraxhälfte überall lauter Schall. Pectoralfremitus links überall gesehwäeht, namentlieh an der vorderen und an der Seitenwand des Thorax, an letzterer fast ganz aufgehoben. Man hört vorn links und in der linken Seitenwand sehr sehwaches unbestimmtes, hinten von oben bis unten lautes, scharfes, bronehiales Athmen, unterhalb der Seapula mit amphorischen Timbre. Nirgends eine Spur von Rasseln. Rechts überall schwaehes vesiculäres Athmen.

Herzstoss nirgends wahrnehmbar. In der Regio eordis entsprechend der präsumtiven Gegend der Herzspitze hört man ein systoliseles Reibungsgeräusch, am unteren Theil des Sternum ist dasselbe viel lauter, länger und rauher, und hier ein eben solches auch während der Diastole wahrnehmbar; rechts vom Sternum wird das Geräuseh wieder sehwächer. Radialarterien ungleieh weit, die reehte weiter, als die linke, auffallend stark gespannt, dieroter Puls. — In den Cruralarterien kein Ton. Venae jugulares ext. nur wenig, dagegen die Venen der Obercxtremitäten stark geschwollen.

Urin roth, klar, ohne Sediment und ohne Eiweiss, von 1017 spee. Gew.

Der Digestionsapparat bietet keine bemerkenswerthen Abnormitäten.

Es wurde eine Venäsection von 180 Grammes gemaeht, zwölf trockene Schröpfköpfe in die linke Seitenwand des Thorax gesetzt,

2stündlich Ung. einer. 1,2 Grammes in die Haut des Körpers eingerieben und innerlich.

℞ Infus. Fol. Digit. (1,0) 180
Natr. nitr. 8,0
Solut. succ. Liq. 15,0

2stündlich 1 Esslöffel voll gereicht.

Abends P. 38,9 Gr. C. P. 116. R. 48.

Nachts war Patient sehr unruhig, warf sich viel hin und her und sprach laut vor sich hin.

Am 22. November Morgens T. 37,9, P. 104, R. 48. Collapsus permagnus, fortdauernde Versuche das Bett zu verlassen, tiefe Cyanose des Gesichts, die Haut des ganzen Körpers mit kühlem Schweiss bedeckt. Lautes stertoröses Athmen. Die Ergebnisse der Percussion haben sich gegen gestern nicht geändert.

Morgens 10½ Uhr erfolgte der Tod.

Autopsie am 23. November Vormittags (Dr. Wegener).

Nach Eröffnung des Thorax zeigt sich das Pericardium in abnormer Ausdehnung frei liegend und fluctuirend. Es enthält circa 10 Unzen einer gelblichen, trüben Flüssigkeit. Seine innere Fläche sowie die des Herzens von einer dicken, röthlich grauweissen, arcolirten, sehr derben, aber ziemlich leicht ablösbaren Fibrinschicht bedeckt. Herz nicht vergrössert.

Rechte Lunge stark zusammengezogen, durchgängig lufthaltig, der obere Lappen auf dem Durchschnitt stark geröthet, von reichlicher, schaumig-seröser Flüssigkeit erfüllt.

Linke Lunge in ihrer ganzen Ausdehnung mit der Pleura parietalis fest verwachsen. Innerhalb des kurzen, straffen, gefässreichen Bindegewebes findet sich eine etwa mandelgrosse, mit gelben, gallertigem Faserstoff erfüllte Lücke. Die Lunge zeigt ein colossales Volumen und ist in ihrer ganzen Ausdehnung luftleer. Das harte, aber brüchige Parenchym zeigt eine blassgrau-gelbe, körnige Schnittfläche, welche auf Druck keine erhebliche Menge von Flüssigkeit ergiesst. In vielen der kleineren Bronchien weissliche, dünne, derbe Fibringerinnsel.

Geh. Rath Traube stellte am 20. November Morgens, wo er den Fall zum ersten Male sah und untersuchte, folgende Diagnose: die linke Lunke in ihrer ganzen Ausdehnung luftleer, theils durch Infiltration mit einem entzündlichen Exsudate, theils durch pleuritische Exsudation, daneben ein entzündliches, fibrinhaltiges Exsudat im Herzbeutel.

Für die Existenz einer entzündlichen Infiltration des Lungenparenchyms sprach das, obwohl sparsame, rubiginöse Sputum; für das gleichzeitige Vorhandensein eines pleuritischen Exsudats schienen zu sprechen: das Verhalten des Fremitus, die beträchtliche Verkleinerung des halbmondförmigen Raumes in der Länge und Breite, sowie die Empfindlichkeit der Intercostalräume gegen Druck und das Bestehen von stechenden Schmerzen. Welchen Antheil jedes dieser Momente, die Hepatisation und das Exsudat an der Dämpfung hatte, glaubte er dahingestellt sein lassen zu müssen, gestützt auf seine Erfahrungen in analogen Fällen.

Die Autopsie bestätigte, wie man sieht, die gemachten Schlüsse nur zum Theil. Die linke Lunge zeigte sich in ihrer ganzen Ausdehnung mit der Pleura costalis durch ein dichtes, kurzfaseriges Bindegewebe verwachsen bis auf eine kleine Stelle, welche mit einer gelben, fibrino-serösen Flüssigkeit erfüllt war. Von einem irgend erheblichen pleuritischen Exsudat konnte demnach keine Rede sein. Die im Leben zu beobachtenden physikalischen Zeichen hingen also insgesammt nur von der Hepatisation ab.

Woher aber nun die Verkleinerung des halbmondförmigen Raums und die beträchtliche Schwächung der Stimmvibrationen?

Die Thatsache, dass am untersten Theil des linken Thorax eine Region existire, innerhalb welcher der Percussionsschall tympanitisch ist, kennt man seit langer Zeit. Genauere Beobachtungen und Untersuchungen über diesen Gegenstand hat zuerst Geh. Rath Traube angestellt. Das Ergebniss derselben lässt sich in folgenden Sätzen zusammenfassen:

a) Die eben erwähnte Region des tympanitischen Percussionsschalls hat eine etwa halbmondförmige Gestalt, d. h. sie wird nach unten vom Thoraxrand, nach oben von einer bogenförmigen Linie begränzt, deren Concavität nach unten sieht.

b) Der so gebildete halbmondförmige Raum beginnt vorn unterhalb des 5. oder 6. Rippenknorpels und erstreckt sich längs des Thoraxrandes nach hinten bis zum vorderen Ende der 9. oder 10. Rippe.

c) Seine grösste Breite beträgt 3—3½ Zoll.

d) Der Schall innerhalb desselben unterscheidet sich bei normalem Verhalten des Magens und Dickdarms nicht bloss durch sein tympanitisches Timbre, sondern auch durch seine grössere Höhe von dem darüber befindlichen Lungenschall.

e) Bei tiefen Inspirationen wird, indem die Lunge herabrückt, der halbmondförmige Raum beträchtlich verkleinert und dieser Umstand dient dann zum Beweise der normalen Beweglichkeit des Lungenrandes.

f) Eine bedeutende Vergrösserung resp. Verbreiterung gewöhnlich verbunden mit Unbeweglichkeit des unteren Randes der linken Lunge ist eines der wichtigsten Zeichen für Schrumpfung derselben.

g) Bei pleuritischem Exsudat kann der halbmondförmige Raum vollkommen verschwinden, der Beginn der Resorption zuerst durch das Wiedererscheinen desselben, und ihr Fortgang bisweilen am deutlichsten durch seine Verbreiterung nachgewiesen werden.

h) Bei pneumonischer Infiltration des gesammten linken Lungenflügels bleibt der halbmondförmige Raum entweder intrakt oder wird nur wenig verschmälert.

Im Hinblick besonders auf die letzten Erfahrungen glaubte Geh. Rath Traube die hier nachgewiesene, so beträchtliche Verschmälerung des halbmondförmigen Raums durch die Annahme einer blossen Hepatisation des linken Lungenflügels nicht erklären zu können. Sie schien mit Nothwendigkeit wenigstens auf eine Complication mit pleuritischem Exsudat hinzuweisen. Nichts destoweniger fand sich, wie gesagt, keine Spur von letzterem. Wir lernen damit eine neue Thatsache kennen, die mit einer anderen, auf welche Geh. Rath Traube vor vielen Jahren hingewiesen hat, im Zusammenhange steht. Wir meinen die Volumenzunahme des Lungenparenchyms durch seine Infiltration mit Entzündungsprodukten. Eine solche Volumenzunahme d. h. ein Anwachsen des Volumens über diejenigen Grenzen, welche das Parenchym bei gewöhnlicher Respiration einnimmt, ist freilich nicht immer zu beobachten; dass sie aber wirklich vorkomme, wird durch eine percussorische Erscheinung ausser Zweifel gesetzt. Wir finden bei Hepatisationen der hinteren Hälfte eines Lungenflügels häufig eine beträchtliche Vertiefung des Percussionsschalls an der vorderen Wand derselben Seite und bei Hepatisation des oberen Lungenlappens öfters eine Vertiefung des Percussionsschalls am hinteren und unteren Theil derselben Brusthälfte. Diese Erfahrungen beweisen, wie Geh. Rath Traube anderweitig gezeigt hat, eine Volumensabnahme der den hepatisirten benachbarten lufthaltigen Lungenpartieen, demnach einen Volumenzuwachs der hepatisirten Theile.

Wenn zwar hieraus erhellt, dass die Volumenszunahme hepati-

sirter Lungentheile keine ungewöhnliche Erscheinung ist, so hat doch Geh. Rath Traube eine ähnliche Vergrösserung, wie sie hier zu beobachten war, bis jetzt noch nie gesehen. Jedenfalls lehrt dann diese Beobachtung, dass in freilich seltenen Fällen der halbmondförmige Raum auch durch Hepatisation des linken Lungenflügels beträchtlich verkleinert werden kann, und fortan dürfte nur ein vollständiges Verschwinden des tympanitischen Percussionsschall am unteren Theil des linken Thorax als ein Argument anzusehen sein, das zu Gunsten des pleuritischen Exsudats spräche.

Die zweite Erscheinung, welche zu dem in Rede stehenden Irrthum veranlasste, war die fast vollständige Vernichtung der Stimmvibrationen an der Seitenwand und an der vorderen Wand des linken Thorax unterhalb der 2. Rippe. Wenn auch Geh. Rath Traube im Gegensatz zu Anderen schon längst den Satz als irrig verworfen hat, dass der Fremitus vocalis über hepatisirten Theilen unverändert bleibe, so hat er dennoch eine so weit gehende Schwächung desselben, wie in diesem Falle, bisher nie zu beobachten Gelegenheit gehabt. Der Grund für diese Erscheinung war offenbar ein doppelter: einmal die Verstopfung zahlreicher Bronchien mit Faserstoffgerinnseln und zweitens die ungewöhnliche Ausdehnung der Alveolen durch das in sie abgelagerte Entzündungsprodukt. Durch letzteres Moment musste das Lumen der Bronchien und somit die freie Communication derselben mit der Trachea noch mehr beeinträchtigt werden. Denn dass die Stärke des Fremitus nicht bloss durch tropfbar-flüssige oder gasige Schichten vermindert werde, welche sich der Pleura pulmonalis und parietalis interponiren, sondern auch durch Verengerung und Verstopfung der Bronchien, davon hat sich Geh. Rath Traube auf das Entschiedenste in einzelnen Fällen von chronischem Bronchialcatarrh. überzeugt. In allen diesen Fällen war der Fremitus an den hinteren unteren Partieen des Thorax, d. h. so weit die Rasselgeräusche reichten, evident und mitunter sogar bedeutend geschwächt.

LIX.

Krebsige Strictur an der Gränze zwischen S. romanum und Mastdarm. Tod durch allgemeine Peritonitis in Folge einer Perforation des Darms. — Diagnostische Bemerkungen.†)

St., Handelsmann, 52 Jahre alt, wurde am Nachmittag des 18. November 1868 in die Charité aufgenommen. Er will seit ungefähr 6 Jahren an Stuhlverstopfung und periodisch auftretenden Leibschmerzen gelitten haben; mit letzteren war häufig im Leibe ein eigenthümliches Drängen „nach unten" bemerkbar. Den Fäces war zuweilen etwas Blut beigemengt. Vor ungefähr einem Jahre erfuhr das Leiden des Patienten im Verlaufe weniger Tage eine erhebliche Verschlimmerung. Die Schmerzen im Leibe wurden sehr heftig, grössere Mengen „verrotteten" Blutes wurden mit dem Stuhl entleert. Von dieser Zeit an litt der Kranke beständig an Leibschmerzen, die nur anfallsweise sich steigerten, an Schmerzen bei Entleerung des Harns und der Fäces, mit welchen jetzt öfters erhebliche Quantitäten Blut abgingen, und an Stuhlverstopfung. An Stelle der letzteren trat vor 13 Wochen Durchfall auf, zu welchem sich bald Appetitlosigkeit und lebhafter Durst gesellten. Die stetige Zunahme aller dieser Beschwerden, sowie der Verfall der Kräfte veranlassen den Patienten endlich, Hilfe in der Charité zu suchen.

Am 20. November stellte Geheime Rath Traube den Kranken in der Klinik vor und gab folgenden Status praesens zu Protokoll.

---

†) Separat-Abdruck aus der „Berl. klin. Wochenschrift", Jahrg. 1868, No. 47. Referent Stabsarzt Dr. Fraentzel.

Schwächlich gebauter, sehr magerer Mann, mit grosser Blässe des Gesichts und der sichtbaren Schleimhautabschnitte, nimmt die Rückenlage mit Neigung nach links ein. Gesichtsausdruck leidend und ängstlich bei freiem Sensorium. Häufiges, lautes Stöhnen, Klagen über lebhafte, zeitweise sich fast zur Unerträglichkeit steigernde Schmerzen im Abdomen und über Durchfall. Haut blass und welk. Die oberflächlich gelegenen Lymphdrüsen nicht vergrössert. Temp. 39,0 C., P. 96, R. 24, (gestern Abend Temp. 38,9 C., P.88, R. 20).

Abdomen in der unteren grösseren Hälfte stark aufgetrieben, am stärksten in der regio iliaca sinistra, überall gegen Druck erheblich empfindlich. Bei der Palpation dieses unteren Abschnittes bemerkt man abwechselnde Zu- und Abnahme der Resistenz an einzelnen Stellen und, hierdurch aufmerksam gemacht, sieht man dann zeitweise einzelne Darmschlingen reliefartig hervortreten, am deutlichsten in der fossa iliaca sinistra. Gleichzeitig mit diesen Hervorwölbungen einzelner Darmschlingen treten heftige, kolikartige Schmerzen im Leibe auf, die so heftig sind, dass Patient laut stöhnt und die Hände gegen die regio iliaca sin. presst, um, wie er glaubt, auf diese Weise sich Linderung zu verschaffen. Percussionsschall am Abdomen laut, tief, tympanitisch, nur in der linken Seitenwand und der gleichnamigen regio iliaca intensive Dämpfung.

Zunge rein und feucht. Keine Uebelkeiten, kein Erbrechen. Leber und Milz nicht nachweisbar vergrössert. Fast fortdauernder Stuhldrang. Patient entleert zeitweise unter starken Leibschmerzen, mit denen intensive Schmerzen in der Umgend des anus verbunden sind (es ist dem Kranken, als ob ihm der Darm zum Leibe herausgedrängt würde), reichliche, dünnbreiige, braune, ziemlich übelriechende Fäcalmassen. Bei der Untersuchung per rectum, welche dem Kranken äusserst schmerzhaft ist, fühlt man nur mit der Spitze des Fingers zwei anscheinend polypöse Schleimhautexcrescenzen.

Harn wird ohne Beschwerden gelassen, derselbe ist gelbroth, klar, von 1006 spec. Gew., enthält kein Albumen.

In den übrigen Organen sind keine bemerkenswerthen Veränderungen zu constatiren.

Ordination:

Rp. Emuls.-Ol. Ricini (15,0) 200,0,
Sacch. albi 15,0

zweistündlich einen Esslöffel zu nehmen; ausserdem warme Umschläge auf den Leib und zeitweise subcutane Morphium-Injectionen.

Abds.: T. 39°,1 C., P. 108, R. 36.

In der folgenden Nacht schlief Patient nur sehr wenig.

Am 21. Morgens T. 37°,4 C., P. 104. R. 36. A. 37°,5 C. P. 108. R. 36.

Der Zustand hatte sich im Laufe des Tages gar nicht verändert, bis Abends spät der Kranke, nachdem er sich vorher längere Zeit ruhig verhalten, laut aufschrie und über enorm gesteigerte Schmerzen im Leibe klagte. Stärkere Morphiuminjectionen vermochten keine Ruhe zu schaffen.

Patient verbrachte die ganze Nacht schlaflos unter fortdauerndem Schreien. Am 22. November Morgens T. 37°,1 C. P. 140. R. 40. Collapsus maximus. Frigor extremitatum et nasi. Stirn mit kaltem Schweiss bedeckt. Sensorium benommen, Patient antwortet auf keine Frage. Abdomen viel stärker aufgetrieben, als gestern, selbst bei der leisesten Berührung wird das Gesicht schmerzhaft verzogen. Percussionsergebnisse unverändert.

Unter stetiger Zunahme des Collapsus erfolgte um $3\frac{1}{2}$ Uhr Nachmittags der Tod.

Autopsie am 23. November Vormittags (Dr. Wegener).

Magere Leiche. Bei der Eröffnung der Bauchhöhle entleert sich aus derselben eine mässige Menge einer fäculant riechenden, trüben, mit einzelnen Faserstoffflocken vermischten Flüssigkeit. In den abhängigen Theilen der Bauchhöhle findet sich eine reichliche Quantität eines faserstoffreichen eitrigen Exsudats. Das vorliegende, ziemlich fettreiche Netz bedeckt die Därme in ihrer ganzen Ausdehnung und ist mit denselben ebenso wie diese unter sich durch dünne Exsudatschichten locker verklebt. Beim Aufheben des Colon transversum entleeren sich an der Flexura iliaca aus einer linsengrossen Oeffnung der Darmwand dünne, fäculante Massen. Die Flexura iliaca ist in ihrem unteren Theil nach der rechten Seite des Beckens verzogen und mit den Beckeneingeweiden verlöthet. Nach Herausnahme des ganzen Beckeninhalts zeigt sich die Blase intact bis auf eine Stelle der hinteren Wand, die durch eine ziemlich weiche Tumormasse hüglig hervorgewölbt ist.

Der untere Theil des Rectums bis zur Höhe von 4 Zoll hinauf abgesehen von einer geringen Schwellung der Schleimhaut unverändert. Weiter nach aufwärts erscheinen an der vorderen Rectalwand zwei polypoide, weiche, in das Darmlumen hineinragende und von der Schleimhaut bedeckte Excrescenzen, welche mit einem ziemlich faustgrossen, zwischen Blase und Rectum befindlichen Tumor im Zusammenhang stehen. Oberhalb dieser Stelle kommt man

auf mehrere kleine Geschwüre, welche direct in die erwähnte, in Verjauchung begriffene Geschwulst hineinreichen. Zwischen den Geschwüren befinden sich zahlreiche, weiche, in das Darmlumen hineinragende, blass rosafarbene Geschwulstknoten. An der Stelle, wo das Rectum in die Flexura sigmoidea übergeht, ist die ganze innere Fläche des Darms in der Länge von $2\frac{1}{2}$ Zoll in eine missfarbige, grobhöckerige, zerklüftete Geschwürsfläche verwandelt, die an der oben erwähnten Stelle die Darmwand in der Grösse einer Linse ganz perforirt hat. Die Ränder der Perforationsstelle sind unregelmässig, grauschwarz, brüchig. Oberhalb des Geschwürs geht nach links ein 5 Zoll langes, trichterförmig-cylindrisches, mit der Geschwulst verwachsenes Darmdivertikel ab.

Der Umfang des Darms in der Gegend des Geschwürs beträgt $1\frac{1}{2}$ Zoll, während das Rectum $3\frac{1}{2}$ Zoll, der höher gelegene Theil der Flexura sigmoidea 6 Zoll in seiner Circumferenz misst. Die Wand der Flexura sigmoidea ist bis auf $\frac{3}{8}$ Zoll verdickt. Die Verdickung betrifft nicht nur die Muscularis, sondern auch die Schleimhaut, welche ausserdem bis 4 Zoll über die verengte Stelle hinauf intensiv geröthet ist. Schwellung und Röthung der Schleimhaut, sowie die Verdickung der Muscularis und die Ectasie des ganzen Darmrohres verschwinden gegen das obere Ende des Colon descendens hin ganz.

Die übrigen Partieen des Darmes sind intact, nur finden sich im Ileum und Jejunum sehr zahlreiche, hirsekorn- bis kirschkerngrosse, bläuliche, resistente Knoten, welche die Schleimhaut selbst hervorwölbend in das Lumen des Darmes hineinragen und beim Anschneiden sich offenbar als ausgedehnte, mit Blutcoagulis gefüllte Venenäste erweisen.

Venae mesentericae frei, ebenso die vena portarum.

Leber von mittlerer Grösse, Gewebe ziemlich derb, Acini klein, atrophisch. Milz mässig vergrössert, Kapsel weisslich gefärbt, gerunzelt und verdickt, Parenchym von schmutzigbraunrother Farbe, durchsetzt von einzelnen blutreicheren Inseln, Pulpa im Allgemeinen sehr atrophisch, von den Follikeln wenig zu sehen.

Beide Nieren von nahezu normaler Grösse. Das Becken der linken Niere ist ziemlich beträchtlich erweitert und enthält trüben schmutziggelb gefärbten Harn. Die Erweiterung geht plötzlich in den normal weiten Ureter über. Die Kapsel beider Nieren etwas fester adhärent als gewöhnlich, ihre Oberfläche lappig. An der rechten prominiren eine Reihe kleinerer und grösserer, bis kirsch-

kerngrosser Cysten. Parenchym etwas derb, die Rindensubstanz ziemlich blass, die Markkegel nur wenig geröthet.

In den übrigen Organen nichts Bemerkenswerthes.

Die später von Herrn Dr. Wegener vorgenommene mikroskopische Untersuchung liess die Geschwulst als ein Carcinom erkennen. —

In der Epicrise zu dem vorstehenden Falle, welche er am 24. November unter Vorzeigung der betreffenden Präparate gab, sprach sich Geh. Rath Traube folgendermaassen aus.

Bei der Vorstellung am 20. November liess sich

1. zuversichtlich behaupten, dass der Kranke trotz der 13 Wochen bestehenden Diarrhoe an einer Strictur des Darmkanals leide. Die Richtigkeit dieser Annahme wurde durch folgende Zeichen und Umstände erwiesen:

a) Der Diarrhoe war längere Zeit hindurch eine beträchtliche und hartnäckige Stuhlverstopfung vorhergegangen, und die Erfahrung lehrt, dass eine solche Aufeinanderfolge bei langsam zu Stande gekommener Verengerung des Darmkanals nicht nur nicht zu den seltenen, sondern zu den häufigen Vorkommnissen gehört.

b) Trotz der häufigen und dünnen Darmentleerungen, die bis zum Zeitpunkt der Vorstellung des Kranken anhielten, fand sich eine ungewöhnliche Auftreibung des Abdomens (mit Ausnahme des Epigastriums). Die Auftreibung war eine gleichmässige; sie musste, wie die Ergebnisse der Percussion zeigten, jedenfalls zum grössten Theil durch Gasanhäufung in den Därmen und konnte entschieden nicht durch tropfbare Flüssigkeit im Peritonealsack bedingt sein.

c) Patient empfand von Zeit zu Zeit heftige, zusammenschnürende Schmerzen quer durch den Unterleib in der Höhe des Nabels, und während dieser Schmerzanfälle liessen sich

d) wenigstens zeitweise bald in der rechten, bald in der linken Seite Steifungen darunter gelegener Darmschlingen constatiren, welche sich dadurch kundgaben, dass die Bauchwand an diesen Stellen in Form länglich abgerundeter Wülste hervorgetrieben wurde. Eine Erscheinung, wie diese, lässt sich bei behinderter Entleerung nicht bloss an den Gedärmen, sondern, wie bekannt, auch am Magen und, wie Geh. Rath Traube beobachtet hat, bisweilen sogar an der Blase wahrnehmen. Am Magen ist sie immer nur dann zu beobachten, wenn derselbe in Folge beträchtlicher Verengerung

des Pylorus erweitert, an der Blase, wenn dieselbe in Folge von Verengerung ihres Halses ausgedehnt ist. Auch in diesen Fällen ist sie in der Regel mit kolikartigen Schmerzen verbunden. Geh. Rath Traube erklärt sie durch die Annahme, dass in Folge der erregenden Einwirkung des gestauten Inhalts auf die Schleimhaut zeitweise heftige peristaltische Bewegungen entstehen, welche, da die aufgestauten Massen gar nicht oder nur unvollständig entleert werden können, eine heftige Spannung der Darmwand erzeugen und in Folge dieser ungewöhnlichen Spannung wegen des Druckes, den hierbei die sensiblen Nervenfasern erleiden, eigenthümliche Schmerzen (Kolikschmerzen) hervorrufen. Vielleicht sind auch die heftigen Schmerzanfälle, welche beim Eintritt von Concretionen in die Ureteren oder in die grossen Gallengänge aufzutreten pflegen, auf einen gleichen Vorgang zurückzuführen. Wäre dem so, dann liesse sich der folgende allgemeine und besonders in diagnostischer Beziehung wichtige Satz formuliren: „Wenn es in einem von ungestreiften Muskelfasern umschlossenen Canal oder Reservoir durch mechanische oder anderweitige Hindernisse zu einer beträchtlichen Stauung des Inhalts kommt, dann entstehen zeitweise heftige peristaltische Contractionen, die von eigenthümlichen Schmerzempfindungen begleitet sind, und gleichzeitig, sobald der betreffende Organtheil dicht unterhalb der Bauchdecken liegt, eigenthümliche, reliefartige Vorsprünge der Bauchdecken bewirken, Vorsprünge, welche mit den erwähnten Schmerzempfindungen auftreten und verschwinden.

II. Das Hinderniss in dem vorliegenden Falle musste sich am obersten Theil des Mastdarms befinden. Für diese Voraussetzung sprachen 3 Momente:

a) die Schmerzen, welche Patient während der Entleerungen empfand,

b) die polypoiden Excrescenzen, welche bei der Untersuchung des Mastdarms von der Spitze des möglichst tief eingehenden Zeigefingers zu erreichen waren,

c) die ausgebreitete, fast schenkelschallartige Dämpfung in der Reg. iliac. sin. und am unteren Theil der linken Seitenwand des Abdomens. Dass diese Dampfung nicht von einem Tumor oder von einem circumscripten peritonitischen Exsudat bedingt sein konnte, ergab die Palpation. Denn, wie längst

bekannt ist, verhalten sich abgesackte peritonische Exsudate dem zu fühlenden Finger gegenüber ganz wie solide Tumoren. Von einer irgendwie erheblichen Resistenz aber war in der Regio iliaca sin. keine Spur vorhanden.

III. Weniger sicher konnte begreiflich das Urtheil über die Natur des Vorgangs lauten, welcher das Hinderniss an der Uebergangsstelle zwischer S. romanum und Rectum erzeugt hatte. Beim Hinblick auf die erwähnten polypoiden Excrescenzen und auf das Alter des Patienten lag offenbar die Annahme einer krebsigen Neubildung am Nächsten. —

Wie aber ist nach alledem das so häufig zu beobachtende Vorkommen einer Diarrhoe bei Stricturen des Darmkanals zu erklären?

Geh. Rath Traube bemerkte darüber Folgendes. In allen solchen Fällen lassen sich oberhalb des Hindernisses Veränderungen in der Darmschleimhaut nachweisen. Meist sind dieselben, wie hier, auf einen Katarrh zurückzuführen. In anderen Fällen kann es zu Ulcerationen kommen. Auf solche Weise wächst die Erregbarkeit der Schleimhaut, es werden dann von hier aus per reflexum häufige und lebhafte peristaltische Bewegungen in dem ganzen Darmtractus hervorgerufen, durch welche der dünnflüssige Dünndarminhalt in das Colon und von hier nach Aussen getrieben wird (cf. Traube, Symptome der Krankh. des Resp. und Circ. Apparats. Berlin 1867, pag. 126 u. ff.).

Schliesslich verdient noch die innerhalb der letzten 24 Stunden eingetretene Perforation des S. romanum erwähnt zu werden, welche eine diffuse Peritonitis und durch dieselbe raschen Tod zur Folge hatte. Ereignisse dieser Art sind bekanntlich keine Seltenheit bei chronisch entstandenen Strieturen im unteren Theil des Darmkanals.

LX.

Ein Fall von Pylephlebitis nebst diagnostischen Bemerkungen.†)

W., Weber, 30 Jahre alt, wurde am 9. November 1868 Mittags in die Charité aufgenommen. Er will in früheren Jahren nie krank, aber immer etwas hartleibig gewesen sein und in den letzten vier Woehen ab und zu an Leibsehmerzen gelitten haben. Am 1. November d. J. weehselte Patient seine Wohnung und besorgte dabei den Transport seiner Meubles unter grossen körperliehen Anstrengungen selbst. Am nächsten Morgen ging er, sieh ganz wohl fühlend, an seine Arbeit, musste dieselbe aber sehon um 10 Uhr Morgens verlassen, weil er heftige Leibsehmerzen und Durehfall bekam. Naehmittags nahm der Kranke zum Sehwitzen und wurde, während er zu diesem Zweeke im Bette lag, um 5 Uhr von einem heftigen, 10 Minuten anhaltenden Sehüttelfrost befallen, dem Erbreehen von grünlich gefärbten, bitter sehmeekenden Massen und lebhaftes Hitzegefühl folgten. Am Abend fühlte er sieh wieder ganz wohl und war am nächsten Morgen so kräftig, dass er von Neuem zur Arbeit gehen wollte, als er wiederum von einem Frostanfall befallen wurde, der kürzere Zeit andauerte und nieht von Hitze gefolgt war, während dessen aber sieh zuerst heftige Sehmerzen in der Magengegend bemerkbar maehten, die seit dieser Zeit unverändert fortbestehen. Am 3. und 4. d. M. trat kein Frost, wohl aber am 4. dreimaliges Erbreehen von grünliehen Massen auf. Am 5. bemerkte ein herbeigerufener Arzt eine gelbliehe Färbung der Haut und der Conjune-

†) Separat-Abdruck aus der „Berliner Klin. Wochenschrift", Jahrgang 1869, No. 1 ff. Referent Stabsarzt Dr. Fraentzel.

tiven des Patienten. Abends 10 Uhr erschien ein neuer intensiver Frostanfall, der sich am 6. um 5 Uhr Nachmittags, am 7. um 5 Uhr Morgens, 1 Uhr Mittags und 9 Uhr Abends, am 8. um 11 Uhr Morgens und 4 Uhr Nachmittags wiederholte und stets von Hitze gefolgt war. Diese Fröste, die in den Nächten vorhandene Schlaflosigkeit, der zunehmende Icterus verbunden mit Appetitlosigkeit und gesteigertem Durstgefühl veranlassten den Patienten endlich, Hilfe in der Charité zu suchen. Auf dem Wege zu derselben wurde er in der Droschke um $11\frac{1}{2}$ Uhr Morgens abermals von Frost befallen.

Dem Patienten wurden bei seiner Aufnahme 8 Blutegel in die Regio epigastrica gesetzt, lauwarme Breiumschläge auf das Abdomen und innerlich der Gebrauch einer Emuls. Amygdal. dule., zweistündlich ein Esslöffel voll, verordnet.

Naehmittags 4 Uhr T. 38,1 C., P. 84, R. 24.
„ 5 Uhr 55 Min. T. 39,8 C.
„ 7 Uhr T. 40,6 C.

Letztere beiden Temperaturen wurden während zweier kurzen Frostanfälle gemessen.

Am 10. November stellte Geh. Rath Traube den Kranken in der Klinik vor und gab folgenden Status praesens zu Protokoll.

Der gut gebaute, wenig muskulöse, etwas magere Kranke nimmt die Rückenlage ein. Sensorium frei. Gesichtsausdruck leidend. Patient klagt über zuweilen auftretende Sehmerzen in der Lebergegend und über Appetitlosigkeit. Haut trocken, heiss anzufühlen, in ihrer ganzen Ausdehnung, ebenso wie die Conjunctiven, deutlich aber wenig gelb gefärbt. Temperatur 39,9 C., P. 104, R. 24.

Zunge dünn weiss belegt, zeigt Neigung zur Trockenheit, Appetit fehlt, Durstgefühl sehr gesteigert. Seit vorgestern kein Erbreehen. Stuhl retardirt. Abdomen wenig aufgetrieben. Pereussionsschall laut, tympanitisch, in der Regio iliaca dextra dumpfer und höher als in der sinistra.

Leberdämpfung beginnt in der L. parast. dextra am unteren Rande der 5. Rippe und überragt in dieser Linie den Thoraxrand um $3\frac{1}{4}$ Zoll, in der L. mammill. um $2\frac{3}{4}$ Zoll, die Basis des Proc. xiphoid. um 5 Zoll, die L. alba nach links um $3\frac{1}{4}$ Zoll. Die Gesammthöhe der Leberdämpfung misst in der L. mammill. $6\frac{1}{2}$ Zoll. Der seharfe Rand deutlich fühlbar, oberhalb desselben überall starke Empfindliehkeit gegen Druek.

Milzdämpfung erheblich vergrössert, 6 Zoll lang, $4\frac{3}{8}$ Zoll breit, das vordere Milzende deutlich fühlbar, überragt den Thoraxrand um $1\frac{3}{4}$ Zoll.

Urin roth, mit gelbem Schaum, von 1013 spec. Gew., enthält kein Albumen und giebt mit unreiner Salpetersäure eine exquisite Reaction auf Gallenfarbstoff.

Spitzenstoss im 5. Intercostalraum nach innen von der L. mammill. sin. sicht- und fühlbar. Herzdämpfung nicht vergrössert. An der Herzspitze ist der systolische Ton von einem Geräusch begleitet, sonst überall reine Töne. Radialarterien weit, wenig gespannt, hoher Puls.

Der Respirationsapparat und das Nervensystem zeigen nichts Bemerkenswerthes.

Ordination: Continuentur Cataplasmata. Ein Löffel Ol. Ricini. Emuls. Natr. nitr. (8,0 ad 200,0), 2stündlich einen Esslöffel voll zu nehmen.

Mittags 2 Uhr Frostanfall.

Abend T. 40,1 C., P. 104, R. 26.

Am 11. November Morgens T. 39,0, P. 108, R. 28.

Nachts Schlaf durch Schmerzen im Epigastrium unterbrochen. Morgens ist Patient ohne Klagen. Icterus deutlicher ausgesprochen Abdomen ziemlich stark aufgetrieben, mässig gespannt, auf Druck angeblich nirgends empfindlich, zuweilen aber tritt spontan ein Gefühl von Druck im Epigastrium auf; Percussionsschall am Abdomen laut, tief und klingend. Der scharfe Leberrand hat sich von unten nach oben in maximo um 1 Zoll zurückgezogen, dafür hat sich aber die Leberdämpfung nach oben um eben so viel erhoben. Die obere Grenze der Milzdämpfung reicht ebenfalls höher hinauf, während dagegen die untere Grenze unverändert geblieben ist. Seit gestern sind mehrere hellbraune Stühle erfolgt.

Abends T. 38,9 C., P. 100, R. 26.

12. Nov. Morgens T. 39,2 C., P. 108, R. 28. Seit gestern Abend sind drei Frostanfälle aufgetreten, der erste gestern Abend um 9 Uhr, der zweite gegen Mitternacht, der dritte um 5 Uhr Morgens. Heute Morgen hat Patient keine Klagen. Sensorium frei. Haut mit starkem Schweisse bedeckt. Icterus viel stärker geworden, so dass auch die Haut des Rumpfes intensiv gelb erscheint. Urin dunkelbraun mit gelbem Schaum. Zunge vollkommen rein. Beim Aufrichten will Patient Brechneigung bekommen. Abdomen noch stärker aufgetrieben, als gestern, Bauchdecken straff gespannt, selbst auf starken Druck nirgends eine Empfindlichkeit vorhanden.

Abends T. 37,4 C., P. 76, R. 24.

13. Nov. Morgens T. 37,8, P. 92, R. 20. Nachts gut geschlafen, Frostanfall eben so wenig wie Schmerzen im Leibe von Neuem aufgetreten. Icterus noch im Zunehmen. Die Auftreibung des Abdomen hat entschieden zugenommen, während die Grenzen der Leber- und Milzdämpfung unverändert geblieben sind. Radialarterien weit, von weniger als mittlerer Spannung, hoher Puls. Stuhl breiig, graugelb.

Mittags 11 Uhr starker Schüttelfrost, wobei Patient stark klapperte, nachher grosse Hitze mit Schweiss.

Mittags 11 Uhr 10 Min. 40,5 C.
„ 20 „ 41,2 „
„ 30 „ 41,6 „
„ 35 „ 41,5 „

Abends T. 38,0 C., P. 84, R. 26.

14. Nov. M. T. 38,8 C., P. 92, R. 28. Patient hat wegen heftiger Schmerzen im Leibe schlecht geschlafen. Auch Morgens bestehen diese Schmerzen im Epigastrium fort, das gegen Druck lebhaft empfindlich ist. Icterus unverändert. Rückenlage; die Seitenlagen sind für den Patienten unmöglich, weil hierdurch die Leibschmerzen zu unerträglicher Höhe gesteigert werden. Sensorium frei. Zunge an der Spitze und den Rändern abnorm geröthet, in den mittleren Partieen dick grauweiss belegt. Abdomen stark aufgetrieben. Grenzen der Leber und Milzdämpfung unverändert.

Im Laufe des Tages zwei Fröste.
A. T. 40,0 C. P. 108. T. 32.
15. November: M. T. 39,1 C. P. 100. R. 20.
A. T. 41,6 C. P. 112. R. 30.
Am Nachmittag und Abend je ein Frostanfall.
16. November: M. T. 38,4 C. P. 96. R. 36.
A. T. 40,1 C. P. 104. R. 34.

Schlaf in Folge der vermehrten Leibschmerzen schlecht. Patient klagt lebhaft über diese Schmerzen, sowie über Luftmangel. Seitenlagen unmöglich. Icterus noch intensiver. Harn dunkelbraun, zeigt exquisite Reaction auf Gallenfarbstoff.

Leberdämpfung beginnt in der L. parasternalis dextr. vom unteren Rand der 4. Rippe, überragt den Thoraxrand in der L. mammill. um 2 Zoll, in der L. parasternalis um $2\frac{3}{4}$ Zoll, die Basis der proc. xiphoid. um $4\frac{1}{4}$ Zoll, die L. alba nach links um $2\frac{3}{4}$ Zoll. Die Gesammthöhe der Leberdämpfung beträgt in der L. mammill.

$6\frac{3}{4}$ Zoll. Innerhalb der ganzen Leberdämpfung, namentlich aber in der Gegend der L. alba besteht starke Empfindlichkeit gegen Druck.

Milzdämpfung beginnt in der L. axill. sin. vom unteren Rande der 7. Rippe, ragt nach abwärts bis zur 11., nach vorn bis an den Rippenrand; das vordere Milzende ist nicht fühlbar. Die grösste Breite der Milzdämpfung beträgt $4\frac{3}{8}$ Zoll.

Zunge von normaler Beschaffenheit, Appetit fehlt, Durstgefühl sehr gesteigert. Abdomen stark aufgetrieben. Stuhlgang bräunlich gelb, homogen, breiig.

Abends ein Frostanfall.

17. November: M. T. 38,8 C. P. 104. R. 32.
A. T. 40,7 C. O. 112. R. 30.

Nachts ziemlich gut geschlafen, Morgens bei ruhiger Lage auf dem Rücken keine spontanen Schmerzen, dagegen sehr bedeutende Empfindlichkeit gegen Druck zwischen Nabel und Proc. xiphoid., dem letzteren näher. Abdomen noch stärker aufgetrieben als gestern.

Radialarterien von mittlerem Umfang, geringer Spannung, sehr hoher Puls.

Spitzenstoss im 4. Intercostalraum in der L. mammill. sinistra sicht- und fühlbar. An der Herzspitze systolisches Geräusch, diastolischer Ton; an den übrigen Stellen normale Töne.

Herzdämpfung beginnt unter den Clavicnlis und ist hier $2\frac{3}{4}$ Zoll, in der Höhe des 4. Rippenknorpels $5\frac{1}{2}$ Zoll breit; sie ragt nach links nicht über die L. mammill. hinaus, übersehreitet den rechten Sternalrand um höchstens $\frac{3}{4}$ Zoll. Fortdauernder starker Ieterus, nur der Harn ist blasser geworden.

Morgens, Mittags und Abends je ein Schüttelfrost.

18. November: M. 39,7 P. 116. R. 32.
A. 39,8 P. 112. R. 36.
19. November: M. 38,4 P. 112. R. 32.
A. 30,4 P. 110. R. 30.
20. November: M. 38,3 P. 104. R. 28.
A. 39,1 P. 104. R. 30.

Morgens 9 Uhr Frostanfall. Gegen gestern auffallender Collapsus und Pallor faciei. Etwas stupor; viel aber ängstlicher Schlaf. Ieterus der Haut und der Conjunctiven geringer geworden, ebenso der Harn viel heller, hellbraun. Abdomen stark aufgetrieben, überall gegen Druck empfindlich. Schall auf der Höhe des Leibes laut und tief, wenig tympanitisch, an den abhängigen Theilen überall intensiv

gedämpft. Scharfer Leberrand hat sich gegen den anfänglichen Befund um $\frac{6}{8}$ Zoll zurückgezogen, obere Gränze in der Höhe der 4. Rippe, grösste Höhe der Leberdämpfung in der L. mammill. $5\frac{3}{4}$ Zoll. Das vordere Milzende wieder fühlbar. Radialarterien enge, wenig gespannt, ziemlich hoher Puls. Der Stuhl enthält mikroskopisch nachweisbare blutige Beimengungen.

21. November: M. T. 38,2 P. 100. R. 24.
A. T. 40,0 P. 112. R. 32..

Ordination: Acid. sulfur. dil. 2,0
Chin. sulfur. 0,35
Aq. destill. 180,0
Tinct. aromat. 4,0
Syr. cort. Aurant. 15,0.

Zweistündlich einen Esslöffel voll zu nehmen.

22. November: M. T. 40,5 P. 128. R. 48.
A. T. 37,4 P. 104. R. 32.

Am Morgen ein neuer Frostanfall. Stuhlgang breiig, gelb gefärbt.

23. November: M. T. 38,5 P. 106. R. 36.
A. T. 38,2 P. 112. R. 16.

Morgens ist wieder ein Frost aufgetreten. Ieterus der Conjunctiven, der Haut und des Harns auffallend gering geworden. Collapsus maximus. Patient klagt über äusserst heftige Schmerzen im Leibe und schreit deshalb zuweilen laut auf. Abdomen sehr stark aufgetrieben, überall sehr empfindlich gegen Druck, Schall an den abhängigen Partien überall intensiv gedämpft.

Ordination: Subcutane Morphiuminjectionen.

24. November: M. T. 38,5 P. 116. R. 34.
A. T. 38,6 P. 120. R. 20.

25. November: M. T. 38,0 P. 120. R. 32.
A. T. 37,8 P. 136. R. 28.

Unter stetiger Zunahme der peritonitischen Erscheinungen und unter Abnahme des Icterus erfolgte am 26. November Morgens 6 Uhr der Tod, ohne dass in den letzten 2 Tagen neue Frostanfälle aufgetreten wären. —

Bei der Vorstellung des Patienten am 10. November stellte G. R. Traube nach vorgenommener Untersuchung die Diagnose auf Leberabscess in Folge von Pylephlebitis und liess es in Ermangelung anamnestischer Angaben für den Zeitraum, welcher dem ersten Frost vorhergegangen war, dahingestellt, welches der Aus-

gangspunkt der Pylephlebitis sei. Seine Argumentation war folgende:

Auf den ersten Blick könnte man versucht sein, den vorliegenden Fall für ein gleichgiltiges Exemplar von Icterus catarrhalis zu halten. Und für eine solche Auffassung liesse sich allerdings anführen:

a) dass auch bei Icterus catarrhalis gewöhnlich eine Schwellung der Leber und gar nicht selten auch eine erhebliche Anschwellung der Milz constatirt werden, ferner
b) dass auch der catarrhalische Icterus von Fieber begleitet sein könne.

Auffallend würde bei dieser Annahme aber der Contrast sein, in welchem die Leber- und Milzanschwellung zur Intensität des Icterus steht. Starke Schwellung der Leber und Milz bei Icterus catarrh. würde eine beträchtliche Stauung des Lebersecrets in den Gallengängen voraussetzen, und eine solche wäre, wie auf der Hand liegt, nicht vereinbar mit einem so schwach ausgeprägten Icterus, wie in unserem Falle, und überdies erinnert sich G. R. Traube in keinem Falle von Icterus catarrh., selbst bei intensivster Färbung der Haut, der Conjunctiven und des Harns, eine so enorme Milzanschwellung beobachtet zu haben. Noch viel weniger kommen jemals in einem Falle von Icterus catarrhalis dergleichen Frostanfälle, wie in dem gegenwärtigen, zur Beobachtung. Wir haben es also offenbar mit einer weit schwereren Krankheit zu thun.

Wiederholte, heftige Frostanfälle mit starker Temperaturerhöhung werden nach G. R. Traube's Beobachtungen nur bei zwei Lebererkrankungen wahrgenommen:

a) bei Blenorrhoe der Gallengänge, welche dann gewöhnlich in der Anwesenheit zahlreicher, kleiner Concretionen in diesen Gängen ihren Grund hat,
b) beim Leberabscess.

Gegen Blenorrhoe der Gallengänge spricht aber nicht blos die kurze Dauer der Krankheit und der Mangel aller Angaben, welche auf Concretionen in den Gallengängen bezogen werden könnten, sondern auch und vor Allem wieder die colossale Milzvergrösserung, von der wir überdies entschieden wissen, dass sie ihren Grund nicht in einer vorhergegangenen, hartnäckigen Intermittens habe, also ein frischer Milztumor ist. Bestände hier eine solche Anfüllung der Gallengänge mit eitriger Flüssigkeit, dass diese comprimirend auf zahlreiche Leberäste der Pfortader wirkte, dann

müsst wiederum der Icterus ungleich stärker ausgeprägt sein, als wir ihn in dem vorliegenden Falle finden.

Diese Betrachtungen nöthigen uns also auf Eiteransammlung im Leberparenchym zu schliessen.

Ueberblickt man das reiche Gebiet der hierher gehörigen Beobachtungen, so gelangt man zu dem Schlusse, dass Abscesse in der Leber in sechsfacher Weise entstehen können. Obenan stehen

a) die Leberabscesse durch traumatische Einwirkungen. Abgesehen von dem Eindringen eines fremden Körpers, wie in einem vor 9 Jahren von G. R. Traube beobachteten und mitgetheilten Falle, können Schlag oder Stoss, die unmittelbar auf die Lebergegend einwirken, ebenso gut circumscripte Entzündung und Abscedirung des Leberparenchyms hervorrufen, wie es bei gleicher Veranlassung in anderen Organen geschieht. In diese Categorie gehört unzweifelhaft, wie zuerst von Virchow hervorgehoben wurde, ein Theil der Fälle, wo es neben Verletzung des Schädels zu Leberabscess kommt. Die mechanische Kraft, von welcher ostensibel der Schädel betroffen wurde, kann, wie bei dem Herabfallen von grosser Höhe, gleichzeitig durch die heftige Erschütterung, welche sie dem übrigen Körper ertheilt, zu partiellen Zerreissungen des Leberparenchyms und somit zu abscedirender Hepatitis Veranlassung geben.

b) Eine zweite Categorie bildet der Leberabscess, welcher in Folge des Absterbens und der Zersetzung von Echinococcusblasen entsteht.

c) In einer dritten Reihe von Fällen sind es inficirende Emboli, welche in das Gebiet der Leberarterie gelangend an den Stellen, wo sie zur Ruhe kommen, Entzündung und Abscessbildung hervorrufen. Hierher gehören die Leberabscesse, welche in Folge der sogenannten Pyämie oder der Endocarditis ulcerosa der linken Herzhälfte auftreten.

d) Eine vierte Art von Leberabscessen wird durch inficirende Emboli erzeugt, welche in die Leberverzweigungen der Pfortader gelangen, — bei der sogenannten Pylephlebitis. Wie bei der Pyämie die inficirenden Emboli aus den kleineren Zweigen des Körpervenensystems stammen, so kommen die hier in Rede stehenden aus den Wurzeln des Pfortadersystems, d. h. die Pylephlebitis setzt fast immer einen Abscess oder einen Jaucheheerd oder ein Geschwür

voraus, bei dem die Wurzeln des Pfortadersystems betheiligt sind, indem es in den dem Abscess oder Jaucheheerd oder Geschwür benachbarten Venen wegen Unterbrechung des Blutstromes zur Thrombenbildung kommt, und die entstandenen Thromben mit Entzündung erregenden Zersetzungsstoffen imprägnirt werden. Es versteht sich dabei von selbst, dass die in die gröberen Aeste der Pfortader hineinwachsenden Thromben hier, wie unter den gleichen Bedingungen bei der sogenannten Pyämie, da wo sie mit der Venenwand in Contact kommen, auch eine Entzündung dieser hervorrufen. Die erfahrungsgemäss häufigste Veranlassung der Pylephlebitis bildet die circumscripte Peritonitis, welche als Folge einer Perforation des Darmtractus erscheint, z. B. einer Durchbohrung des Wurmfortsatzes. Die Gefahr des Eintritts der Pylephlebitis in solchen Fällen ist um so grösser, als das Exsudat sich in Folge seiner Vermischung mit Darminhalt ganz besonders zur Infection der in den benachbarten Venen gebildeten Thromben eignet, Eine ganz besondere Erwähnung verdient die Thatsache, dass auch verschluckte, harte und spitze Körper, indem sie die Wand einer dem Pfortadersystem angehörigen Vene oder die Pfortader selbst durchbohren, eine Pylephlebitis zur unmittelbaren Folge haben können.

e) Eine fünfte Art von Leberabscessen entsteht von den Gallengängen her, d. h. in Folge einer Blennorrhoe derselben, welche wohl immer durch die Anwesenheit zahlreicher kleiner Gallenconcremente im Leberseeret hervorgerufen wird.

f) Diagnostisch unberücksichtigt für unser Klima kann der Leberabscess bleiben, welcher unter eigenthümlichen und bis jetzt noch dunklen Bedingungen in den tropischen Gegenden zu Stande kommt.

Fragen wir nach dieser nothwendigen Abschweifung, wie sich die Fieberverhältnisse bei den verschiedenen Arten von Abscessbildung in der Leber gestalten, so führt uns ein der Erfahrung entnommener Satz sofort um ein beträchtliches Stück weiter in unserer diagnostischen Ueberlegung. Dieser Satz lautet: „Mit Ausnahme der durch Pyämie, Endocarditis und Pylephlebitis entstandenen Leberabscesse zeigen alle übrigen, sobald sie zu einem intermittirenden oder remittirenden Fieber Veranlassung geben und von Frostanfällen begleitet einhergehen, stets einen durchaus regelmässigen Fiebertypus, d. h. die von Frost eingeleiteten Fieberanfälle oder

Fieberexacerbationen treten, gleichgiltig, ob sie den Typus einer einfachen Quotidina oder einer Quotidiana duplex oder den einer Tertiana einhalten, stets in ebenso oder annähernd so bestimmten Zeitverhältnissen, wie bei der Malariainfection, auf, während umgekehrt die durch Pyämie, Endocarditis und Pylephlebitis hervorgerufen und durch Frost eingeleiteten Fieberanfälle und Exacerbationen stets einen durchweg unregelmässigen Rythmus darbieten, und nach weit kürzeren Zwischenräumen, bis zu 3 und 4 Mal in 24 Stunden, auftreten."

Die Wahrheit dieses Satzes ergiebt sich auch aus dem, was die Erfahrung im Gebiet des Lungenabscesses an die Hand giebt. Durchaus unregelmässig wiederkehrende, von Frostanfällen eingeleitete Fieberanfälle oder Fieberexacerbationen werden auch hier stets nur in den Fällen beobachtet, wo die Abscessbildung in einer Pyämie ihren Grund hat.

Im Hinblick auf diese Erfahrungen haben wir bei unserem Falle nur die Wahl zwischen Leberabscess aus Pyämie, aus Endocarditis ulcerosa oder aus Pylephlebitis; und da von einem Abscess oder Jaucheherd in den der Untersuchung zugängigen, oberflächlichen Körpertheilen ebensowenig, wie von einer Endocarditis die Rede sein kann, so bleibt uns nur die Pylephlebitis.

Zur letzten Evidenz unserer Diagnose würde es nicht wenig beitragen, wenn es uns gelänge, auch noch einen der von der Erfahrung gegebenen Ausgangspunkte der Pylephlebitis nachzuweisen. Doch hierüber giebt die Anamnese leider keinen Aufschluss. Nur das wissen wir sicher, dass der Patient keinen fremden Körper verschluckt hat und dass kein chronischer Ulcerationsprocess im Darmtractus bestehen kann.

Autopsie am 27. November Vormittags. (Dr. Wegener.)

Leiche sehr mager und mässig icterisch. Muskulatur dunkel. Abdomen stark aufgetrieben. Bei der Eröffnung desselben entleert sich eine mässige Quantität einer etwas dicken gelbgefärbten, trüben Flüssigkeit. Das Zwerchfell steht ziemlich hoch.

Im Herzbeutel etwa 3 Unzen einer dünnen, hellgelb gefärbten, klaren Flüssigkeit.

In den Höhlen des linken Herzens ziemlich reichliches, dunkel geronnenes Blut, im rechten Ventrikel ein dickes Faserstoffgerinnsel. Herzmuskulatur ziemlich derb, bräunlich roth. Klappen normal.

Im linken Pleurasack etwas seröse Flüssigkeit. Linke Lunge nicht angewachsen und bis auf einige atelectatische Stellen im

unteren Lappen lufthaltig. Rechte Lunge unten angewachsen, sonst normal.

Im Peritonealsaek ziemlich reichliches, eitriges Exsudat. Die meteoristisch aufgetriebenen Darmschlingen durch Exsudatmassen mit einander verklebt. Auf Milz und Leber, namentlich auf dem rechten Lappen der letzteren ein dicker, grünlichgelber Fibrinbeschlag. In der Regio iliaea dextra ein über faustgrosser Jaucheheerd, nach hinten vom Iliacus internus und Psoas, nach vorn von zusammengewachsenen Darmschlingen begränzt. Die innere Fläche desselben, grünlich-schwarz, zottig, erstreckt sich mit einem kanalförmigen Fortsatz bis vor die Wirbelsäule. Der Processus vermiformis vielfach gewunden, im Innern eine eitrig-schleimige Flüssigkeit enthaltend, war bei dem Eröffnen des Jaucheheerdes nahe an seiner Wurzel abgerissen worden, scheint aber im Uebrigen sich ganz normal zu verhalten, dagegen finden sich nahe seiner Insertion in der unteren Wand des Coecum zwei Perforationen, von denen die eine kirschkerngross, rund, ziemlich scharfrandig, die andere etwa hanfkorngross ist. Die Schleimhaut des Coecum und Colon zeigt, abgesehen von diesen beiden Oeffnungen, bis auf eine starke seröse Durchtränkung nichts Besonderes, auch der übrige Theil des Darmkanals von normalem Verhalten.

Der Stamm der Vena portarum erscheint nicht, wie gewöhnlich, abgeplattet, sondern als ein weisslich grauer, leicht ins Bläuliche spielender, praller Cylinder. Beim Aufschneiden entleert sich aus ihm, wie aus der Vena lienalis, theils flüssiges, theils locker geronnenes Blut. Die Wand ist ebenso wie die der Vena linealis vollkommen intact. Beim Einführen der Scheere in die Vena mesenteriea ergiesst sich eine reichliche, eitrige Flüssigkeit aus derselben. Nach vollständiger Eröffnung dieser Vene zeigt sich dem Portalstamm zunächst ein 2 Zoll langer, häutiger, fast ockergelber, wandständiger Thrombus. Auf den Thrombus folgt eine lange Streeke, die mit eitriger Flüssigkeit erfüllt ist. Die Venenwand selbst zeigt sich längs dieser Streeke stark verdickt, ihre innere Fläche uneben und grünlich missfarben. Auch eine grosse Zahl der nach dem Ileum hinziehenden kleineren Venen ist ganz mit Eiter gefüllt.

Bei der Verfolgung des Pfortaderstammes nach aufwärts gegen die Leber stösst man an der Theilungsstelle auf ein der Wand fast adhärirendes schmutzig weissgelblich gefärbtes Gerinnsel, das sich in beide Aeste, in den linken 1½ Zoll, in rechten 1 Zoll weit fortsetzt. Der Thrombus im linken Aste adhärirt der übrigens intacten Wand nicht. Bei weiterer Verfolgung des linken Astes in seine

Verzweigungen findet man dieselben mit eitriger Flüssigkeit angefüllt, die Venenwandungen zum grossen Theil zerstört, das hier benachbarte Lebergewebe selbst im Zustande eitriger Schmelzung. Im Hauptaste des rechten Lappens adhärirt der oben erwähnte Thrombus der Venenwand; in seinen weiteren Verzweigungen dieselben Verhältnisse, wie links.

Die Leber zeigt im Allgemeinen eine mässige Schwellung. Auf Querschnitten sieht man zahlreiche, meist eichenblattförmige Eiterheerde, die bei näherer Betrachtung durchgängig den Portalverzweigungen aufsitzen. Im Innern dieser Heerde findet man meist flüssigen Eiter, der über die Schnittfläche hervorquillt. Das zwischen den Abscessen befindliche Parenchym hat eine schmutzig gelbbräunliche Farbe. Acini deutlich sichtbar, nicht vergrössert (die Leberzellen dieser Theile verhalten sich, wie eine später von Geh. Rath Traube vorgenommene mikroskopische Untersuchung zeigte, vollkommen normal). Zusammengenommen überwiegt die Masse des intacten Parenchyms bei Weitem die des in Eiterung übergegangenen. An den Lebervenen nichts Besonderes.

In der zusammengefallenen, schlaffen Gallenblase findet sich eine mässige Quantität einer flüssigen, schmutzighell orangefarbenen Galle, die sich vor der Eröffnung auf geringen Druck in das Duodenum entleerte.

Milz etwa auf das Dreifache ihrer normalen Grösse angeschwollen, ihr Parenchym von kirschrother Farbe; von den Follikeln wenig zu sehen.

In den übrigen Organen nichts Bemerkenswerthes. —

Bei der am 1. December in der Klinik gegebenen Epicrise hob Geh. Rath Traube folgende Punkte hervor:

I. Die Diagnose auf Pylephlebitis und consecutive Abscessbildung in der Leber ist offenbar nicht so schwierig, als es den cursirenden Lehrbüchern zufolge den Anschein hat. Sie beruht auf 5 Hauptpunkten.

1) Der Kranke zeigt (mit oder ohne begleitenden Icterus) eine in allen Dimensionen gleichmässig vor sich gegangene und frische Schwellung der Leber.
2) Es ist ein ungewöhnlich grosser und ebenfalls entschieden frischer Milztumor vorhanden.
3) Der Kranke hat häufige, nach ungleichen Zwischenräumen wiederkehrende, heftige Frostanfälle mit rascher und beträchtlicher Temperatursteigerung, in den Zwischenräumen selbst eine erhöhte oder normale Temperatur.

4) Pyämie (im gewöhnlichen Sinne) kann eben so wie Endocarditis der linken Herzhälfte ausgeschlossen werden. Dagegen ist
5) ein Eiter- oder Jaucheheerd oder ein Geschwür zugegen, bei welchem die Wurzeln des Pfortadersystems betheiligt sein können; oder Patient hat einen harten, spitzigen Körper verschluckt.

Zur Noth, wie wir gesehen haben, und mit Zuversicht würde man die Diagnose auch dann noch wagen können, wenn Punkt 5 nicht genügend zu eruiren und nur zu beweisen ist, dass dem ersten Frostanfall überhaupt ein krankhafter Vorgang im Bereich der Unterleibsorgane voraufgegangen ist.

II. In Bezug auf diagnostischen Werth steht der Milztumor wohl auf gleicher Linie mit den durch Frost eingeleiteten, irregulären Fieberanfällen oder Fieberexacerbationen.

Sein Zustandekommen ist, wie a priori einleuchtet, an eine von zwei Bedingungen geknüpft: entweder entsteht er, wie in dem vorliegenden Falle, durch die Verstopfung zahlreicher, feiner Leberäste der Pfortader oder dadurch, dass die in einer der Pfortaderwurzeln begonnene Thrombenbildung sich so hoch hinauferstreckt, dass die Einmündungsstelle der Vena lienalis ganz oder theilweise verlegt wird.

In Folge von Pyämie im gewöhnlichen Sinne oder von Endocarditis ulcerosa wird ein beträchtlicher Milztumor sich darum nicht entwickeln können, weil die Zahl der in die Arteria hepatica einwandernden Emboli selstverständlich nie so gross werden kann, um ein so beträchtliches Hinderniss für den Abfluss des Pfortaderblutes nach der Vena cava infer. hin zu setzen.

III. Eine ganz besondere Erwähnung verdienen das Verhalten des Icterus in dem vorliegenden Falle und die diffuse Peritonitis, durch welche der letale Ausgang herbeigeführt wurde.

Der Icterus nahm, wie die Krankengeschichte lehrt, bis zum 17. November fortwährend zu und begann von da ab sich wieder zu vermindern, so weit, dass er in den letzten Lebenstagen kaum noch so stark ausgeprägt erschien, wie zur Zeit der Aufnahme. Am auffallendsten waren diese Veränderungen am Harn zu beobachten, der schliesslich nur noch die rothe Farbe eines gewöhnlichen Fieberharns zeigte. In Uebereinstimmung hiermit war die Gallenblase post mortem klein, schlaff, und entleerte auf Druck nur eine sparsame, blassorange gefärbte Flüssigkeit in das Duodenum.

Die Erklärung dieser Erscheinungen bietet bei näherer Betrachtung keinerlei Schwierigkeiten dar. Der Kranke gerieth unter dem Einfluss der Krankheit allmählig in einen Zustand hochgradiger Inanition, in welchem er nur noch wenig oder gar keine Galle mehr producirte. Da nun einerseits die Resorption der in die Gewebe abgelagerten Gallenbestandtheile und deren Ausscheidung durch den Harn fortdauernd anhielt, andererseits neue Galle nur in Spuren oder gar nicht erzeugt wurde, so musste schliesslich auch die Menge der in die Gewebe abgelagerten Gallenbestandtheile sich allmählig immer mehr vermindern.

Wenn diese Anschauung richtig, dann gewinnen wir durch dieselbe ein neues Criterium zur Beurtheilung des Standes der Leberthätigkeit in manchen Fällen von Erkrankung dieses Organs. Nimmt der Icterus ab, ohne dass eine Berechtigung zu der Annahme vorhanden ist, dass die ihm zu Grunde liegenden Bedingungen eine Verminderung erfahren haben, so folgt daraus, dass die Leberzellen ihre Thätigkeit einzustellen beginnen.

Freilich scheint diesem Satze auf den ersten Blick wenigstens das zu widersprechen, was man in Fällen von acuter Leberatrophie so oft zu beobachten Gelegenheit hat, wo trotz der post mortem nachweisbaren vollkommenen Zerstörung der Leberzellen der Icterus dennoch ungemindert bis zum Tode fortbesteht. Doch dieser Einwurf ist eben nur scheinbar. Der Tod folgt in solchen Fällen der Zerstörung der Leberzellen offenbar zu rasch, als dass eine beträchtliche Menge des in die Gewebe abgelagerten Gallenfarbstoffs resorbirt werden könnte.

Die Peritonitis, deren Existenz intra vitam mit Sicherheit diagnosticirt werden konnte, war 13 Tage vor dem Tode entstanden. Sie war es, welche den sonst geduldigen und fast indolenten Kranken nicht sowohl durch die Schmerzen, welche sie hervorrief, als durch die Athemnoth, welche sie durch den begleitenden Meteorismus verursachte, wahrhaft zur Verzweiflung brachte. Morphium-Injectionen, welche meist mehrere Male täglich in grösseren Dosen gemacht wurden, vermochten nur die Schmerzen, nicht aber die Athemnoth zu lindern. Die Peritonitis hatte wohl unzweifelhaft zuerst den serösen Ueberzug der Leber ergriffen und sich von hier aus über das ganze Peritoneum verbreitet. Dafür sprachen vornehmlich zwei Umstände:

a) Das erste Auftreten der Schmerzen in der Lebergegend,
b) die reichlichen Faserstoff-Anhäufungen auf der convexen Fläche des rechten Leberlappens.

IV. Schliesslich machte Geh. Rath Traube auf die Verkleinerung aufmerksam, welche vom 20. November ab die Leber erfuhr. Diese Erscheinung hatte, wie die Abnahme des Icterus, ihren Grund offenbar ebenfalls in der fortschreitenden Inanition. Die Leberzellen in den eiterfreien Partieen der Leber waren jedenfalls wohl erhalten, also konnte von einem der acuten Leberatrophie analogen Process entschieden nicht die Rede sein.

LXI.

Ueber das Cheyne-Stokes'sche Respirations-Phänomen.†)

R., Schlosser, 52 Jahre alt, wurde am Nachmittag des 24. Mai 1869 in die Charité aufgenommen. Er will in seinem 13. und 25. Lebensjahre eine Unterleibsentzündung überstanden und von seinem 32. bis zu seinem 35. Jahre an rheumatischen Beschwerden gelitten haben, welche letzteren ihn aber nie ans Bett fesselten. Irgend welche andere Leiden hat Patient früher nie gehabt, namentlich kein Herzklopfen und keine Kurzathmigkeit. Letztere machte sich erst im Januar dieses Jahres bemerkbar, als er angeblich in Folge einer Erkältung mit Husten und Stichen in beiden Brusthälften erkrankte, und war mit heftigen Beklemmungsanfällen verbunden. Seit dieser Zeit litt Patient fortwährend an Luftmangel und Beklemmung, die sich durch von ärztlicher Seite angewandte Mittel und durch eine längere Zeit fortgesetzte Behandlung in der Charité zwar so weit minderten, dass der Kranke die Anstalt am 15. Mai wesentlich gebessert verlassen konnte, aber eine rasche Zunahme seiner Beschwerden, verbunden mit einer Anschwellung der Unterextremitäten, nöthigten ihn schon am 24. Mai, von Neuem Hilfe in der Charité zu suchen.

Am 27. Mai stellte Geh. Rath Traube den Kranken in der Klinik vor und gab folgenden Status praesens zu Protokoll.

Der mässig grosse, ziemlich kräftig gebaute und muskulöse Kranke nimmt eine erhöhte Rückenlage ein. Sensorium nicht ganz frei, es besteht grosse Neigung zum Schlaf, starker Collapsus faciei.

†) Abgedruckt aus der „Berliner Klinischen Wochenschrift", Jahrgang 1869, No. 27, d. d. 5. Juli. Referent Stabsarzt Dr. Fraentzel.

Conjunctivae und Gesicht bleich und gelb, Nase, Zunge und Extremitäten kühl, Unterextremitäten cyanotisch und ziemlich stark hydropisch. Klage über Beklemmung und Luftmangel. T. 36,9 C. P. 96.

Thorax ziemlich gut gebaut, nur die Regio cordis links vom Sternum etwas prominent. Die Respirationen erfolgen sehr unregelmässig und sind von völligen Athmungspausen unterbrochen. In dieser Unregelmässigkeit ist aber ein bestimmter Rythmus nicht zu verkennen. Nach solcher Respirationspause, die bis 40 Secunden dauert, beginnt Patient oberflächlich zu respiriren, allmählig werden die Respirationen, ohne sich in ihrer Aufeinanderfolge zu beschleunigen, tiefer und tiefer und schliesslich dyspnoëtisch, endlich immer mehr und mehr dyspnoëtisch, bis der Kranke zuletzt unter lautem Stöhnen den höchsten Grad von Dyspnoë erreicht. Von diesem Moment an mindert sich allmählig wieder der dyspnoëtische Character der Athemzüge, dieselben werden flacher und flacher, und schliesslich steht die Respiration wieder ganz still. Nach dieser Athempause beginnt Patient von Neuem ganz flach zu athmen, die Respirationen werden tiefer, und so erneuert sich das eben beschriebene Bild. Der Zeitraum, in welchem geathmet wird, beträgt durchschnittlich 35 Secunden, die Zahl der Athemzüge in dieser Zeit ist etwa 30. In jeder Athempause beginnt der Kranke einzuschlafen und erwacht erst wieder auf der Höhe der Dyspnoë.

Am Respirations-Apparat findet sich, abgesehen von etwas Schnurren und Pfeifen, keine besondere Veränderung; es besteht geringer Husten, spärliches, rein schleimiges Sputum.

Spitzenstoss im 6. Intercostalraum 2 Zoll nach aussen von der L. mammill. sin. sehr deutlich sicht- und fühlbar, $1\frac{1}{2}$ Zoll breit, mässig hoch und resistenter als in der Norm. Herzdämpfung beginnt links vom Sternum vom 3. Rippenknorpel, reicht nach abwärts bis zur 7. Rippe, nach rechts nicht über den rechten Sternalrand, nach links nicht über den Spitzenstoss hinaus. Man hört an der Herzspitze ein lautes, langes, systolisches Blasen und einen kaum angedeuteten diastolischen Ton, am linken Sternalrand über der Basis des Proc. xiph. und rechts vom Brustbein im 2. Intercostalraum zwei blasende Geräusche, von denen das diastolische lauter und länger ist, als das systolische, links vom Sternum auf der Höhe des 3. Rippenknorpels lautes, langes, systolisches Blasen, schwachen diastolischen Ton. In den Carotiden kurzes, rauhes, systolisches Aftergeräusch, schwacher, diastolischer Ton. In den Cruralarterien kein Ton.

Radialarterien geschlängelt, eng, sehr wenig gespannt. Niedriger Puls.

Zunge ziemlich rein und feucht, Appetit fehlt, Durstgefühl nicht auffallend gesteigert. Leib flach, im Epigastrium gegen Druck empfindlich.

An den übrigen Organen zeigt sich nichts Bemerkenswerthes.

Ordination: Moschi optimi,
Sacch. ana 0,3
drei Mal täglich ein Pulver zu nehmen; ausserdem wurde zweistündlich ein Esslöffel Wein gereicht. Trotzdem nahm der Collapsus sehr rasch zu, und starb der Kranke am 28. Mai Morgens 4 Uhr.

Autopsie am 29. Mai Vormittags (Dr. Wegener).

Leiche leicht gelblich gefärbt. Ziemlich beträchtliches Oedem der Unterextremitäten.

Nach Eröffnung des Thorax liegt das Herz in grosser Ausdehnung vor und zeigt sich sehr stark vergrössert. Im Herzbeutel wenig klare Flüssigkeit. In beiden Pleurasäcken eine mässige Quantität eines röthlichen klaren Transsudats.

Grösste Länge des Ventricularkegels $5\frac{3}{4}$ Zoll, grösste Breite $6\frac{1}{8}$ Zoll.

Der rechte Ventrikel sehr stark erweitert, beträchtlich verdickt ($\frac{3}{8}$ Zoll), die Papillarmuskeln etwas elongirt, die Zipfel der Tricuspidalis in ganz geringem Grade verdickt.

Der linke Ventrikel ebenfalls erweitert, seine Wand sehr stark hypertrophisch ($1\frac{1}{16}$ Zoll), das Herzfleisch hier ebenso wie am rechten Ventrikel von guter Consistenz und rother Färbung. Die Mitralis zeigt eine diffuse Verdickung am freien Rande, namentlich an dem des vorderen Zipfels, die verdickten Partieen sind knorpelhart, und haben einen weissen, ins Röthliche spielenden Glanz. Die Sehnenfäden nur wenig verdickt. Das Ostium aortae ist auf eine ziemlich regelmässige, bei Anspannung der Ventrikelwand dreieckig erscheinende, im Verhältniss zur normalen Weite höchstens ein Drittel betragende Oeffnung verkleinert, durch welche es nicht möglich ist, mit einem gewöhnlichen Scheerenblatt durchzukommen. Aortenklappen sehr stark verdickt, knorpelhart, zum grössten Theil mit einander verwachsen. Die Oberfläche der Klappen nach beiden Seiten sehr unregelmässig höckerig, durch eine grosse Zahl feinwarziger, ebenfalls verkalkter Auflagerungen.

In der Aorta selbst keine erheblichen Veränderungen.

Lungen gut lufthaltig, in beiden Spitzen einzelne alte schwielige Verdichtungen mit käsigen Einsprengungen.

Gehirn ziemlich stark injicirt, namentlich die Rindensubstanz, welche einen deutlichen Stich ins Rothe zeigt, etwas feucht und weich, ziemlich stark glänzend. Im Pons, in der Medulla oblong. und in den übrigen Theilen des Hirns nirgends eine Heerderkrankung. Gefässe der Basis intact.

In den übrigen Organen nichts Bemerkenswerthes.

Die mikroskopische Untersuchung der Herzmuskulatur zeigte nirgends eine fettige Degeneration der Muskelfasern.

Geh. Rath Traube gab zu dem Falle am 1. Juni in der Klinik folgende Epicrise.

Die eigenthümliche Athmungsweise, welche der Kranke vom Tage seiner Aufnahme ab bis zum Tode dargeboten hat, wurde im Jahre 1816 zum ersten Male von einem Dubliner Arzte, Cheyne, beobachtet (Dublin Hospital Reports II. p. 217). Cheyne's Fall betraf einen 60jährigen, an Fettentartung des Herzens leidenden Mann, der 8 bis 9 Tage vor seinem Tode von einem Schlaganfall betroffen wurde. Von diesem Schlaganfall bis zum Tode zeigte sich mehrere Tage hindurch, wie Cheyne erzählt, eine eigenthümliche Unregelmässigkeit der Respiration. Die Athemzüge hörten zeitweise für $\frac{1}{4}$ Minute ganz auf, dann begann der Kranke wieder zu athmen, anfangs schwach, dann immer häufiger und tiefer, zuletzt wieder schwächer, bis eine neue Pause eintrat. Der Zeitraum, während dessen geathmet wurde, betrug etwa eine Minute, die Zahl der Athemzüge in dieser Zeit war etwa 30. Die Untersuchung des Schädelinhalts nach dem Tode zeigte (mit Ausnahme einer stärkeren Injection der Pia mater über den mittleren und hinteren Grosshirnlappen) keine nennenswerthe Veränderung.

Noch ausführlicher als Cheyne spricht sich Stokes über das in Rede stehende Symptom in seinem bekannten Werke über Herzkrankheiten aus (Diseases of the Heart and the Aorta. Dublin, 1854, p. 324). Er will es immer nur bei Fettentartung des Herzens und hier stets nur in den letzten Wochen vor dem Tode beobachtet haben. Seine Beschreibung lautet: „Es (d. h. das Symptom) besteht in einer Reihe von Inspirationen, die bis zu einem Maximum steigen und dann an Stärke und Länge abnehmen, bis ein Zustand von scheinbarer Athemlosigkeit eingetreten ist. Diese kann so lange dauern, dass die Umgebung des Kranken diesen für todt hält; eine schwache Inspiration mit einer darauf folgenden stärkeren, bezeichnet den Beginn einer neuen steigenden und dann fallenden Reihe von

Athemzügen. . . . . Die Abnahme in der Länge und Stärke der Athemzüge ist ebenso regelmässig und auffallend, als ihre progressive Zunahme. Jede folgende Inspiration wird weniger tief, als die vorhergehende, bis sie alle fast unmerklich sind und der Zustand scheinbarer Apnoe eintritt." Die tiefsten Inspirationen können, wie Stokes hinzufügt, einen dyspnoëtischen Character darbieten.

Als Dritten, der des Phänomens Erwähnung thut, haben wir Schiff zu nennen. Ohne seine Vorgänger zu kennen, schreibt er in seinem Lehrbuch der Physiologie (Lahr, 1858—59, S. 324) die folgenden Worte: „Jeder schwache Bluterguss um das verlängerte Mark und jeder Druck auf dasselbe macht die Athmung schneller und mühevoller. Ist der Bluterguss reichlicher oder der Druck stärker, so beobachtet man bei verschiedenen Säugethieren ein eigenthümliches Symptom, nach dessen Analogon ich mich bis jetzt umsonst in der menschlichen Pathologie umgesehen habe, und auf das ich die Aufmerksamkeit der Aerzte lenken möchte. Die Respirationen fehlen eine viertel oder eine halbe Minute ganz, beginnen dann langsam, beschleunigen sich und nehmen darauf wieder ab, bis eine abermalige Pause eintritt. Es scheint dies von Schwankungen in der Stärke des Drucks bedingt, der nothwendig von der Kraft des Herzschlages abhängig ist."

Wie man sieht, ist die Beschreibung Schiff's nicht einmal so vollständig, wie die seiner Vorgänger, doch gebührt ihm offenbar das Verdienst, den ersten experimentellen Beitrag zur einstigen Erklärung der Erscheinung geliefert zu haben.

Gh. Rath Traube hat sie seit dem Erscheinen des Stokes'schen Werkes oft zu beobachten Gelegenheit gehabt, den ersten Fall im Jahre 1855. Dieser betraf einen Mann in den fünfziger Jahren, der kurz nach einem apoplectischen Anfall in die Anstalt gekommen war. Der Kranke war comatös und halbseitig gelähmt. Die eigenthümliche Athmungsweise wurde ebenfalls bis zum Tode beobachtet. Die Leichenöffnung ergab einen grossen hämorrhagischen Erguss in der Schädelhöhle, aber keine Spur von Fettentartung im Herzmuskel. In der Absicht, die Stokes'sche Meinung über den Zusammenhang des Phänomens mit Fettentartung des Herzens zu prüfen, liess sich Geh. Rath Traube die Mühe nicht verdriessen, nicht nur die Ventrikel, sondern auch die Vorhöfe einer sorgfältigen mikroskopischen Untersuchung zu unterwerfen. Er war daher schon vor dem Erscheinen des Schiff'schen Werkes zu der Ueberzeugung von der Unhaltbarkeit der Stokes'schen Ansicht gekommen.

Aus der Gesammtheit der von ihm seitdem gemachten Erfahrungen ergiebt sich der Satz, dass das Phänomen bei den anscheinend verschiedenartigsten Erkrankungen zu beobachten sei. Er hat es mehrfach bei Hirnhämorrhagieen, bei Hirntumoren, im comatösen Stadium urämischer Anfälle und im 3. Stadium der tuberculösen Meningitis gesehen: unter Umständen, wo nicht einmal von einer Erkrankung des Gefässsystems, geschweige denn von einer Fettentartung des Herzmuskels die Rede sein konnte. Alle diese Fälle haben das gemeinsam, dass der so respirirende Kranke zugleich bewusstlos ist.

Trotzdem muss man anerkennen, dass das Phänomen nicht bloss bei Hirnkranken vorkommt, sondern auch bei vollkommener Integrität des Schädelinhaltes auftreten kann, wo der Leichenbefund uns zwingt, die Bedingungen der Respirationsstörung im Herzen zu suchen. Freilich kommen solche Fälle ungleich seltener vor, als es Stokes sich gedacht hatte, und ferner ist nicht in allen Fällen von Erkrankung des Herzens, wo das erwähnte Phänomen zur Beobachtung kommt, gerade eine Fettentartung des Herzmuskels zu constatiren.

In dem vorliegenden Falle verhielt sich, wie man sieht, das Herzfleisch vollkommen normal, und in einem anderen, vor mehreren Monaten beobachteten, den wir später näher betrachten wollen, war die Fettentartung nur stellenweise leicht angedeutet, und die Hauptveränderung, die man am linken Ventrikel zu finden vermochte, eine Sclerose der Coronarterien.

Im Grossen und Ganzen hätten wir also zwei Reihen von Fällen zu unterscheiden: a) Fälle mit Integrität des Herzens bei Structurveränderung des Schädelinhalts, b) Fälle von Integrität des Schädelinhalts bei Structurveränderung des Herzens.

Auf den ersten Blick könnte es scheinen, als ob beide Reihen nichts miteinander gemein hätten; doch führt nähere Ueberlegung zu einer Erklärung, welche beide auf ein Princip zurückführt.

Ehe wir jedoch auf diese eingehen, mag einiger Besonderheiten des Phänomens selbst Erwähnung geschehen, welche die Vorgänger unberücksichtigt gelassen haben.

a) Die Dauer der Perioden ist bisweilen so kurz und die Pausen so wenig ausgeprägt, dass das ganze Phänomen leicht übersehen werden kann. Dies zeigte sich bei einem vom Geh. Rath Traube erst neulich beobachteten Fall von Tuberculosis cerebri, der mit einem beträchtlichen Erguss in die Ventrikel endigte. Hier kamen 4 bis 5 solcher

Perioden mit Einschluss der Pausen auf eine Minute, während sonst in ausgeprägten Fällen kaum eine in denselben Zeitraum fällt.

b) Bei ungewöhnlich langen Pausen zeigen sich öfters, aber dann immer erst gegen Ende der Pause, Zuckungen in den verschiedensten Körpermuskeln, besonders im Gesicht und an den Oberextremitäten, welche auf das Frappanteste an die Zuckungen erinnern, welche man bei schwach worarisirten Thieren, bei denen die Athmung künstlich unterhalten wurde, gegen Ende einer längeren Athmungspause beobachtet.

c) Während längerer Pausen nimmt öfters die Spannung der Arterien zu, die Zahl der Pulse ab, was man, wie bekannt, ebenfalls bei schwach worarisirten Thieren zur Zeit wo die künstliche Respiration suspendirt wird, beobachten kann.

Gehen wir nach diesen Bemerkungen zur Betrachtung der Ursachen des Phänomens über, so ergiebt sich, dass alle Fälle, wie verschiedenartig sie auch erscheinen, jedenfalls eine Bedingung gemein haben: es ist die mangelhafte Zufuhr von arteriellem Blute zur Medulla oblongata, in welcher sich bekanntlich das Centrum des respiratorischen Nervensystems befindet.

Dass diese Bedingung in den oben erwähnten Fällen von Erkrankung des Schädelinhalts gegeben ist, leuchtet auf den ersten Blick ein. Wo es sich um ein grosses Extravasat in der Schädelhöhle oder um eine Ueberfüllung der Hirnventrikel mit Cerebrospinalflüssigkeit oder um einen Hirntumor oder endlich um eine seröse Infiltration der Hirnsubstanz, wie im urämischen Anfall, handelt, da muss die Menge des in der Schädelhöhle circulirenden Blutes offenbar um ebensoviel vermindert sein, als das Volumen der krankhaften Ablagerungen beträgt, und demnach auch das Centrum des respiratorischen Nervensystems in einer gegebenen Zeit weniger arterielles Blut erhalten, als im normalen Zustande.

Ganz dasselbe aber wird sich dann ereignen müssen, wenn die Blutmenge, welche der linke Ventrikel mit jeder Contraction auszustossen vermag, auf ein gewisses Minimum herabgesunken ist, indem seine Leistungsfähigkeit abgenommen hat, sei es durch Fettentartung seiner Musculatur, oder weil in Folge von Verengerung des Orificium aortae oder von Sklerose der Coronar-Arterien der Zufluss von arteriellem Blute, also von Spannkräften zur Musculatur des

Herzens in ungewöhnlicher Weise verringert ist. Die letzteren Momente freilich scheinen sich nur dann in wirksamer Weise geltend machen zu können, wenn der Kranke durch die Fortschritte seines Leidens bereits ohnehin geschwächt, also der Herzmuskel gleich den übrigen Muskeln des Körpers bereits in seiner Ernährung beeinträchtigt ist.

Mit dem verminderten Zufluss von arteriellem Blute ist vor Allem eine verminderte Zufuhr von Sauerstoff gegeben, eines Gases, von dem wir wissen, dass es die Erregbarkeit der zelligen Nervenelemente in hohem Grade beeinflusst. Geh. Rath Traube nimmt daher an, dass das in Rede stehende Phänomen jedesmal dann erscheint, wenn in Folge stark verminderter Sauerstoffzufuhr die Erregbarkeit der das respiratorische Centrum zusammensetzenden Nervenzellen in höherem Grade abgenommen hat. Durch die Verminderung der Sauerstoffzufuhr wird die Erregbarkeit der respiratorischen Nervenzellen so bedeutend herabgesetzt, dass es einer grösseren Menge von Kohlensäure, als unter den normalen Bedingungen bedarf, um eine Inspiration auszulösen. Es ist darum natürlich, dass die Zeiträume, innerhalb welcher die zur Auslösung einer Inspiration nothwendige Kohlensäuremenge sich im Blute anhäuft, länger werden.

Wir haben hier ein ähnliches Verhältniss vor uns, wie nach Durchschneidung der Vagusnerven am Halse. Wird diese Operation an den vorher blossgelegten Nerven mit der nöthigen Geschicklichkeit und Raschheit ausgeführt, so vergeht oft eine ängstlich lange Zeit, bevor das Thier zu respiriren fortfährt, und ebenso sind die folgenden Respirationen durch lange Pausen von einander getrennt. Bei Kaninchen kann so, wie man weiss, die Zahl der Respirationen bis auf ein Fünftel der normalen herabgehen.

Diese enorme Vergrösserung der Respirationspausen erinnert um so lebhafter an das uns hier beschäftigende Phänomen, als die Respirationen auch nach Durchschneidung der Vagi exquisit dyspnoëtisch erscheinen. Zwar hat man diese Beschaffenheit der Athemzüge früher durch die mit der Vagusdurchschneidung gegebene Verengerung der Stimmritze zu erklären versucht, indessen hat Geh. Rath Traube bewiesen, dass die Respirationen auch dann dyspnoëtisch zu sein fortfahren, nachdem die Trachea in ausgiebiger Weise eröffnet ist. Man sieht hieraus, dass die Theorie unseres Phänomens auf das Innigste mit der Erklärung der Thatsache zusammenhängt, dass nach Durchschneidung der Vagi die Respirations-

pausen wachsen, und die zwischen sie fallenden Athemzüge zugleich dyspnoëtisch werden.

Geh. Rath Traube hat von den letzteren Erscheinungen vor längerer Zeit die folgende Erklärung gegeben.

Inspirationen können auf zweierlei Weise hervorgerufen werden, einmal durch die Erregung pulmonaler Vagusfasern, deren peripherisches Ende wahrscheinlich direct vom Blute bespült wird, deren centrales mit dem respiratorischen Nervencentrum in Zusammenhang steht, zweitens aber auch von allen übrigen Theilen des Körpers durch sensible Fasern, die ihre Erregung mit genügender Stärke bis zur Medulla oblongata fortzupflanzen vermögen. Dass solche Nervenfasern in der Haut sich befinden, darüber kann, nach dem Erfolg welchen wir bei asphyctischen Neugeborenen und in der Ohnmacht durch Besprengen mit kaltem Wasser erhalten, kein Zweifel sein. Dass ebensolche Fasern die Magenschleimhaut mit dem respiratorischen Nervencentrum in Beziehung setzen, kann nach anderen klinischen Erfahrungen eben so wenig angezweifelt werden.

Zwischen diesen beiden Arten von Fasern, d. h. den pulmonalen Vagusfasern einerseits und den zuletzt erwähnten findet nun aber ein wesentlicher Unterschied statt: das peripherische Ende der pulmonalen Fasern wird von dem an Kohlensäure reichen Lungenarterienblut, das peripherische Ende der letzteren von dem an Kohlensäure armen Körperarterienblut umspült. Setzen wir den Fall, dass beiderlei Nervenfasern gleich erregbar, d. h. durch eine gleiche Kohlensäuremenge in wirksame Erregung versetzt werden können, so liegt auf der Hand, warum unter normalen Verhältnissen nur die pulmonalen Vagusfasern in Function treten. Die letzteren lösen Inspirationen aus, weil nur sie vom einem Blute umspült werden, welches den zur Erregung nothwendigen Kohlensäuregehalt besitzt.

Nach Durchscheidung der Vagi kann das respiratorische Centrum nur noch von denjenigen Nervenfasern erregt werden, welche mit Ausnahme der Lungen alle übrigen Körpertheile mit der Medulla oblongata in Verbindung setzen. Sollen diese aber erregt werden, so muss das Körperarterienblut erst auf denjenigen Kohlensäuregehalt gebracht werden, den unter normalen Umständen nur das Pulmonalarterienblutt besitzt. Sie werden so lange unerregt bleiben, also auch keine Inspiration hervorrufen, als bis das Körperarterienblut den verlangten Kohlensäuregehalt erreicht hat.

Wenn hiernach die langen Respirationspausen nach Durch-

schneidung der Vagi sich leicht erklären lassen, so führt zum Verständniss des dyspnoëtischen Characters der Respirationen die folgende Ueberlegung.

Die Zahl der Vagusfasern, welche das inspiratorische Centrum zu erregen vermögen, können wir unbedenklich als ungleich kleiner voraussetzen, wie die Zahl der Fasern, welche von anderen Körpertheilen aus Respiration hervorzurufen im Stande sind. Wenn diese letzteren demnach zur Wirkung kommen, so muss dann begreiflich der Eindruck, den sie auf das respiratorische Centrum machen, ungleich stärker sein, als der, welchen die erregten Vagusfasern hervorbringen, und mit der Stärke des Eindrucks muss die Intensität des Impulses wachsen, welchen die motorische Partie des respiratorischen Nervensystems erfährt. Die einfachen Respirationen werden nothwendiger Weise zu dyspnoëtischen.

Wenden wir das soeben Gesagte auf das Cheyne-Stokes'sche Respirationsphänomen an, so würde sich die Erklärung desselben etwa folgendermaassen gestalten.

In Folge der verminderten Erregbarkeit des respiratorischen Nerven-Centrums vermögen die normalen Kohlensäuremengen keine Inspiration hervorzurufen. Um solche zu bewirken, bedarf es abnorm grosser Mengen, zu deren Erzeugung aber grössere als die normalen Zeiträume nöthig sind. Daher die langen Respirationspausen.

Am frühesten aber wird die zur Erregung nothwendige Kohlensäuremenge offenbar im Gebiet des Pulmonalarteriensystems vorhanden sein, daher zuerst die Erregung des respiratorischen Nervencentrums von Seiten der pulmonalen Vagusfasern. Von diesen wissen wir durch die Untersuchungen des Geh. Rath Traube, dass sie bei noch so starker Erregung z. B. durch den electrischen Strom keine dyspnoëtische Inspiration zu erzeugen vermögen. Daher die flachen, nichts weniger als angestrengten Inspirationen, welche unmittelbar nach der Pause zum Vorschein kommen.

Indem nun im weiteren Verlauf auch im Körperarterienblut der Procentgehalt an Kohlensäure so weit gewachsen ist, dass auch diejenigen sensiblen Nervenfasern wirksam erregt werden können, welche von der Haut und von den anderen Körperpartieen her die Medulla oblongata zur Thätigkeit zu veranlassen vermögen, kommt es endlich auch zu dyspnoëtischen Respirationen. Da aber durch diese letzteren die Ausfuhr von Kohlensäure aus dem Blute mächtig gefördert wird, wodurch der Gehalt des Körperarterienblutes an diesem Gase rasch abnehmen muss, so werden schliesslich Inspirationen

nur von den pulmonalen Vagusfasern erregt werden können. Zuletzt ist wegen fortdauernder Ausscheidung von Kohlensäure selbst der Gehalt des Pulmonalarterienblutes an diesem Gase nicht mehr gross genug, um die Vagusfasern wirksam erregen zu können, wovon die nothwendige Folge eine abermalige Respirationspause ist.

Warum nun der in Rede stehende Respirationsmodus grade bei unserem Kranken zu beobachten war, und nicht bei allen Fällen von Insufficienz der Aortenklappen uns entgegentritt, wird nach alledem nicht schwer zu beantworten sein. Die Section zeigt, dass die Insufficienz hier mit einer beträchtlichen Stenose des Orificium aortae complicirt war, und überdies noch mit einer, wenn auch unbedeutenden Insufficienz der Mitralklappe. Hierdurch musste der Zufluss von Blut in's Aortensystem, also auch zur Medulla oblongata in hohem Grade vermindert sein. In der That boten die Arterien des Kranken schon bei der Aufnahme, ca. 3 Tage vor dem Tode, Erscheinungen dar, welche in anderen einfachen Fällen von Insufficienz der Aortenklappen nicht beobachtet werden.

Wir hatten erst in diesen Tagen wieder einen Fall von solcher einfachen Insufficienz zu verfolgen Gelegenheit, in welchem man bis unmittelbar vor dem Tode einen exquisit hüpfenden Puls und ein Tönen der Cruralis zu constatiren vermochte, und so verhalten sich alle Fälle von einfacher Insufficienz der Aortenklappen, wenn sich zu dieser nicht eine Fettentartung der Musculatur des linken Ventrikels gesellt, die allerdings geeignet ist, die erwähnten beiden Phänomene trotz fortbestehender Insufficienz der Aortenklappen zu vernichten.

In dem vorliegenden Falle konnte von einer Fettentartung des linken Ventrikels keine Rede sein, und doch zeigten die Radialarterien, abgesehen von einer ungewöhnlichen Engigkeit, keine Spur von hüpfendem Puls und die Crurales keine Spur von Ton. Es mussten also mit jeder Ventricularcontraction nur unbedeutende Mengen von Blut in das Aortensystem gelangen, und dieser Umstand konnte nur die Folge der eigenthümlichen Complication des Hauptklappenfehlers sein d. h. der Complication der Aortenklappen-Insufficienz mit der Stenose der Aortenmündung und der Insufficienz der Mitralis.

Durch den Verein dieser Klappenfehler war also der Kranke schon von vornherein zur Production des Cheyne-Stokes'schen Phänomens prädisponirt. Die mangelhafte Ernährung des Herzmuskels in den letzten Lebenstagen that dann das ihrige, um die Prädisposition zur vollen Wirkung zu bringen.

Zum Schluss noch eine wichtige Bemerkung. Die eigenthümliche Respirationsweise des Patienten, die schon bei seiner Aufnahme zu beobachten war, erreichte den höchsten Grad der Entwickelung erst nach einer kleinen subcutanen Morphiuminjection, welche er am 26. Mai Abends auf seinen Wunsch erhalten hatte.

Auf den ersten Blick könnte diese Wirkung allerdings als ein post hoc ergo propter hoc angesehen werden, dieser Schluss wird indessen durch die Erfahrung widerlegt, die wir in diesem wie im vergangenen Semester in Betreff solcher Injectionen unter ähnlichen Umständen zu machen Gelegenheit hatten. Man kann das Resultat dieser Erfahrungen in zwei Sätze zusammenfassen:

a) Wo in Folge eines organischen Herzfehlers die Prädisposition zu dem Cheyne-Stokes'schen Respirationsmodus besteht, da vermögen Morphiuminjectionen das Phänomen sofort hervorzurufen.

b) Wo der eigenthümliche Respirationsmodus bereits vorhanden ist, da kann er, wie in unserem Falle, durch Morphium-Injectionen zu stärkerer Ausprägung gelangen.

Den ersten Satz hatten wir wiederholt zu bestätigen Gelegenheit in einem Falle von embolischer Hemiplegie, die sich im Gefolge einer Insufficienz der Aortenklappen und einer Stenose des Ostium venosum sin. entwickelt hatte. Der Kranke war bei seiner Aufnahme in einem etwas blödsinnigen Zustande, aber bis auf die Hemiplegie ganz munter, namentlich von Anomalie der Respiration keine Spur, der Hydrops gering. Zu den Morphiuminjectionen war gegriffen worden, weil der sehr geschwätzige Patient weder Tag noch Nacht zur Ruhe kam. Hier trat das Cheyne-Stokes'che Phänomen, und zwar in ausgeprägter Weise, in Folge jeder Injection ein, auch wenn letztere nur unterbrochenen und leisen Schlaf zur Folge hatte.

Diese und ähnliche Erfahrungen sind, wie man sofort sieht, in hohem Grade geeignet, unsere oben auseinandergesetzte Theorie zu stützen. Das Morphium kann auf das respiratorische Nervencentrum offenbar keine andere Wirkung haben, als die, die Erregbarkeit desselben herabzustimmen und so die Wirkung des mangelhaften Arterienblutzuflusses zur Medulla oblongata zu steigern. Gegen diesen Schluss wäre nur ein Einwand möglich. Wir beobachten bisweilen nach der Anwendung schlechter Morphiumsorten, namentlich in Thierexperimenten, eine gesteigerte Reflex-Erregbarkeit. Man könnte nun versucht sein, eine solche Wirkung auch bei unserem Kranken vorauszusetzen. Dieser Annahme aber würden zwei

Thatsachen widersprechen, einmal die, dass wir ähnliches bis jetzt bei keinem Kranken zu beobachten Gelegenheit hatten, bei welchem dieselbe Morphiumsorte in Form subcutaner Injectionen zur Anwendung gebracht wurde, zweitens aber und besonders der Umstand, dass die durch subcutane Morphiuminjectionen hervorgerufenen oder verstärkten Paroxysmen des Cheyne-Stokes'schen Respirationsmodus in keinem Falle von erhöhter Reflexerregbarkeit begleitet waren.

ANHANG.

LXII.

Zur Lehre vom Lungenabscess.†)

Die Lungenabscesse sind verhältnissmässig selten, können leicht mit anderen Lungenkrankheiten verwechselt werden, die eine weniger günstige Prognose bieten (namentlich mit Lungenbrand), und sind bisher in ätiologischer Hinsicht durchaus noch nicht hinreichend gewürdigt worden. Der Redner stellt drei Formen derselben auf. Die erste, die sehr selten vorkommt, entwickelt sich aus der croupösen primären Pneumonie; die zweite aus einer chronisch verlaufenden Pneumonie, deren Dauer sich bis auf viele Monate ausdehnen kann; Beschwerden im Respirationsapparate, stechende Schmerzen, leichtes Fieber und später ein sehr copiöser Auswurf charakterisiren diese Form. Die dritte Form tritt latent auf, das Allgemeinbefinden ist sehr gestört, ohne dass gerade ein tieferes Leiden der Respirationsorgane zu vermuthen wäre. Hr. Traube hat 2 Fälle dieser Art beobachtet. Der eine betraf einen Mann, der in der angedeuteten Art lange krank war, in der Nacht stark transpirirte und der dann beim Aufheben einer schweren Last plötzlich eine beträchtliche Menge Eiter zu wiederholten Malen auswarf. Der zweite litt seit 5 Jahren an reissenden Schmerzen, bekam vor 5 Wochen plötzlich Schwindel, wiederholtes Erbrechen, worauf bedeutende Schwäche und trockener Husten folgte, und warf in den nächstfolgenden Tagen wiederholt eine Eitermenge aus, die $\frac{1}{2}$—$\frac{3}{4}$ Quart betrug; vorher hatte derselbe niemals an stechenden Schmerzen in der Brust gelitten.

†) Protokoll eines am 12. März 1855 gehaltenen Vortrages, abgedruckt aus Göschen's „Deutsche Klinik", Jahrgang 1855, d. d. 1. December.

Was die Symptome betrifft, welche die Krankheit darbietet, so liegt der Kranke meist auf der leidenden Seite und zieht die aufrechtsitzende der Rückenlage vor; der Husten ist quälend und endigt meistens mit der Expectoration einer ungewöhnlich grossen Menge Eiters. Der Auswurf stellt sich in drei Formen dar. Die erste von penetrantem, oft süsslichem, dem des gangränösen Eiters ähnlichen Geruche, hat das Ansehen eines aus einem grossen Bindegewebsabscesse entleerten Eiters, und bildet eine wenig klebrige, sehr trübe, gelbgrünliche Flüssigkeit. Bei ruhigem Verhalten scheidet sich die Masse in drei Schichten. Die unterste besteht aus einem Sediment von Eiterkörperchen und deren Detritus. Die darüber befindliche viel transparentere Schicht besteht aus einer syrupähnlichen, doch etwas dünneren Flüssigkeit, während die oberste Schicht schäumt und viel Luftblasen enthält. In dem so beschaffenen Sputum kommen bisweilen Fetzen eines necrotisirten Gewebes von schmutziggelblicher Farbe vor, die aus Anhäufungen elastischer Fasern des Lungengewebes bestehen, und ausserdem rostfarbene, den Eiterzellen an Grösse gleiche Krystalldrusen enthalten. Ausser diesen Fetzen finden sich im Eiter breiig-weiche, aus Detritus bestehende, durch ihre weissliche Färbung contrastirende Pfröpfe. Die zweite Art des Sputums gleicht vollkommen dem bei der tuberculösen Lungenphthise vorkommenden Auswurf, während bei der dritten Art ein der Quantität und Qualität nach unbedeutend erscheinender Auswurf gleichwohl elastische Fasern enthält. — Was die Kur anbetrifft, so hat der Redner in den beiden oben erwähnten Fällen unter dem Gebrauche von *Ol. Jecor. aselli* Heilung erfolgen sehen.

LXIII.

Zur Aetiologie der Pneumonie.†)

Ueber die sporadischen Krankheiten stellt Sydenham folgende Sätze auf: 1) Sie kommen mit den stationären Krankheiten der verschiedensten Art zu gleicher Zeit vor. 2) Es können aber auch zu gleicher Zeit verschiedene Arten von sporadischen Krankheiten vorkommen. 3) Die sporadischen Krankheiten treten wie die stationären, wenn auch nicht so häufig wie diese, epidemisch auf. 4) Die Epidemien der sporadischen Krankheiten sind öfters durch eine bestimmte Witterungsbeschaffenheit veranlasst, was bei den stationären nicht der Fall ist. 5) Zu den sporadischen Krankheiten zählt Sydenham die Scarlatina (?), Pleuritis (unsere Pleuropneumonie), *Pneumonia notha* (unsere acute, diffuse Bronchitis), den *Rheumatismus articulorum acutus*, das Erysipelas, die Angina und vielleicht, meint er, gehören noch andere hierher. 6) Da alle diese Krankheiten von Fieber begleitet werden oder wenigstens begleitet werden bis zu dem Zeitpunkte, wo die fiebererregende Ursache *(Materia febrilis)*, je nach ihrer Natur, in diesem oder jenem Theile abgelagert worden, so zweifelt er nicht, dass das Fieber für die Hauptkrankheit (für den *Morbus primarius*) zu halten sei, und die es begleitenden Localisationen, von denen die Krankheit ihren Namen erhält, nur Symptome seien, welche eine besondere Art der Krise oder den vorzugsweise ergriffenen Körpertheil anzeigen. 7) Die äusseren oder procatartischen Ursachen (von uns Gelegenheitsursachen genannt) sind beiden Klassen von acuten Krankheiten, sowohl den sporadischen wie den

†) Protokoll eines am 14. Mai 1855 gehaltenen Vortrages, abgedruckt aus Göschen's „Deutsche Klinik", Jahrgang 1856, d. d. 12. Januar.

stationären, gemein. Zu diesen Ursachen gehört vor Allem die Erkältung. 8) Die Wirkung der Erkältung erklärt sich Sydenham so, dass gewisse, flüchtige Excretionsstoffe durch die plötzliche Verschliessung der Hautporen im Körper zurückgehalten werden. 9) Je nach der Natur dieser Stoffe ist auch die Natur der sporadischen Krankheit verschieden.

Die Theorie Sydenham's würde, ihren Grundsätzen nach, also folgendermaassen lauten: Von Zeit zu Zeit schwängert sich, aus uns unbekannten Quellen, die Atmosphäre mit Stoffen, welche, in den menschlichen Körper aufgenommen, acute, fieberhafte Krankheiten erzeugen, die sich, nach der Natur des aufgenommenen Stoffes, verschieden gestalten. Die so entstandenen Krankheiten nennt Sydenham epidemische, häufiger stationäre. Dieser Klasse gegenüber steht eine andere, die der sporadischen Krankheiten, deren substantielle Ursache im Körper selbst erzeugt wird. — Häuft sich ein excrementitieller Stoff durch plötzliche Störungen, welche das ihn excernirende Organ erleidet, bis zu einer gewissen Quantität im Körper an, so erregt er Fieber und Entzündungen. Die Entzündung hat ihren Sitz entweder in dem Apparat selbst, dessen Function durch die Gelegenheitsursache gestört wurde, oder in dem Apparat, von welchem die excrementitielle Substanz als Product des Stoffwechsels in grösster Menge erzeugt wird.

Mit Sydenham zählt Traube auch die Pneumonie, wenn sie als selbstständige Affection auftritt, zu den sporadischen Krankheiten in dem eben erörterten Sinne und stützt sich dabei auf folgende Thatsachen:

1) Der Entwickelung der Pneumonie gehen in manchen Fällen mehrtägige bis vierwöchentliche deutliche Prodrome voran. Die Kranken klagen über Muskelschwäche, über abnorme Sensationen (Kopfschmerz, Ziehen in den Gliedern), Störungen im Digestionsapparat (mangelhaften Appetit) u. s. w. Nachdem diese Vorboten eine längere oder kürzere Zeit angedauert, tritt ein Frostanfall ein, dem dann die Entwickelung der localen Symptome der Pneumonie folgt.
2) Bisweilen tritt die Pneumonie in Gestalt eines Fiebers auf, welches mitunter mehrere Tage lang ohne Betheiligung des Respirationsapparates besteht. Während dieser Zeit machen sich keine abnormen acustischen Zeichen, aber auch kein Husten, kein Auswurf, keine abnormen Sensationen im Respirationsapparate bemerklich.
3) Nach der gangbaren Annahme, laut welcher die Pneumonie

das unmittelbare Product der Gelegenheitsursache ist, versteht man nicht, warum die Entzündung sich überhaupt weiter verbreitet. Dass die gewöhnliche Erklärung: in der Entzündung selbst liege die Bedingung ihrer Verbreitung, nicht ausreiche, zeigen besonders die folgenden beiden Thatsachen. In vielen Fällen tritt auf der Höhe der Krankheit plötzlich die Krise ein, und es findet von da ab keine weitere Propagation des Entzündungsprocesses statt. In manchen Fällen werden nicht die der entzündeten Stelle benachbarten Theile, sondern Partieen des anderen Lungenflügels von der Entzündung ergriffen.

4) Oefters beobachtet man im Verlaufe der Affection unter Abnahme des Fiebers einen Stillstand des Exsudationsprocesses. Die Temperatur sinkt mitunter bis auf die normale; der vorher gedämpfte Percussionston an der angegriffenen Stelle wird sonor, statt des bronchialen Athmens, lassen sich Rasselgeräusche vernehmen. Die Sputa werden blässer und opak etc. Es hat mit einem Worte ganz den Anschein, als ob der Process völlig zu Ende gehen wolle. Aber schon nach einer Pause von 12—24 Stunden hat der fieberhafte Zustand wieder seine frühere Höhe erreicht, während das Exsudat in dem ergriffenen Theile von Neuem zunimmt oder der Exsudationsprocess sich weiter verbreitet. Aehnliches beobachtet man bekanntlich beim Erysipel.

5) Nicht selten geht die Resorption des Exsudats in dem ursprünglich ergriffenen Theile vor sich, während gleichzeitig in anderen, gewöhnlich benachbarten Theilen neue Infiltration erfolgt. Auch dies ist eine Erscheinung, deren Analogon man beim Erysipel beobachtet.

6) Die Pneumonie verläuft, wie sich dies aus den früher von Traube angestellten Temperaturmessungen ergiebt, rhythmisch, was bei den rein traumatischen Entzündungen nicht der Fall zu sein scheint, doch bedarf dieser letztere Punkt noch der genaueren Untersuchung.

LXIV.

Ueber Pneumothorax.†)

In Bezug auf die Aetiologie bemerkt der Vortragende, dass die vollständigste Zusammenstellung der aetiologischen Momente sich bei Rokitansky finde, dass aber auch hier einige fehlten, namentlich der in Folge von Verwundung der Brust entstehende Pneumothorax. Traube führt ferner als bisher nicht erwähnte Ursachen des Pneumothorax an: 1) Zerreissung der Lungenoberfläche in Folge von Erschütterung des Körpers, wie er sie bei einem jungen Manne, der mit dem Pferde gestürzt war, beobachtet hat. Der Patient bekam Stiche in der Brust, Kurzathmigkeit, und bemerkte ein deutliches Geräusch in der Brust bei der Respiration. Es zeigte sich entschiedener Pneumothorax. — 2) Lungenbrand. Einen solchen Fall sah Traube bei einem jungen Mädchen, wo sich zuerst ein pleuritisches Exsudat und später Pneumothorax entwickelte. 3) Wo der Pneumothorax einer tuberkulösen Caverne seine Entstehung verdankt, giebt gewöhnlich ein heftiger Hustenanfall dazu die Veranlassung, indem durch denselben die Wandung der Höhle zerreisst.

Was die Symptomatologie des Pneumothorax betrifft, so sind zwar meistens Schmerz und Dyspnoe vorhanden, doch kommen auch Fälle vor, wo dieselben fehlen und der Pneumothorax sich so zu sagen latent entwickelt. Was die Form und den Umfang des Thorax anbetrifft, so sind die Beobachtungen darüber bisher verschieden ausgefallen. Traube fand die kranke Brusthälfte oft erweitert, die Intercostalräume derselben flacher und grösser, biswei-

†) Protokoll eines am 30. Juli 1856 gehaltenen Vortrages (Allg. medicin. Central-Zeitung, Jahrg. XXV., Stück 55).

len jedoch war kein Unterschied zwischen der kranken und gesunden Thoraxhälfte bemerkbar, bisweilen waren einige Intercostalräume erweitert, andere verkleinert. Diese Verschiedenheiten hängen von dem Verhältniss der Spannung der in die Pleura exsudirten Gase zu dem Druck der Atmosphäre ab, was Traube näher erläutert. Dieses Verhältniss ist auch von Bedeutung in Bezug auf die Punktion bei Pneumothorax. Ist nämlich der Gasdruck von innen schwächer als der Druck der äussern Atmosphäre, so würde die Punktion schädlich sein, da noch mehr Luft eindringen würde; ist der Druck von aussen und innen gleich, so würde dieselbe nutzlos sein; nur wo die innere Spannung grösser, ist die Punktion angezeigt.

LXV.

Zur Lehre von den Sputis.†)

Hr. Traube trägt die detaillirte Krankengeschichte eines Falles vor, in welchem nacheinander Bronchitis, Pneumonie und *Morbus Brightii* aufgetreten waren und knüpft an denselben folgende Bemerkungen: 1) In manchen Fällen von Pneumonie, nämlich in denen, in welchen der Pneumonie ein Bronchialcatarrh vorangegangen war, fehlt die characteristische Färbung der Sputa, und erscheinen dieselben weder sanguinolent noch rostfarben, sondern farblos oder blassgelb, denen der Bronchitis ähnlich. 2) Tr. hält, nach den Ergebnissen seiner Untersuchungen, die von Andral aufgestellte Theorie, welche die rubiginöse Färbung der pneumonischen Sputa durch deren Gehalt an intacten Blutkörperchen erklärt und alle Farbennüancen, vom Citronengelb bis Sanguinolent, von dem geringeren oder grösseren Gehalte an Blutkörperchen abhängig macht, für unrichtig. Tr. hat die Andral'schen Experimente (Mischung von frischem Aderlassblute mit *Solutio gummosa*) nachgemacht, ohne dadurch jene eigenthümlichen Färbungen der pneumonischen Sputa hervorrufen zu können. Zur Erklärung dieser Färbungen erinnert T. an die bei manchen Herzkrankheiten, namentlich bei *Stenosis ostii venosi sinistri* vorkommende Erscheinung, dass des Morgens rostfarben punktirte oder gefleckte Sputa expectorirt werden, in denen die Färbung durch Anhäufung von pigmentirten Epithelien, die ihre Färbung umgewandeltem Blutroth verdanken,

†) Protokoll eines am 5. Januar 1857 gehaltenen Vortrages (Allg. medic. Central-Zeitung, Jahrg. XXVI., Stück 3).

bedingt wird. Aehnlich verhält es sich mit den pneumonischen Sputis, in denen die Blutkörperchen nicht mehr intact vorhanden sind, sondern sich vielmehr blass und gebläht darstellen; der Inhalt derselben ist ausgetreten, hat sich diffundirt und in gelbes Pigment umgewandelt, welches, je nach seiner Menge, den Sputis ihre verschiedenen rubiginösen Färbungen verleiht. 3) Häufig beobachtet man, dass die pneumonischen Sputa, nachdem sie schon rostfarben geworden, wenn im Laufe der Pneumonie eine neue Infiltration eintritt, wiederum eine sanguinolente Färbung annehmen.

LXVI.

Zur Lehre von der Uraemie und Hirn-Haemorrhagie.†)

Traube theilt im Anschluss an seinen frühern Vortrag folgenden in der letzten Zeit von ihm beobachteten Fall mit:

Vor etwa 4—5 Wochen wurde in seine Abtheilung ein Kranker aufgenommen, der über vielerlei klagte, bei dem aber eine oberflächliche Untersuchung nichts zeigte, als ein leichtes Oedem *circa malleolos*, was Patient seit einiger Zeit und zwar zeitweise sehon stärker an sich beobachtet haben wollte.

Ferner aber zeigte sich eine abnorm hohe Spannung des Aortensystems, so dass es kaum möglich war, mit dem Fingerdruck ein Segment der Radialarterie zu entleeren, ausserdem andere Erscheinungen, welche eine Hypertrophie des linken Ventrikels ausser Frage stellten. Der Harn hatte ein abnorm grosses Volumen, bedeutenden Gehalt an Eiweiss, verminderte Harnstoffmenge, blasse Farbe. Die Diagnose wurde auf Schrumpfung der Nieren in Folge von *Morb. Brightii* und Hypertrophie des linken Ventrikels gestellt. Patient ging anscheinend gesund im Zimmer umher, beschäftigte sich mit Lesen und zeigte, mit Ausnahme des Knöchelödems, kein gefährliches Leiden.

Eines Tages ass er eine grosse Menge Schwarzbrod; am folgenden Morgen trat Hemiplegie ein mit Bewusstlosigkeit, tiefem Sopor und Lähmung der linken Körperhälfte. Tr. diagnostirte einen

†) Protokoll eines am 4. August 1858 gehaltenen Vortrages (Allg. medic. Central-Zeitung, Jahrg. XXVII., Stück 75).

Bluterguss in der rechten Hemisphäre. Man konnte zwar denken 1) an einen Thrombus an Ort und Stelle entstanden oder eingewandert, 2) an serösen Erguss in die Ventrikel, worauf das Oedem der Füsse hinzuweisen schien, 3) an Urämie. Indessen sprach gegen Thrombose durch Entartung der Arterien bedingt, das Alter des Patienten (30 Jahr) und das normale äussere Verhalten der Arterienwandungen bei der Palpation.†) Embolie war nicht wahrscheinlich, weil kein Klappenfehler vorhanden war. Gegen Urämie und serösen Erguss in die Ventrikel sprach der Umstand, dass nicht Paralyse beider Seiten eingetreten war. Es blieb also nur die Annahme einer Hämorrhagie, herbeigeführt durch die anomale, zeitweise noch gesteigerte Spannung des Aortensystems.

Bei einer geeigneten Behandlung (kleiner Aderlass, Blutegel hinter die Ohren und Laxanzen) kehrte das Bewusstsein fast ganz wieder; im Verlauf von 3 Tagen jedoch zeigte sich unter fieberhaften Erscheinungen mit Dämpfung und spärlichem klingenden Rasseln unterhalb der rechten Scapula eine rechtsseitige Affection der Respirationsorgane und zwei Tage darnach erfolgte der Tod.

Die Autopsie ergab in der rechten Hemisphäre einen grossen hämorrhagischen Erguss, das *Corpus striatum* theils zerstört, theils unterminirt, die Arterien der Gehirnbasis völlig normal. Der linke Herzventrikel war stark hypertrophisch und mässig dilatirt, Klappen und rechter Ventrikel normal. Das Aortensystem gesund, nur am Aortenbogen eine leichte Schwellung der innern Haut durch Imbibition; die *Aort. desc. thor.* und *abdom.*, die *Art. iliaca*, *cruralis* normal. Die Nieren bedeutend verkleinert in Cortical- und Medullarsubstanz, namentlich in den *Columnae Bertini* und den Pyramiden, die Oberfläche stellenweise granulirt. In der rechten Pleura eitriges Exsudat, im unteren Lappen der rechten Lunge ein haselnussgrosser Abscess.

Die nervösen Zufälle bei Nierenleiden, Convulsionen und Coma, lassen auf Urämie schliessen, oder auf serösen Erguss in die Ventrikel

†) Auf Grund der seitdem gemachten Erfahrungen möchte ich behaupten, dass Rigidität der Wände der Radialarterien ohne alle Bedeutung für die Diagnose der Sclerose des Aortensystems sei, da in allen Fällen, die ich post mortem zu untersuchen Gelegenheit hatte, diese Rigidität das Product einer Verkalkung der mittleren Arterienhaut und nicht durch ein Leiden der Intima bedingt war. Selbstverständlich kann darum auch das Fehlen der Rigidität nicht zum Beweise gegen die Anwesenheit einer Arterio-Sclerose dienen, um so weniger, als die Arterio-Sclerose eine sehr häufige Affection, die Rigidität der Radialarterien-Wandungen dagegen eine verhältnissmässig seltene Erscheinung ist

wovon Andral Beispiele beobachtet hat, drittens aber auch auf Hämorrhagie. Begünstigend für letztere sei eine vorübergehend oder permanent abnorm hohe Spannung des Aortensystems, erstere komme bei starken Anstrengungen vor, wo der Druck um $\frac{1}{3}$ erhöht sein könne, wie Versuche an Thieren beweisen; eine permanent abnorm hohe Spannung komme aber vielleicht ausschliesslich vor bei Sklerose des Aortensystems oder bei der Form der chronischen diffusen Nephritis, welche zur Schrumpfung der Niere mit Granulirung der Oberfläche und lederartiger Zähigkeit des Parenchyms führt. Dass bei Arteriosklerose und Hypertrophie des linken Ventrikels nicht die Veränderung der Arterien, sondern die abnorme Spannung des Aortensystems das vorzugsweise bedingende Moment für Hämorrhagie sei, beweise der Umstand, dass Hirn-Hämorrhagie nicht gerade in das hohe Greisenalter, sondern meist in die Jahre bis 65 fällt.

LXVII.

Zur Lehre von der Digitalis-Wirkung.†)

Erster Fall.

Pneumonie mit Digitalis behandelt.

K., Arbeitsmann, 53 Jahre alt, hat sich gegen Mitte October bei der Arbeit eine Contusion der 7. Rippe in der rechten Axillarlinie zugezogen; am 23. October bekam Patient Nachmittags einen starken Frost, dem Hitze folgte, dann Schwindel.

Status praesens bei der Aufnahme am 19. October: Robust gebauter Mann, normal geröthetes Gesicht, mässiger Durst, Appetit vermindert. Die Leberdämpfung überragt den Rippenrand in der Parasternallinie um $2\frac{1}{2}$ Zoll, die Basis des *Proc. xyphoid.* um $3\frac{3}{4}$ Zoll, die *Lin. alba* nach links um $3\frac{1}{2}$ Zoll, die Höhe der Dämpfung in der Parasternallinie 6 Zoll. Thorax sehr geräumig; hinten rechts beginnt die Dämpfung vom 5. Wirbel und wird nach unten schwächer, ist überhaupt wenig intensiv; in der ganzen Ausdehnung derselben dumpfes, kleinblasiges Rasseln; in der rechten Seite beginnt die absolute Dämpfung von der 7. Rippe; die unteren rechten Intercostalräume gegen Druck empfindlich. Sparsames Sputum, röthlich tingirt. Schmerz beim Husten.

Verordnet: *Inf. fol. Digit.* (3β) ʒiv 2stündl. einen Esslöffel.

Den 1. November (9. Tag der Krankheit) 90 Pulse, 28 Respirationen, Schlaf gering, grosse Unruhe, starker Husten, Schmerzen im Epigastrium beim Husten, Auswurf mässig reichlich, schleimig,

---

†) Abgedruckt aus Göschen's „Deutsche Klinik", 19. November 1859. Referent Dr. Munk.

zäh, klebrig, gelblich, zum Theil rostfarben, schwer löslich, mehrere Faserstoffgerinnsel enthaltend. Dämpfung hinten rechts vom 4. Wirbel, daselbst ziemlich kleinblasiges Rasseln; am untersten Theil nach aussen von den Rippenwinkeln zeitweise consonirendes Rasseln; in der rechten Seite von der 5. Rippe Dämpfung; vorn normaler Schall; Stiche gering.

Verordnet: 4 Schröpfköpfe. Cont. *Inf. Digit.*

2. Novbr. (10. Tag der Krankheit) Mittags: 68 regelmässige Pulse. 26. Respirationen. Schall hinten rechts lauter; in der Höhe der Scapula vesiculäres Athmen, unterhalb unbestimmtes Athmen und spärliches Rasseln. Bis jetzt über 1½ Drachme Digitalis verbraucht. *Sepon. Digitalis*; verordnet eine *Emuls. nitrosa.*

Der leichteren Uebersicht wegen folgt hier eine tabellarische Uebersicht der Temperatur, Puls- und Respirations-Frequenz des Patienten während der Krankheit.

Datum.	Remissions-Zeit.			Exacerbations-Zeit.		
	Temp.	P.-Fr.	R.-Fr.	Temp.	P.-Fr.	R.-Fr.
29. Oct. (VI. Tag d. Krkh.) .	39,8	92	28[a)]	—	88	24
30. Oct. . .	39,6	88	28	39,9	92	28
31. Oct. . .	39,8	92	28	40,2	92	32[b)]
1. Nov. . .	39,8	90	28	40,1	92	28
2. Nov. . .	38,2	80	28[c)]	37,6	60	32
3. Nov. . .	37,3	46	24	37,0	48	24
4. Nov. . .	37,1	56	26	37,9	64	28

a) *Inf. fol. Digital.* (3β) ℥iv verordnet.

b) 1 Drachme Digitalis verbraucht.

c) Ueber 1½ Drachmen Digitalis verbraucht; an demselben Tage Mittags 1 Uhr 68 regelmässige Pulse; die Digitalis wird ausgesetzt.

Zweiter Fall.

Pneumonie mit Digitalis behandelt.

M., Maler, 22 Jahre alt, erkrankte am 28. Octbr. Morgens mit Frost und Kopfschmerzen. Am 29. Octbr. stellte sich Husten und Auswurf ein; ersterer war von Anfang an stark, letzterer mit Blut gemischt, ziemlich reichlich. Die Kopfschmerzen legten sich am 30. Appetit null, von Anfang an starker Durst.

Status praesens nach der Aufnahme am 2. Novbr. (VI. Tag der Krankheit). Ziemlich kräftig gebauter, mässig musculöser Mann; Lippen und Wangen normal gefärbt. Am Mundwinkel *Herpes labialis*. Klage über Luftmangel. Schall vorn links normal, rechts vorn laut, tief, in der Höhe der 3. Rippe etwas klingend, in der rechten Seitenwand von der 5. Rippe ab gedämpft, hinten links von oben bis unten normaler Schall; rechts von *Spina scapulae* bis unten Dämpfung; daselbst lautes bronchiales Athmen mit mässig kleinblasigem dumpfen Rasseln; oberhalb der *Spina scapulae* schwaches vesiculäres Athmen; vorn rechts schwaches vesiculäres Athmen ohne Rasseln; Fremitus rechts geschwächt. 104 Pulse, 40 Resp., 40,1° C. Temp.

Verordnet *Inf. Digital.* (℈j) ℥iv 2stündlich einen Esslöffel; vier Schröpfköpfe.

3. Novbr. früh. Schlaf gering, kein Appetit, Auswurf spärlich, schleimig eitrig, drei blutige Sputa, 38,7°, C., 92 Pulse, 32 Resp., Mittag 72 unregelmässige Pulse, Sputa blass rostfarben, sparsam, stark getrübt; hinten rechts vom 4. Wirbel ab Dämpfung, daselbst bronchiales Athmen bei In- und Exspiration, bei tiefen Inspirationen nach dem Husten ziemlich reichliches crepitirendes Rasseln; Fremitus vermindert. In der Seite und vorn von 5. Rippe Dämpfung. 22½ gr. Digitalis bis jetzt verbraucht. *Sepon. Digital.* Verordnet *Emuls. nitros.*

4. Novbr. früh 38,4° C., 74 Pulse unregelmässig, 28 Resp. Schlaf gut, keine Stiche, Auswurf etwa ein Esslöffel, schleimig, zähe, ferruginös. Appetit besser, Urin roth, klar, mässig sparsam, Chloride nicht viel vermindert. Percussions- und Auscultationserscheinungen wesentlich wie gestern.

Die folgende Tabelle zeigt die Temperatur, Respirations- und Pulsfrequenz während der Krankheit.

Datum.	Remissions-Zeit.			Exacerbations-Zeit.		
	Temp.	P.-Fr.	R.-Fr.	Temp.	P.-Fr.	R.-Fr.
2. Nvbr. (VI. Tg.)	—	—	—	40,1	104	40[a]
3. Nvbr.	38,7	92	32[b]	39,4	80	36
4. Nvbr.	38,4	74	28	39	62	—
5. Nvbr.	38	60	26[c]	37,2	52	24
6. Nvbr.	36,9	52	24	36,8	64	28

a) Verordnet *Inf. Digitalis* (℥j) ℥iv.
b) Mittags 22½ gr. Digitalis verbraucht; 72 unregelmässige Pulse. *Sepon. Digitalis.* Verordnet *Emulsio nitrosa.*
c) Puls wieder regelmässig.

Epieritische Bemerkungen.

Beide Fälle von Pneumonie stellte Prof. Traube nur vor, um an ihnen einige für die Praxis wichtige Punkte zu berühren, hauptsächlich wegen der hier äusserst interessanten Art der Wirkung der Digitalis in beiden Fällen auf die Pulsfrequenz. Die Pulsfrequenz ist im Allgemeinen in Krankheiten verlangsamt: 1) im zweiten Stadium der *Meningitis tuberculosa*, überhaupt in allen Hirnkrankheiten, in denen eine Erregung der *Medulla oblongata* stattfindet; 2) bei Atrophie des Herzens im Alter durch Verknöcherung der Coronararterien; 3) nach Anwendung von Kälte; 4) nach Anwendung von Digitalis. Die Digitalis wirkt nun in verschiedenen Krankheiten verschieden schnell. Bei Entzündungen kräftiger Individuen auf der Höhe der Krankheit angewendet, ist eine grössere Quantität nöthig, um überhaupt eine Wirkung zu erlangen. Wendet man z. B. die Digitalis bei einer Pneumonie eines kräftigen Menschen auf der Höhe der Krankheit an, so bedarf es mehrerer Tage und einer Menge von 100, bis 120 gr., um nur die gewünschte Wirkung auf den Puls zu erhalten; bei chronischen Krankheiten dagegen, z. B. bei Herzfehlern, die dazu geeignet sind, tritt schon bei 3—4 Mal täglich 1 gr. nach wenigen Tagen eine bedeutende Wirkung ein. Wichtig ist jedoch der Umstand, dass man auch in acuten Krankheiten gegen Ende der Krankheit vor eingetretener Krise nur kleiner Mengen nöthig hat, um eine gehörige Wirkung zu sehen. Diese Sätze werden auf das Schlagendste durch obige Fälle bewiesen. Bei Fall 1 sehen wir, dass die Digitalis vom 29. October bis 2. November gegeben werden musste, und dass dann nach über dreitägiger Anwendung und Verbrauch von über 1½ Drachmen die Pulsfrequenz auf 80 gesunken, während bei Fall 2 schon am folgenden Tage des Gebrauchs und nach nur 22½ gr. 72 Pulse waren. Noch auffallender wird dies, wenn man bedenkt, dass bei Fall 1 nach über dreitägiger Anwendung und Gebrauch von über 1½ Drachmen die Pulse regelmässig blieben, während bei Fall 2 am nächsten Tage nach 22½ gr. 72 unregelmässige Pulse eintraten, die erst am 5. Novbr. wieder ganz regelmässig wurden.

Man könnte vielleicht die schnelle Abnahme der Pulsfrequenz bei Fall 2 überhaupt auf eine Abnahme der Fiebererscheinungen beziehen, aber zunächst passt hierzu nicht die schon am zweiten Tage eingetretene Unregelmässigkeit, ausserdem aber zeigt ein Blick auf die Tabelle, dass die Temperatur bei der niederen Pulsfrequenz hoch, am 4. November bei 62 Pulsen sogar auf 39° C. blieb. Eine Erscheinung, wie die letztere, dass neben einer absolut abnorm hohen Temperatur eine abnorm niedrige Pulsfrequenz sich findet, ist beim Ablaufe einer uncomplicirten primären Pneumonie ohne den Gebrauch der Digitalis nie zu beobachten.

Der Gebrauch der Digitalis erfordert die grösste Sorgfalt, jedoch schützt die Kenntniss der Digitaliswirkungen in ihrer Aufeinanderfolge gewiss vor Unglücksfällen. Zuerst tritt die Wirkung auf die Pulsfrequenz ein — nie vorher narcotische Phänomene. Die Zahl der Pulse vermindert sich entweder ohne Spur von Unregelmässigkeit oder mit Unregelmässigkeit. Dann ist es gut, das Mittel auszusetzen. Das nächste Phänomen ist Erbrechen — in der Regel grüner Massen; mit diesem oder kurz nachher zeigt sich dann Collapsus, dann ein starker Singultus, dann Erweiterung der Pupillen, Stupor.

Die rostfarbenen Sputa kommen, wiewohl selten, noch nach erfolgter Krisis einige Zeit, selbst 8 Tage nachher, vor, ohne die Krankheit irgendwie bedenklich zu machen. Ihr Vorkommen aber beweist, dass noch an einem Punkte in den Lungen der Entzündungsprocess fortdaure; für solche Fälle ist daher eine doppelte Vorsicht nöthig und die antiphlogistische Behandlung noch nicht ganz auszusetzen.

Die Verminderung der Chloride im Harn bei entzündlichen Krankheiten hängt nach Prof. Traube davon ab, dass in ihnen eine geringere Resorption des Kochsalzes der Nahrungsmittel stattfindet. So lange die Chloride vermindert sind, findet sich Appetitlosigkeit; erst mit dem Eintritt des Appetits zeigt sich das Kochsalz wieder in gehöriger Menge im Urin und geben beide für einander einen gehörigen Maasstab ab.

Folgende Fälle, vor längerer Zeit von Prof. Traube beobachtet, dürften ebenfalls als Belege für die oben über die Digitaliswirkung bei acuten Krankheiten ausgesprochenen Sätze dienen, von denen Fall 5 ausserdem besonders zeigt, von welch nachhaltiger und dauern der Wirkung die Digitalis ist.

Dritter Fall.

Pneumonie mit Digitalis behandelt.

J. K., Schuhmachersohn, 18 Jahre alt, wurde am 21. März 1851 in die Charité aufgenommen. Am 16. Nachmittags heftiger Schüttelfrost von gegen 6stündiger Dauer; am 17. des Morgens Stiche in der rechten Thoraxhälfte und seit 3 Tagen ungefähr Husten. Blutentziehungen nicht gemacht.

Status praesens am 21. Abends 6 Uhr (Beginn des IV. Fiebertages). Auffallend kleines und schwach gebautes, aber wohlgenährtes Individuum, Rückenlage, fortdauerndes Stöhnen und Aechzen, Gesicht in grosser Ausdehnung geröthet; 120 mässig grosse, wenig gespannte Pulse, 48 Resp., Temp. 39,9, trockener häufiger kurzer Husten. Percussionsschall rechts vorn von der 5., in der Seitenwand von der 6., hinten von der 11. Rippe ab gedämpft. Die Auscultation ergiebt hinten rechts unterhalb der *Spina scapulae* unbestimmte In- und bronchiale Exspirationen, zwischen dem untern Winkel der Scapula und der Wirbelsäule schwache, nicht sehr deutliche Bronchophonie; in der rechten Seitenwand und vorn rechts unbestimmtes Athmen. Der Fremitus in der Mitte der rechten Hinterwand etwas stärker als links. Verordnung: V.S. von ℥vj und *Inf. herb. Digital.* (℈β) ℥iv 2stündlich ein Esslöffel.

Folgende Tabelle giebt Pulsfrequenz, Temperatur und Respirationsfrequenz vom VI. Tage.

Tag der Krankh.	Exacerbations-Zeit.			Remissions-Zeit.		
	P.-Fr.	Temp.	R.-Fr.	P.-Fr.	Temp.	R.-Fr.
VI.	120	39,9	48[a]	128	40,5	34[b]
VII.	116	39,9	—[c]	58 unregelm.	37,5	32
VIII.	52 unregelm.	37,7	—[d]	40 do.	36,6	32
IX.	38 do.	36,7	30	40 do.	36,9	28[e]
X.	40 do.	37	36	49 do.	37,1	28
XI.	46 do.	37,5	26	52 do.	37,3	—
XII.	50 do.	37,4	24	48 do.	37,2	—
XIII.	44 do.	37,1	24	44 do.	36,9	20
XIV.	36 do.	37,2	22	56 do.	37,3	22
XV.	42 do.	37,05	18	52 do.	37,1	18
XVI.	44 do.	37,7	18	56 do.	37,6	26
XVII.	48 do.	37,5	28	56 do.	37,9	26

a) Verordnet V.S. von ℥vj und *Infus. herb. Digital.* (ʒβ) ℥iv.
b) Wegen einer zugetretenen Pericarditis V.S. von ℥vj und 6 blutige Schröpfköpfe.
c) Bis jetzt ʒβ Digitalis verbraucht. Patient fühlt sich nach den Blutentziehungen sehr erleichtert, doch klagt er noch über häufigen Husten, wenig Durst; Sputa sehr spärlich, leichtflüssig, stark durchscheinend, grauweisslich, nur an wenigen Stellen schwach citronengelb, sehr viele grosse verzweigte Fragmente von Faserstoffgerinnseln enthaltend. Nach dieser ʒβ bereits 58 unregelmässige Pulse.
d) Das Digitalis-Infus, wovon im Ganzen ℥j verbraucht, wird ausgesetzt.
e) Das pericardiale Exsudat zeigt sich grösstentheils resorbirt.

Am 19. Tage der Krankheit (3. April) wurde Patient — von einem benachbarten Kranken angesteckt — von einem Scharlachfieber befallen. Trotz der dadurch herbeigeführten Steigerung der Pulsfrequenz blieb die Unregelmässigkeit im Rhythmus des Pulses, ja diese Unregelmässigkeit wurde selbst am 1. Mai noch beobachtet, nachdem Patient bereits 12 Tage wieder fieberlos geworden.

Vierter Fall.

Pneumonie mit Digitalis behandelt.

B., Schlosser, 21 Jahre alt, bekam am 22. November 1851 plötzlich einen Schüttelfrost, Kopfweh und Schwindel, bald nachher Husten und blutigen Auswurf. Am 23. November Abends im Beginn des 2. Tages eine V.S. von 8 Unzen. Aufnahme am 24. November Abends (Beginn des 3. Tages). Mässig kräftige Constitution. $39^0,9$ Temp., 92 Pulse, 32 Respir. Sputa gleichmässig blass blutigroth. Percussionsschall in der rechten Seitenwand von der 6. Rippe ab gedämpft, hinten rechts von der 4.; in der Ausdehnung der Dämpfung reichliches kleinblasiges Rasseln und in der Gegend des untern Winkels der Scapula bronchiale In- und Exspiration. Am 25. November Zunahme und Weiterverbreitung der Infiltration; ausser dem bronchialen Athmen theils consonirendes, theils nicht consonirendes Rasseln.

Verordnet *Inf. fol. Digital.* (ʒj) ℥v 2stündlich 1 Esslöffel.

Tag der Krankheit.	Exacerbations-Zeit.			Remissions-Zeit.		
	P.-Fr.	Temp.	R.-Fr.	P.-Fr.	Temp.	R.-Fr.
III.	92	39,9	32	88[a)]	40,2	40
IV.	92	39,9	44	100[b)]	40,6	44
V.	108	40,2	46	92[c)]	39,1	46
VI.	84	39	52	54[d)]	36,5	38
VII.	64	36,4	44	68	36,4	44
VIII.	72	38,0	—	52 unregelm.	37,3	42
IX.	52	36,5	—	68	36,7	40
X.	64	36,7	40	64	36,8	36

a) *Inf. fol. Digital.* (ʒj) ʒv verordnet, 2stündlich 1 Esslöffel.
b) ʒj Digitalis verbraucht.
c) ʒij Digitalis verbraucht.
d) Im Ganzen 138 gr. Digitalis verbraucht.

Am 27. Novbr. (V. Tag) hat sich die Infiltration noch über einen grossen Theil des oberen Lappens ausgebreitet. Sputa syrupdick, rostfarben, copiös. Obgleich 2 Drachmen Digitalis verbraucht sind, sind doch noch 92 Pulse in der Remission.

Am 28. November Abends, im Beginn des VII. Tages, Anfall von Singultus; Resolutionssputa; an den zuletzt ergriffenen Partien des oberen Lappens statt des früher deutlichen Bronchialathmens sehr reichliches kleinblasiges Rasseln und undeutliches Bronchialathmen.

Am 29. Novbr. Wiederholung des Singultus; starker Collapsus. Nach Anwendung von Ungarwein bessert sich das Befinden und wird mit dem 1. Decbr. gut.

Die Pulse sind noch am 15. Tage unregelmässig.

LXVIII.

Ein Fall von chronischer Pneumonie mit Cavernenbildung. Eigenthümliche Sputa.†)

K., Arbeitsmann, 50 Jahre alt. Bis Anfang dieses Jahres leidlich gesund. Seit 5 Jahren leichter Husten, Sommer und Winter hindurch. Niemals Stiche in der Brust. Sechs bis acht Mal Haemoptoë, zuerst vor 18 Jahren, und zwar stets nur bei angestrengter Arbeit zur Sommerzeit auf dem Felde. Vor 10 Jahren starke Nachtschweisse, die ein paar Monate dauerten. Anfang September dieses Jahres bekam Patient Fröstein, das sich öfter wiederholte, empfand von da ab grosse Mattigkeit und hustete viel, besonders des Morgens. Der Auswurf soll nie Blut enthalten haben, sondern von Anfang an grau gewesen sein. Auch erhebliche Brustschmerzen will er nicht gehabt haben. Indem er genöthigt war, trotz seiner Mattigkeit immer weiter zu arbeiten, nahm diese endlich so zu, dass Patient etwa im Anfang October bettlägerig wurde. Seitdem sind die Erscheinungen dieselben geblieben, wie sie noch bestehen. Er hustete viel, besonders des Morgens, und warf dabei die unten beschriebenen Massen aus. Brustschmerzen hatte er nur, wenn er durch den Husten erschüttert wurde. Appetit und Verdauung waren immer gut, ebenso der Schlaf, wenn er nicht durch den Husten unterbrochen war. Hitze und Schweiss hat er nicht bemerkt.

Status praesens vom 6. Novbr. 96 Pulse, 28 Respirationen. Ursprünglich ziemlich kräftig gebautes Individuum. Macies satis magna.

†) Abgedruckt aus Göschen's „Deutsche Klinik", d. d. 26. Novbr. 1859. Referent Dr. Munk.

Farbe der Lippen und Wangen nichts Besonderes darbietend. Thorax mässig voluminös; die vordere Wand des linken Thorax abgeflacht. Die rechte Thoraxhälfte macht stärkere Excursionen bei der Inspiration als die linke; vorn ist der Unterschied bedeutender als an den übrigen Theilen des Thorax. Intercostalräume links eben so weit als rechts, überall stark ausgeprägt. Im 2. linken zwischen dem vordern Ende der Rippen eine Vertiefung, welche bei jeder Inspiration stärker wird, eben so hoch als der Intercostalraum; ihr Querdurchmesser über 2 Zoll. Bei genauerer Untersuchung zeigt sich hier ein vollständiger Mangel der *Musculi intercostales;* bei der Exspiration starke beutelförmige Hervortreibung, mit der Systole schwache Elevation in der Mitte der Vertiefung. Im 4. Intercostalraume zwischen den äusseren Enden der Knorpel mit jeder Systole eine schwache Einziehung. Percussionsschall auf der linken Clavicula lauter und klingender als rechts; unter der Clavicula bis zur 4. Rippe lauter, ziemlich tiefer, abnorm klingender Schall; von der 4. Rippe bis zur 6. Dämpfung, die sich nach aussen bis an die Mammillarlinie erstreckt und bei der Inspiration schwächer wird. Vorn rechts oberhalb der 5. Rippe lauter, normaler Schall, zwischen 5. und 7. Rippe ziemlich stark gedämpfter hoher Schall. In der rechten Seite oberhalb der 7. Rippe normaler Schall, von da ab Dämpfung. In der linken Seite beginnt die Dämpfung von der 3., bleibt aber auf den Raum hinter der Axillarlinie beschränkt. Hinten links in der obern Hälfte mässige Dämpfung. In der *Regio supraspinata sinistr.* bronchiales Athmen, weiter abwärts ziemlich lautes, mässig grossblasiges Rasseln, am lautesten nach aussen von den Rippenwinkeln; unterhalb der Scapula unbestimmtes Athmen mit sehr dumpfem Rasseln. In der *Regio supraspinata dextra* bronchiales Athmen, weiter abwärts reines lautes Vesiculärathmen. Vorn links lautes vesiculäres Athmen, ebenso rechts.

Sputa circa 150 C.C. in 24 Stunden, undurchsichtig, schmutzig graugrün, aus schwimmenden homogenen Ballen von etwas unregelmässigem Umfange bestehend, nicht übelriechend; mit blossem Auge sieht man eine geringe Zahl schwarzer, gries- bis hirsekorngrosser Punkte, die zwischen Deck- und Objectglas beim geringsten Druck zergehen und sehr viele schwarze Pigmentkörnchen in grösseren Haufen enthalten; in einem solchen schwarzen hirsekorngrossen Körper sieht man ein kleines fragmentarisches Bündel von elastischen Fasern.

Die mikroskopische Untersuchung der graugrünen Ballen ergiebt:

1) einen reichlichen, feinkörnigen Detritus,
2) sehr wenig Eiterkörperchen,
3) ziemlich viel freies schwarzes Pigment, zum Theil krystallinisch, zum Theil in Gestalt amorpher Pigmentkörnchen erscheinend,
4) sehr viele elastische Fasern.

Die Leber überragt den Rippenrand in der Mammillarlinie um 1 Zoll, in der Parasternallinie um $3\frac{1}{4}$ Zoll; die Basis des *Proc. xyphoid.* um $4\frac{3}{4}$ Zoll, die *Linea alba* nach links um $3\frac{1}{4}$ Zoll. Zunge fast normal, Appetit gut. Temperatur dem Gefühl nach erhöht, Haut trocken. Urin ziemlich stark geröthet.

Verordnet *Emulsio chinata* ($\bar{z}\beta$) $\bar{z}$vj 2stündlich 1 Esslöffel, *Extr. Mecon.* gr. j.

Die Veränderungen, die wir durch die Untersuchung des linken Thorax constatiren können, weisen auf eine Volumensverkleinerung und auf verminderten Gehalt der betreffenden Lunge an freiem Gas hin. Sehr unwahrscheinlich ist es, dass diese Veränderungen erst seit dem Beginn der gegenwärtigen Krankheit — also seit 8 Wochen — zu Stande gekommen sind; sie müssen nothwendig frühern Ursprungs sein. Die Anamnese besagt, dass Patient seit Jahren Blut gehustet hat; es ist also immerhin möglich, dass Tuberculosis pulm. und Pleuritis vorhergegangen sind. Diese beiden Affectionen mögen prädisponirend auf das jetzige Leiden gewirkt haben, doch ohne in einem näheren Zusammenhange mit ihm zu stehen.

Dass hier ein Destructionsprocess im Parenchym vorliege, beweisen uns hauptsächlich die Sputa, und zwar 1) vor Allem ihr Gehalt im elastischen Gewebe, 2) das Vorhandensein von freiem schwarzem Pigment — dessen Vorkommen in Zellen ein sehr gleichgültiges häufiges Phänomen in den Sputa ist, das aber frei stets schon für sich allein einen Schluss auf Destruction erlaubt —, 3) der äusserst reichlich feinkörnige Detritus, neben dem sich nur wenige Eiterkörperchen vorfinden.

Welcher Natur ist dieser Destructionsprocess?

Eine Tuberculosis oder tuberculöse Pneumonie kann hier nicht vorliegen, denn bei der Cavernenbildung durch diese sind die Sputa stets anderer Art; da haben wir Ballen von gelblich weisser Farbe, die in Wasser aufgefangen ihre rundliche Gestalt behalten, an ihrem Umfange wie zerrissen aussehen; nie finden wir in ihnen jene eben beschriebenen makroskopischen schwarzen Stücke, die nur aus Pigment und einigem elastischen Gewebe bestehen. Selbst gegen Ende

des Lebens verhalten sich die Sputa bei Tuberculosis nicht viel anders, nur dass sie dann häufig mehr eitrigen Massen gleichen.

Eine Gangrän können wir auch nicht vor uns haben, schon deshalb, weil die Sputa vollkommen geruchlos sind. Und für Cavernen aus hämorrhagischen Infarcten spricht ebenfalls kein plausibler Grund. Es bleibt also nur ein Destructionsprocess in Folge chronischer Pneumonie übrig, den auch Prof. Traube hier anzunehmen geneigt ist.

Das Verhalten der Sputa passt in der That zu dem Zustande des Lungengewebes bei chronischer Pneumonie, wo wir in den indurirten schiefergrauen Massen ja reichliches Pigment finden. Die pneumonischen Heerde befinden sich wahrscheinlich in der linken Lunge, können aber eben so gut auch in der rechten Lunge vorhanden sein.

Würden wir bei diesem heruntergekommenen schlechtgenährten Menschen in Rücksicht auf den febrilen Zustand die Antiphlogose anwenden, so würden wir sicherlich einen nicht geringen Schaden anrichten. Da es immerhin möglich ist, dass eine Heilung durch Vernarbung der Cavernen zu Stande kommen kann, so könnte man diese vielleicht durch roborirende Mittel begünstigen. Milde Luft, nahrhafte nicht erregende Diät, dabei der Gebrauch der Tonico-Amara, namentlich der China, sind hier gewiss von Vortheil.

Dass die hier beschriebenen Sputa bei Cavernen, die durch eine chronische Pneumonie bedingt sind, vorkommen können, beweist folgender von Prof. Traube früher beobachtete Fall:

K., Schumacher 48 Jahre alt, wurde am 11. April 1858 in die Charité aufgenommen. Ende März desselben Jahres — bis wohin Patient mit Ausnahme unbedeutender catarrhalischer Beschwerden gesund gewesen sein will — bekam Patient ohne bekannte Veranlassung eine Haemoptysis, die sich nach einer heftigen Anstrengung am 10. April wiederholte, reichlich war und noch bei der Aufnahme am 11. April andauerte. Die Haemoptoe wiederholte sich in den nächsten Tagen mehrere Male.

Status praesens vom 21. April.

Kräftig gebautes, gut genährtes Individuum. 96 Pulse, 36 Resp. Haut trocken, Temperatur stark erhöht, Urin geröthet, Gesicht blass Lippen blasser als normal, grosser Collapsus. Patient vermag nur die sitzende Lage einzunehmen. Percussionsschall beiderseits unterhalb der Scapula laut, tief, nicht klingend, links in der Höhe der Scapula entschieden dumpfer als rechts; die Dämpfung erstreckt

sich über die Rippenwinkel hinaus. In der *Regio supraspinata dextra* ist der Schall wenig dumpfer als links. Die Auscultation ergiebt unterhalb der Scapula rechts schwaches vesiculäres Athmen mit sparsamem Rasseln; links lautes vesiculäres Athmen ohne Rasseln; in der Höhe der linken Scapula lautes vesiculäres Athmen; in der Höhe der rechten Scapula zwischen ihr und der Wirbelsäule an den genannten Stellen der Dämpfung schwaches unbestimmtes Geräusch, in den *Regiones supraspinatae* schwaches unbestimmtes Geräusch, links schwächer als rechts; hin und wieder mit sparsamem Rasseln. Vorn links unterhalb der Clavicula ist der Schall etwas lauter als rechts, weiter abwärts nichts Abnormes. In der linken Seitenwand ist der Schall tiefer und lauter als rechts. Vorn links unter der Clavicula unbestimmtes, weiter abwärts vesiculäres Athmen, vorn rechts vesiculäres Athmen; starker Foetor ex ore, der im Munde selbst seinen Ursprung zu haben scheint. Sputa fast durchweg schaumig, aus kleinen Ballen bestehend, die zum Theil gelbweiss, zum Theil schmutzig dunkelgrün gefärbt sind. Die grünen Massen zeigen ein nicht homogenes Ansehen, sind aus zahlreichen Fäden und Fetzen zusammengesetzt. Die mikroskopische Untersuchung zeigt 1) neben zahlreichen Eiterkörperchen ungewöhnlich viel fein granulirte Substanz, 2) zahlreiche eckige Körnchen von schwarzem Pigment, durchgängig frei; die meisten dieser Körnchen stehen isolirt, d. h. nicht zu Gruppen vereinigt; 3) an einigen Stellen Bündel von feinen elastischen Fasern. Bei der Untersuchung der Sputa mit unbewaffneten Augen stösst man bis auf $\frac{3}{4}$ Zoll lange fadenartige Fetzen, die stark schwarz pigmentirt sind; innerhalb dieser Fetzen zeigt die mikroskopische Untersuchung Netze von ziemlich dicken elastischen Fasern, ausserdem feinkörnigen Detritus, ziemlich viele und grosse Fetttropfen und die bereits erwähnten schwarzen Körnchen in grosser Zahl.

Abdomen flach, weich, indolent; Leber- und Milzdämpfung bieten nichts Abnormes. Das Befinden verschlechtert sich noch in den folgenden Tagen, die Temperatur bleibt stark erhöht, die Pulse stets über 100, die Dyspnoe wird immer grösser und Patient stirbt den 28. April.

Section den 29. April 1858. Sehr bedeutender Sehnenfleck an der vorderen Seite des Herzens; der rechte Ventrikel stark ausgedehnt; wenig Flüssigkeit im Pericardium, starke Blutgerinnungen

in den Ventrikeln. Herzfleisch schlaff, hell gefärbt, Klappen normal. Beide Lungen stark verwachsen durch alte Adhäsionen.

Rechte Lunge sehr gross, schwer, äusserst stark serös infiltrirt in ihrer ganzen Ausdehnung bis nahe dem vordern Rande, ohne erheblich hyperämisch zu sein; das abfliessende Serum enthält viele feine Luftblasen und zeigt einen Stich ins Röthliche. Im vordern Zipfel des obern Lappens eine c. 1½ Zoll lange hepatisirte Stelle. Die Schnittfläche ist trocken, grauweiss, deutlich fein granulirt; in der Gegend dieser Stelle und im untern Lappen zahlreiche unregelmässig eckige, stark über die Schnittfläche hervorspringende, blassröthliche, grob-granulirte Hepatisationen. An der Spitze des untern Lappens eine wallnussgrosse Caverne, deren Wandungen von einem schwarzpigmentirten, stellenweise von weisslichem Bindegewebe durchzogenen, sehr derben Parenchym gebildet sind. Die innere Fläche ist nicht mit einer Membran ausgekleidet, schwarz- und weissgefleckt, durch balkenförmige Vorsprünge und blossliegende Arterien uneben. Sie enthält schmutzig graugrüne nicht übelriechende Flüssigkeit, in welcher zahlreiche grauweisse und schwarze Fetzen suspendirt sind. Einer dieser letzteren verhält sich bei der mikroskopischen Untersuchung ganz so wie die expectorirten Fetzen. Die granulirten Stellen geben an die Messerklinge zahlreiche weissliche Pfröpfe ab, wie bei gewöhnlicher rother Hepatisation. Bei der Behandlung mit Essigsäure zeigen diese Pfröpfe bald eine grosse Anhäufung von Kernen, bald keine Spur. Das erstere Verhalten ist überwiegend. — Linke Lunge ebenfalls gross und schwer, verhält sich ganz so wie die rechte, nur sind die lobulären Hepatisationen im untern Lappen viel reichlicher als rechts, und die Caverne in der Spitze mehr als doppelt so gross als die rechtsseitige.

Leber von kaum normaler Grösse, besonders im linken Lappen kleiner, der untere Rand des rechten Lappens stumpf; Parenchym sehr feinkörnig. Galle hellbraun. Fibringerinnung in der *Vena portarum*. Doppelte *Arteria lienalis*, beide ziemlich gewunden.

Milz etwas vergrössert, Parenchym etwas weicher als normal, an einer Stelle kleine Extravasate.

Auf der linken Niere hart auf ihrem Rücken eine hellbraune Cyste, kaum kirschkerngross. Parenchym der Niere ziemlich blass, 4 Zoll lang, 2 Zoll breit, 1¼ Zoll dick. Auch in der rechten Niere eine kleine Cyste.

Schaumige grünliche Sputa im Rachen und Kehlkopf, leichte Röthe der Trachea. In den übrigen Organen nichts Abnormes.

14. November. 100 Pulse, 40 Respirationen. Patient hat sich in den letzten Tagen etwas besser gefühlt, keine Schmerzen in der Brust. Etwas Dyspnoe nach dem Husten. Am 16. November bekam er starke Schmerzen und Stiche in der Brust, auch grössere Dyspnoe; der Auswurf nahm an Menge zu, war aber ganz von der früheren Beschaffenheit. In den folgenden Tagen nahm die Dyspnoe nach Anwendung mehrerer *Empl. canthar.* etwas ab, dagegen wurden die Stiche auf der rechten Seite immer heftiger. — Am 19. Novbr. 112 P., 48 R. Vorn rechts von 5. Rippe ab Dämpfung, in der rechten Seite von 7. Rippe. Hinten links Schall dumpfer als rechts, nach unten lauter werdend und höher als rechts; in der *Regio supraspinata sinistra* bronchiales Athmen, weiter abwärts reichliches mässig grossblasiges Rasseln; in *Regio supraspin. dextra* bronchiales Athmen, weiter abwärts vesiculäres bis zur 11. Rippe; vorn rechts reines vesiculäres Athmen, links mässig grossblasiges reichliches Rasseln. Am 21. Novbr. haben die Stiche nachgelassen, dagegen hat der Luftmangel zugenommen. Cyanose im Gesicht und starke Temperaturerhöhung. Am 22. Novbr., an dem Patient früh 144 P., 60 R. hatte, war die Dyspnoe sehr bedeutend und gegen Mittag erfolgte plötzlich der Tod.

Die von Dr. v. Recklingshausen gemachte Leichenöffnung ergab Folgendes:

Beim Einschneiden des Thorax zeigt sich die rechte Lunge sehr stark zusammengezogen, im rechten Pleurasack nur mässige Quantität Flüssigkeit. Links ziemlich ausgedehnte Verwachsungen, im unteren Theile des Pleurasackes ein abgesacktes Exsudat. Totale Synechie des Herzbeutels. Herz mässig gross mit stark speckhäutigem Blute. Klappen normal, bis auf eine leichte Verdickung des Nodulus einer Aortenklappe, im Anfangsstück der Aorta leichte Verdickungen und leichte Fettflecke. Herzfleisch von etwas brauner Farbe.

Im unteren Theile der linken Lunge zeigen sich zerstreut kleine unregelmässig-eckige weissliche und grauweissliche Infiltrationen, die gegen die Spitze des Lappens hin zusammenfliessen und der Schnittfläche ein leicht körniges Aussehen geben; mit der Messerklinge lässt sich nur eine sehr sparsame Flüssigkeit mit feinen weisslichen Pfröpfchen abstreifen, die aus einer trüben, mit Essigsäure sich stark aufhellenden Masse bestehen, in die zahlreiche zellige Elemente mit meist grossen einfachen, rundlichen oder ovalen Kernen eingebettet sind; im hinteren Theile des oberen Lappens bildet die Infiltration eine zusammenhängende Masse von derselben

Beschaffenheit, nur zeigt sie hier zum Theil eine mehr schwärzlich-graue Farbe. Die kleinsten Infiltrationen von Hirse- bis Hanfkorngrösse und ebenfalls unregelmässigem Umfange finden sich im unteren Theile des unteren Lappens, der an seiner Basis mässig lufthaltig, hyperämisch ist. Das infiltrirte Parenchym ist im oberen Lappen äusserst derb, sehr trocken, die Schnittfläche glatt; der Lappen hat an seiner Oberfläche stark eingesunkene Partien, unter welchen grosse, stark buchtige zusammenhängende Höhlen das Gewebe einnehmen; ihre Wandungen sind von keiner Membran ausgekleidet, stark ulcerirt, ecchymotisch, hyperämisch; von ihnen aus gehen zahlreiche Gefässbalken durch die Höhlen, deren Inhalt, ziemlich dünnflüssig von weissgrauer Farbe, mit reichlichen schwarzgrauen ziemlich resistenten Fetzen von abgestossenem Lungengewebe gemischt ist. Im oberen Theile des unteren Lappens ebenfalls eine ziemlich grosse Zahl kleiner, unregelmässiger Cavernen, mit weisslich-grauer Flüssigkeit gefüllt, in welcher man stellenweise ziemlich zahlreiche schwarze Punkte von der Art der während des Lebens in den Sputa beobachteten findet. Nirgends finden sich Tuberkeln, nirgends gelbe käsige Infiltrationen. Die Bronchien der Lunge ziemlich stark hyperämisch, mit grauem Secret gefüllt; die Wandungen der kleinsten Aeste etwas dünn.

Beim Einblasen von Luft in den Bronchus der rechten Lunge tritt nahe an der Spitze aus einem kleinen prominirenden Knoten Luft aus, aber eine Höhle lässt sich nicht nachweisen. An der Oberfläche frische Faserstoffbeschläge, pleuritische Affectionen der Pleura am unteren und mittleren Lappen, ausserdem zahlreiche rundliche Verdickungen von schwärzlichem Hofe umgeben. Auf dem Durchschnitt zeigt der obere durch narbige Einziehungen deformirte Lappen eine schieferige Verdichtung, weiter nach unten frische graue Infiltration mit unregelmässigen Höhlen, die mit grauem Secret gefüllt sind. Der untere und mittlere Lappen zeigt den pleuritischen Beschlägen Affectionen entsprechend graurothe Infiltrationen von kleinen Höhlen durchsetzt; der hintere Theil mässig lufthaltig, stark hyperämisch, leicht ödematös. In einem Pulmonalast findet sich ein in der Mitte erweichter, nicht adhärenter Thrombus, der bis zur nächsten Theilungsstelle reicht; kleinere ähnliche finden sich noch in mehreren kleineren Verzweigungen. Bronchialdrüsen in eine harte, fast kohlenschwarze Masse verwandelt. Beide Lungen zeigen schon von aussen und auf den Durchschnitten auffallend viele Pigmentflecke.

In der Bauchhöhle: Eingeweide ziemlich stark zusammen-

gezogen, Mesenterialdrüsen blass und klein; am Mesenterium findet sich ein $1\frac{1}{2}$ Zoll langer, etwa 3 Zoll breiter und 2 Zoll dicker, sehr weicher, schwärzlich gefärbter Anhang, mit etwas plattgedrücktem Stiele, der sich in die Serosa des Mesenteriums inserirt.

Milz mässig gross, sehr schlaff, Pulpa leicht zerfliessend, sehr kleine verwaschene Follikel. Linke Nebenniere ziemlich gross, sehr breite Rinde, etwas schwache Marksubstanz. Linke Niere gross, hyperämisch, fest, blasse streifige Papillen. Rechts vollkommen dasselbe; hier und da eine leichte Trübung in den gewundenen Abschnitten.

Magenschleimhaut leicht verdickt, Gallenblase fast ganz leer.

Leber ziemlich stark vergrössert, ziemlich glatte Oberfläche; auf dem Durchschnitt stark muscatnussförmiges Aussehen, sehr grosse acini, mit breiter, gelber, peripherischer Schicht und leicht deprimirten braunrothen Centra.

Dünndarm mit stark icterischem, etwas flüssigem Inhalt, auch im *Colon transvers.* der Inhalt noch dünnbreiig. Schleimhaut überall blass, nur im unteren Theile des Ileums eine ziemlich starke hyperämische Stelle, etwa 1 Fuss lang und von Ecchymosen durchsetzt.

Blase sehr stark zusammengezogen, enthält nur einige Tropfen trüben Urins.

Im Rectum dünnflüssiger Inhalt, Schleimhaut blass, in der ganzen Flexur stark schiefrige Flecke, mit etwas narbigem Centrum und kleine hyperämische Stellen, in deren Innerem geplatzte Follikel.

In der Aorta nichts Besonderes; der untere Theil der Trachea stark injicirt.†)

†) Der Leser sieht ohne Weiteres, dass er hier zwei Fälle von sog. melanotischer Phthise vor sich habe, von der bereits oben p. 774 die Rede war.

LXIX.

Ein Fall von Nierenschrumpfung mit Hypertrophie des linken Ventrikels.†)

R., Kellner, 40 Jahre, war vor 20 Jahren von syphilitischer Ansteckung und allgemeinem Ausschlage befallen, dann bis vor 5 Monaten gesund. Um diese Zeit begann die Krankheit mit heftigem Husten, Dyspnoe, und Erbrechen, sobald Patient etwas ass. Der Auswurf in der ersten Zeit reichlich, schleimig, weisslich. Schmerzen und Stiche auf der Brust will Patient nie gehabt haben. Die Dyspnoe war so stark, dass Patient nur eine sitzende Lage einnehmen konnte. Das Erbrechen dauerte 6 Wochen. Mit dem Husten zugleich trat Anschwellung der Füsse ein. Erst Anfang October dieses Jahres konnte Patient wieder die horizontale Lage einnehmen, wo auch Husten und Dyspnoe abnahmen. Zur selben Zeit zeigte sich ein Ausschlag auf dem ganzen Körper. In der zweiten Hälfte des October wurde Patient von heftigem Fieber befallen, es kam 3 Tage hintereinander Frost, aber zu unregelmässiger Zeit; nach dem Frost war die Hitze sehr gering, der Durst sehr gross. Dabei wieder starke Dyspnoe und heftiger Husten. Zunahme des Oedems an den Füssen wurde nicht bemerkt. Vom Beginn der Krankheit Appetitlosigkeit, Stuhlgang unregelmässig, meistens dünn und mehrmals am Tage.

Status praesens nach der Aufnahme am 10. Novbr. Cachectisches Aussehen, Wangen und Lippen blass, erstere schmutzig gelblich; dasselbe Colorit zeigt auch die übrige Haut. Ziemlich kräftiger

†) Abgedruckt aus Göschen's „Deutsche Klinik", d. d. 3. December 1859. Referent Dr. Munk.

Körperbau, breiter geräumiger Brustkasten. Musculatur umfänglich, aber schlaff; volles Bewusstsein; Rückenlage; eine wesentliche Klage nicht vorhanden, nur über starke hämorrhoidale Knoten, welche in der That vorhanden sind. 96 unregelmässige und ungleiche Pulse, 22 Respirationen. Haut sehr trocken, rauh, stellenweise besonders an den Vorderarmen und Händen sich abschuppend, ebenso an den Unterschenkeln und Füssen. Die untere Körperhälfte vom Nabel ab ist mit zahlreichen bläulich rothen, mehr oder meniger stark über die Haut hervorspringenden rundlichen Erhabenheiten von Hanfkorn- bis Bohnengrösse besetzt. Viele derselben zeigen auf ihrer Höhe einen bräunlichen Schorf, andere eine Pustel; alle fühlen sich derb an, die grössten Erhabenheiten scheinen im Innern eine Flüssigkeit zu enthalten, welche sich beim Anstechen dieser als Eiter erweist. Bei Weitem geringer ist die Anzahl der Erhabenheiten an der oberen Körperhälfte; die meisten derselben sind hier gross und von einer eitrigen Flüssigkeit erfüllt. Ausserdem in der Achselhöhle mehrere furunkelartige Abscesse, welche einen gutartigen Eiter enthalten. Zunge natürlich, Abdomen etwas aufgetrieben; Schall rechts hoch und klingend; links laut, tief, in der *Regio iliaca* gedämpft. Die Leberdämpfung überragt den Rippenrand in der Mammillarlinie um mehr als 3 Zoll, in der Parasternallinie um $3\frac{1}{2}$ Zoll, die Basis des *Processus xyphoid.* über 5 Zoll; Grenze nach links nicht zu bestimmen. — Thorax zeigt seitlich verstrichene Intercostalräume. Schall vorn rechts von der 7. Rippe stark gedämpft, schwache Dämpfung vom 5. Intercostalraume ab. In der rechten Seite von der 6. Rippe ab Dämpfung. Vorn links von 3. Rippe ab Dämpfung, oberhalb der 3. Rippe wie rechts. In der linken Seite von der 6. Rippe schwache Dämpfung, welche nach abwärts stärker wird. Am Rücken finden sich auffallend wenige von den oben beschriebenen Erhabenheiten. Der Schall ist rechts in der unteren Hälfte gedämpft, links im unteren Drittel. Rechts im oberen Viertel ziemlich lautes, rauhes unbestimmtes Athmen, nach abwärts schwacher werdend; in der unteren Hälfte schwaches bronchiales Athmen und sparsames Rasseln; links im oberen Drittel vesiculäres, weiter abwärts unbestimmtes Athmen, im unteren Drittel sparsames Rasseln; vorn vesiculäres Athmen.

Schall auf dem Sternum von der 2. Rippe ab gedämpft. Herzdämpfung sehr intensiv; ihre untere Grenze nicht bestimmbar; sie wird durch die Inspiration nicht verändert. Kein Spitzenstoss. Mit der Systole schwache Einziehung im 4. Intercostalraume in der Gegend der Brustwarze sowie in der linken Spitze des Epigastrium,

und gleichzeitig eine umfängliche Hebung von 3. Rippe abwärts. Ueberall in der Herzgegend laute Töne, der erste an der Spitze nicht ganz rein, der zweite in der Gegend des Sternum gebrochen. Auffallende Enge der linken Radialarterie, die rechte weiter, beide ziemlich stark gespannt.

Verordnet *Decoct. Chin.* (℥ß) ℥vj mit *Liq. Kali acet.* ℥j 2stündl. einen Esslöffel.

13. Novbr. 96 Pulse, 24 Resp. Fortwährende Neigung zum Schlaf, brennendes Gefühl in den Beinen, Appetit schlecht; nur Lage auf der rechten Seite möglich, die auf der linken verursacht Erbrechen. Heute Morgen 2 Mal Erbrechen einer grünlichen Masse.

Bei der Lage auf der rechten Seite beobachtet man in der regio cordis Folgendes: die Herzleerheit beginnt im 2. Intercostalraum, ihre untere Grenze nicht bestimmbar, die rechte Grenze auf dem Sternum nahe dem linken Rande desselben, die linke ¾ Zoll nach innen von der Brustwarze. Ihre Breite beträgt in der Höhe der 3. Rippe fast 2 Zoll, in der Höhe der 4. Rippe 3 Zoll, in der Höhe der 5. fast ebenso viel. Bei der Inspiration geringe Abnahme der Dämpfung. Die nachträglich vorgenommene palpatorische Percussion ergiebt eine Figur, die nach rechts hin die Herzleerheit um 1¾ Zoll überschreitet, nach links um nur 1¼ Zoll. Unterhalb der 3. Rippe bis zur 6. Rippe umfängliche systolische Elevation der Herzgegend, in der Gegend der linken Mammillarlinie am stärksten; sie erstreckt sich vom linken Sternalrande bis zur Brustwarze, ist nicht sichtbar und nur bei starkem Drucke der Hand und bei Suspension der Athmung deutlich fühlbar. In der Gegend der Herzspitze erscheint der diastolische Ton stärker als der systolische, sonst überall laute deutliche Töne. Verordnet *Acid. muriat.* (ß), *Dec. Althaeae* (℥vj), 2stündlich einen Esslöffel.

15. November. Schlaflosigkeit und Erbrechen sind anhaltend; die Dyspnoe, die sich schon gestern zeigte, ist grösser. Gegen Abend ein heftiger Schüttelfrost von 2 Stunden Dauer, dem etwas Hitze folgte. Oefters Zuckungen in den oberen Extremitäten, die sich schon öfter seit der Aufnahme bemerkbar gemacht haben.

Der Urin zeigte während der ganzen Zeit folgende Beschaffenheit. Seine Menge ist bedeutend unter der normalen, seine Farbe hellgelb, das specifisches Gewicht niedrig, sehr geringer Gehalt an Eiweiss, bedeutende Verminderung des Harnstoffs.

Folgende Tabelle giebt die Zahlen für die einzelnen Tage:

Datum.	Menge in 24 Stunden.	Spec. Gew.	Menge des Harnstoffs in 24 Stunden.	Menge des Kochsalzes.
11. Novbr.	900 C.C.	1010	7,2 gr.	1,8 gr.
12. Novbr.	—	—	—	—
13. Novbr.	775 C.C.	1010	—	—
14. Novbr.	600 C.C.	1010	7,8 gr.	—
15. Novbr.	—	—	—	—
16. Novbr.	575 C.C.	1011	6,8 gr.	—

Nie zeigt sich ein Sediment. Nach der Filtration einer grössern Menge findet man in dem Rest auf dem Filtrum nur sparsame mikroskopische Elemente, darunter ein breites, mässig langes, hyalines Gerinnsel, in welchen sich mehrere Gruppen von kernartigen Gebilden und ein grösserer kugliger Körper, aus kleinen unregelmässigen Körnchen bestehend (zerfallende Zelle), befinden.

Das geringe tägliche Volumen des Harns, sein niedriges specifisches Gewicht, seine stets blassgelbe Farbe, sein geringer Gehalt an Harnstoff, das Vorkommen von Eiweiss in ihm lassen auf ein intensives Nierenleiden schliessen. Dasselbe kann entweder eine interstitielle Nephritis oder eine amyloide Degeneration sein. Die interstitielle Nephritis zeigt zweierlei Formen: entweder kommt es zu einer starken Verdickung der Interstitien zwischen den Tubuli, und dann beginnt die Krankheit mit Hämaturie, oder die Bindegewebswucherung zeigt sich vorzugsweise um die Kapseln der Glomeruli, und dann tritt von vorn herein ein blasser Urin auf. Auf der Höhe der Krankheit zeigt der Urin bei der zweiten Form der interstitiellen Nephritis und bei der amyloiden Degeneration dieselben Eigenschaften. Der Urin ist eiweisshaltig, blassgelb, sein Volumen vermehrt oder normal — erst gegen Ende des Lebens, wo die Innervation des Herzens nachlässt, kann das Volumen geringer sein —, das specifische Gewicht niedrig, die Menge des Harnstoffs bedeutend unter der normalen. In diesem Zeitpunkte lassen sich beide Zustände durch den Urin nicht unterscheiden. Ist aber in Folge eines der beiden letzten Vorgänge eine Schrumpfung (Granularatrophie der Nieren) eingetreten, dann zeigt der Urin gar keine oder nur äusserst spärliche morphotische Bestandtheile, als da sind: Epithelien, Fettkörnchen-Conglomerate und dergleichen einschliessende Faserstoffcylinder; öfter ist in solchen Fällen auch der Eiweissgehalt sehr gering.

In dem vorliegenden Falle sehen wir den Urin nur wenig getrübt, ohne Sediment, der Eiweissgehalt ist in Ansehung des so geringen täglichen Harnvolumens verhältnissmässig unbedeutend, und nach dem Filtriren grösserer Mengen bleiben auf dem Filtrum nur äusserst wenige morphotische Bestandtheile zurück. Aus diesen Momenten werden wir um so wahrscheinlicher auf eine Schrumpfung der Nieren schliessen, als der bereits seit 5 Monaten bestehende Hydrops eine längere Dauer der Nierenkrankheit anzeigt.

In der *Regio cordis* haben wir eine abnorm intensive Dämpfung, die weiter nach oben und weiter nach links als normal reicht. Diese kann bedingt sein 1) durch eine Volumsvergrösserung des Herzens; 2) durch ein pericardiales Exsudat; 3) durch Schrumpfung der linken Lunge; für letztere spricht hier Nichts; bei einem perieardialen Exsudate breitet sich die Dämpfung in der Regel nach allen drei Richtungen aus, während sie diess hier nur nach oben und links thut; zwar kann dies bei einem pericardialen Exsudate ebenso gut vorkommen, doch sind in unserm Falle die Herztöne überall rein, nirgends eine Spur eines Reibungsgeräusches, nie waren Schmerzen in der Herzgegend vorhanden Ferner zeigt die Palpation eine umfängliche systolisehe Elevation, am stärksten an der Spitze, die bei einem sehr flachen Thorax allerdings ohne Vergrösserung des Herzens vorkommen kann, allein bei einem voluminösen Thorax stets ein Symptom auf Vergrösserung abgiebt. Und überdies sind die Arterien bei diesen blassen cacheetischen Individuen ungewöhnlich stark gespannt. — Wir haben auf der einen Seite also Zeichen, die auf eine Volumensvergrösserung des Herzens hinweisen, auf der andern Seite eine erhöhte Spannung im Aortensystem — wir dürfen daher auf eine Hypertrophie und Dilatation des linken Ventrikels schliessen. Ueber eine Volumsvergrösserung des rechten Ventrikels lässt sieh Nichts mit Bestimmtheit sagen, da weder eine systolisehe Hebung des untern Theils des Sternum, noeh eine intensive Dämpfung auf demselben, noch eine Verstärkung des zweiten Pulmonalarterientones gefunden wird. Eine Dilatation desselben könnte immerhin vorhanden sein, indem nämlich bei verminderter Leistungsfähigkeit des reehten Ventrikels, entstanden durch grosse Dilatation desselben, bei normaler Dicke der Herzwand, weder eine systolische Hebung sieh zu zeigen, noch der zweite Pulmonalarterienton verstärkt zu sein braucht, ferner die Dämpfung verschwinden kann, wenn die reehte Lunge in grosser Ausdehnung das Herz bedeckt. Die Hypertrophie des linken Ventrikels lässt, da keine Klappenfehler vorhanden, auf bedeutende Widerstände im Aortensystem schliessen; dieselben können

hier nur, wo jedes andere Moment — Sclerose des Aortensystems, angeborene Verengerung des Aortensystems — fehlt, in der stattgehabten Schrumpfung der Nieren liegen, die demnach die Herzhypertrophie bedingt hat.

Dass die Nierenschrumpfung zur Hypertrophie des linken Ventrikels führe, unterliegt wohl nach der von Prof. Traube gegebenen statistischen Uebersicht, die sich auf eine grosse Anzahl eigener und auf die Erfahrungen anderer glaubwürdiger Beobachter stützt, keinem Zweifel mehr. Die durch den behinderten Abfluss aus dem Aortensystem entstandene Herzhypertrophie hat eine dauernd abnorm hohe Spannung im Aortensystem zur Folge und bedingt vermöge des erhöhten Blutdrucks eine grössere Ausscheidung von Wasser durch die Nieren — ganz entsprechend den von Ludwig und Goll an Thieren gemachten Beobachtungen —; der im Blut zurückgehaltene Harnstoff wird, wie Bernard gezeigt hat, durch Magen und Darmkanal abgeschieden — es ist also eine vollständige Compensation möglich und daher ein latenter Verlauf der Krankheit nicht selten; häufig wird dieselbe erst durch eine eingetretene Compensationsstörung zur Kenntniss des Arztes gebracht.

Die Compensation kann begreiflich in zweierlei Weise gestört werden: Wird der Harnstoff z. B. wegen eingetretener Abnormitäten in der Magenschleimhaut in ungenügender Weise von derselben abgeschieden, so dass plötzlich grössere Mengen davon im Blute zurückbleiben, so kann der Tod durch urämische Erscheinungen eintreten, bevor es zu Hydrops etc. kommt†), während andererseits durch Abnahme der Spannung im Aortensystem Hydrops ohne Spur von urämischen Erscheinungen sich zeigen und der Tod durch Lungenoedem erfolgen kann. Ein Beispiel letzterer Art giebt folgender von Prof. Traube früher beobachteter Fall:

Im Mai 1853 kam ein ziemlich kräftig gebauter junger Mann mit auffallend blasser Haut und Anasarca auf die Abtheilung. Der sparsame, blasse, gelbe, klare Harn war stark eiweisshaltig und enthielt Faserstoffcylinder mit Fettkörnchen-Conglomeraten. Ausserdem constatirte man bei der ersten flüchtigen Untersuchung einen *Hydrothorax duplex*. Das Herz u. s. w. war nicht untersucht worden. Am 3. Tage nach der Aufnahme wurde Patient, der bis dahin über mässige Beklemmung geklagt hatte, plötzlich von einer enormen

†) Man bemerke, dass dieser Vortrag zu einer Zeit gehalten wurde, wo ich die oben mitgetheilte Hypothese über die Ursache der sogen. uraemischen Erscheinungen noch nicht aufgestellt hatte.

Dyspnoe ergriffen. Patient musste sich ausserhalb des Bettes in einem Stuhle sitzend aufhalten. Es wurden *Elixir. paregoric.* und Blasenflaster angewendet. Der Tod erfolgte circa 20 Stunden nach dem Ausbruch der Dyspnoe. Auswurf mangelte auch während des dyspnoetischen Anfalles.

Bei der Autopsie constatirte man eine beträchtliche Dilatation und Hypertrophie beider Ventrikel. Die Nieren waren kleiner als normal, ihre Oberfläche gelb, grob granulirt und mit zahlreichen narbigen Einziehungen versehen; die Corticalsubstanz stark geschwunden, fettig entartet (in derselben zahlreiche fettig metamorphosirte Epithelien) und von zahlreichen glattwandigen Cysten von Hanfkorn- bis Bohnengrösse durchsetzt. — Die abnorm voluminöse rechte Lunge wog ℔ij und ℥iij und war nur von farblosem, mässig schaumigem Serum infiltrirt. Das Parenchym hier und da schwach geröthet, derb, zähe, leicht aufblasbar. Die linke Lunge von normalem Umfange und mässig oedematös. Doppelseitiger Hydrothorax; Ascites.

Ferner kann der Tod bei Nierenschrumpfung mit Herzhypertrophie eintreten durch secundäre Entzündungen (Pericarditis, Pleuritis etc.) oder durch Hirnhämorrhagie; durch letztere, wenn die bereits erhöhte Spannung im Aortensystem vorübergehend noch eine Steigerung erfährt.

17. Novbr. 100 P., 44 R. Starker Frost vor Mitternacht. Grosse Mattigkeit; grosse Unruhe; brennender Schmerz in den Beinen; sehr häufiges Erbrechen; häufiger Husten, Auswurf schleimig-eitrig. Hinten rechts in der untern Hälfte bronchiales Athmen und starke Dämpfung. Unregelmässige Respiration. Die Zuckungen in den oberen Extremitäten fast constant. Stierer Blick, fortwährendes Schlummern. Die Ectymapusteln meistens abgetrocknet, hier und da kleine runde Geschwüre.

Urin 300 C.C., 1011 spec. Gew., von früherer Beschaffenheit.

Tod am 18. Novbr. um 2 Uhr früh. Patient war aufgestanden, um zu uriniren, setzte sich dann, um sich wieder hinzulegen, und fiel dabei rücklings todt aufs Bett hin.

Die von Dr. v. Recklingshausen gemachte Leichenöffnung ergab Folgendes:

Die Haut des ganzen Körpers stark pigmentirt, untere Extremitäten stark ödematös. Auf Brust und Bauch, besonders aber auf den unteren Extremitäten zahlreiche blau- und braunrothe Borken, umgeben mit kleinem Hof.

In beiden Pleurasäcken eine grosse Quantität mit lockeren Faserstoffflocken untermischter gelblicher Flüssigkeit, rechts über ein Quart, links etwa 10 Unzen. Die *Pleura costalis* zeigt keine besondere Injection, auch keinen Faserstoffbeschlag. Im Herzbeutel etwa 4 Unzen Flüssigkeit, ebenfalls mit Faserstoffflocken untermischt.

Herz enorm vergrössert, auch im Breitendurchmesser; die Herzspitze von beiden Ventrikeln gebildet. Das Blut ist sehr schlecht geronnen, wenig Speckhaut; reichliche farblose Schicht; Speckhaut sehr locker und ödematös. Beide Arterienklappen beim Eingiessen von Wasser suffizient. Beide Ventrikel, besonders der linke, stark erweitert. Die Dicke der Wand des linken Ventrikels beträgt über $\frac{1}{8}$ Zoll, nahe der Spitze über $\frac{1}{2}$ Zoll. Die Dicke des rechten Ventrikels durchschnittlich $\frac{3}{16}$ Zoll. Die Klappen an der Mitralis zeigen an den Rändern leichte Verdickungen und einige Fettflecke; auch die Noduli der Arterienklappen verdickt. Herzfläche trocken, blass, fest, etwas fleckig. Papillarmuskeln stark hypertrophisch.

Die linke Lunge etwas klein, besonders in den hinteren Theilen ganz atelectatisch. Der untere Lappen ist stark hyperämisch, leicht ödematös, der hintere und obere Theil des obern Lappens stark ödematös. Bronchien mit Schleim gefüllt und ziemlich stark hyperämisch. Rechte Lunge noch weniger lufthaltig, die Oberfläche des obern Lappens mit feinkörnigem Beschlag versehen, der untere Lappen sehr stark retrahirt, der obere Lappen stark ödematös, wie der linke obere Lappen, der mittlere Lappen ebenfalls ödematös; starke Hyperämie der grossen Bronchien.

In der Bauchhöhle eine grosse Quantität Flüssigkeit, das Netz nach oben gedrängt. Dickdarm stark zusammengezogen. Milz durch einige Adhäsionen mit dem Zwerchfell verbunden, stark vergrössert, ziemlich derb, etwas brüchig, grosse sehr deutliche, weissliche Follikel und braunrothe Pulpa. Linke Nebenniere sehr gross mit stark fettiger Rinde. Die linke Niere ist $4\frac{1}{2}$ Zoll lang, 2 Zoll hoch, $1\frac{3}{8}$ Zoll dick. Die Kapsel trennt sich ziemlich leicht, ist etwas verdickt und mit Gefässen leicht injicirt. Am hintern Rande und an der hintern Fläche sehr starke und tiefe Einsenkungen von der Grösse eines Zehngroschenstücks; auf der ziemlich glatten Oberfläche stehen zerstreut einzelne weisse Körnchen, die von feinen Gefässen umgeben sind. Die übrige Oberfläche ist uneben, und auf ihr ragen zahlreiche weisse Körnchen bis zur Grösse eines Stecknadelkopfes hervor, welche hier und da von Gefässentwicke-

lungen umgeben sind. An den stark eingesunkenen Partieen beträgt die *Substantia corticalis* kaum $\frac{1}{16}$ Zoll, an den übrigen Partieen etwa $\frac{5}{16}$ Zoll; an den eingesunkenen Partieen der ganze Durchmesser der *Columna Bertini* $\frac{5}{16}$ Zoll. Das Maximum der Mark- und Rindensubstanz von den Papillen aus gemessen kaum 1 Zoll. Die Marksubstanz von weiss-gelblicher Farbe mit starken gelben Flecken; an den narbigen Einsenkungen mehr homogenes Gewebe; Glomeruli kaum zu erkennen, die Marksubstanz etwas hyperämisch, die Papillen ziemlich stark abgeflacht; ziemlich starker Catarrh. Becken ziemlich eng, von reichlichem Fettpolster umgeben. Rechte Niere: Der Längsdurchmesser beträgt $2\frac{1}{4}$ Zoll, Höhe im Hilus $\frac{3}{4}$ Zoll, Dicke $1\frac{1}{8}$ Zoll; Oberfläche äusserst uneben; auf dem Durchschnitt ist die Niere zusammengeschrumpft auf eine Kapsel, deren Wand $\frac{1}{16}$ — $\frac{5}{16}$ Zoll dick ist und die eine sehr homogene Beschaffenheit zeigt. Im Innern dieser Kapsel findet sich ein ziemlich grosser Fettklumpen, welcher entsprechend den Nierenkelchen von der Wand getrennt ist.

Magen stark zusammengezogen, enthält etwas weisslichen Schleim, Schleimhaut besonders an der kleinen Curvatur stark geröthet, an der grossen Curvatur verdickt und schiefrig. Auch das Duodenum etwas schiefrig. Im *Ductus choledochus* ein weisslicher Pfropf; der Druck auf die schlaffe Gallenblase entleert keine Galle.

Leber: sehr langer linker Lappen, die Länge fast 13 Zoll, davon $7\frac{1}{4}$ Zoll auf den rechten Lappen; dieser ist 7 Zoll, der linke ungefähr 6 Zoll hoch, Dicke des rechten Lappens $2\frac{1}{2}$ Zoll. Oberfläche der Leber glatt, nur einzelne Adhäsionen am Zwerchfell. Auf dem Durchschnitt die acini ziemlich gross, mit stark eingesunkenem Centrum und gelblicher Peripherie; am linken Leberlappen die Acini etwas kleiner.

Blase, sehr stark zusammengezogen, enthält fast gar keinen Urin, Blasenschleimhaut blass.

Rectum eng mit breiigen gelben Fäces.

Aorta mässig weit, ziemlich stark injicirt, besonders am unteren Theil; nur ganz leichte Fettflecke; auch die Iliacae zeigen nichts Abnormes.

Die mikroskopische Untersuchung der linken Niere ergiebt Folgendes: An feinen Schnitten der Rindensubstanz beobachtet man innerhalb der deprimirten Stellen sehr verkleinerte Glomeruli mit sehr dicken Bindegewebskapseln und verengerten Harnkanälchen, hie und da auch Anhäufungen von schönen, rubinrothen Hämatoidinkrystallen; in den gelben granulirten Stellen grössere

und kleinere Glomeruli, von denen die ersteren jedoch bei Weitem überwiegen, die kleinen verhalten sich wie die in den deprimirten Stellen, während die grossen von verhältnissmässig dünnen aber ebenfalls deutlich geschichteten Kapseln umgeben sind; hier finden sich auch viele erweiterte Harnkanälchen, ausserdem zahlreiche mit reichlichen Fetttröpfchen ausgestopfte Kanäle.

Eine abnorme Bindegewebsentwicklung zwischen den Kanälen konnte nicht mit Deutlichkeit nachgewiesen werden.

LXX.

Fall von *Abscessus hepatis* mit metastatischen Abscessen in den Lungen. Dabei regelmässig intermittirendes Fieber.†)

H., 58 Jahre alt, Schiffer. Patient will im August die ersten Anfälle einer *Febris intermittens quotidiana* gehabt, und zwar jedes Mal zuerst Frost, dann Hitze, nachher Schweiss bekommen haben; in der Zeit der Apyrexie soll das Allgemeinbefinden ziemlich gut gewesen sein. Dann machte er, zu Schiffe, eine Reise von Hamburg hierher, wo das Fieber ohne irgend welche ärztliche Behandlung nachgelassen haben soll. Vor 3—4 Wochen aber traten neue Anfälle auf. Patient musste nun seine Arbeit aufgeben, namentlich weil er sich auch in der Zwischenzeit zwischen den Anfällen ganz schwach fühlte. Weitere Angaben sind von ihm da er sich stets in einem mässigen Stupor befindet, nicht zu erhalten. Am 15. November, dem Tage der Aufnahme in die Anstalt, bekam er hier, Abends gegen 5 Uhr, einen Anfall, in dem er besinnungslos gefunden wurde. Auch als der Anfall vorüber war, blieb das Sensorium noch benommen. Den 16. Morgens war er zwar bei ziemlich gutem Bewusstsein, gab jedoch nur sehr kurze Antworten und schien sich kaum und nur mit Mühe auf seine nächste Vergangenheit besinnen zu können; er hatte 80 P., 28 R. und eine Temp. von 36,8° C. Am Abend desselben Tages gegen 4½ Uhr zweiter Anfall in der Anstalt;

†) Mit Veränderungen abgedruckt aus Göschen's „Deutsche Klinik", 10. December 1859. Referent Dr. Munk.

er hatte vorher 2 Dosen *Chin. mur.* und *Ammon. muriat.* aa gr. v eingenommen; ein Schüttelfrost zeigte sich nicht, wohl aber grosse Unruhe und Klage über Frost. Temp. 39,7° C., 128 P., 40 R. Coma nicht vorhanden, doch gab Patient nur träge Antworten und konnte überhaupt die an ihn gerichteten Fragen nur mit „ja“ oder „nein“ beantworten. Gegen 8 Uhr war der Anfall vorüber, aber kein Schweiss zu bemerken. Patient fühlte sich wohler, aber der Stupor blieb ziemlich derselbe.

Status praesens am 17. Novbr. Kräftig gebautes Individuum mit umfänglicher Musculatur; Seitenlage; grosse Indolenz; langsame, aber zusammenhängende Antworten; keine Paralyse. Temperatur dem Gefühl nach nicht erhöht. 88 P., 20 Resp. Haut trocken, von nicht abnormer Färbung. Urin intensiv roth, 1022 spec. Gew., trübt sich nach Zusatz von Essigsäure, zeigt aber sonst nichts Abnormes. Die Milz überragt den Rippenrand um mehr als $1\frac{1}{2}$ Zoll; Breite der Milz an der Stelle, wo sie den Rippenrand überragt, 4 Zoll. Die Dämpfung beginnt von der 7. Rippe, intensiv von der 8. Rippe. Die Percussion der Lebergegend verursacht keine Schmerzen; die Leber ist in ihrem linken Lappen nicht vergrössert, rechts nicht bestimmbar; ihre Dämpfung beginnt von 5. Rippe.

Percussionsschall an der hintern Thoraxwand nicht wesentlich verändert, überall starkes Schnurren; ebenso vorn. Schall auf der rechten Clavicula dumpfer als links. Herztöne normal, Radialarterien weit, etwas geschlängelt, wenig gespannt, ziemlich hoher Puls. Unwillkürliche Stuhlentleerung. Die mikroskopische Untersuchung des Blutes ergiebt nichts Abnormes.

Verordnet: Weitergebrauch der oben angegebenen Pulver.

17. Novbr. Mittags waren 30 gr. Chinin verbraucht, von da ab *Dec. Chin.* (℥vj) ℥iij, *Vini gallic.* ℥iij, stündlich einen Esslöffel, und Pulver aus *Chin. mur.* gr. ij, *Ammon. mur.* gr. v, 2stündlich ein Pulver.

Am Abend desselben Tages Wiederholung des Anfalles, obgleich sich Patient dabei wohler fühlte; 38,6° C. Temp., 122 P., 32 R.; gegen 7 Uhr Abends zeigte sich ein grösserer Stupor wie am Tage, Patient wurde sehr unruhig.

Im Anfang der Nacht war er nach den Aussagen der Wärter ruhiger, wurde aber um 2 Uhr Morgens am 18. todt in seinem Bette gefunden.

Temperatur, Respirations- und Pulsfrequenz während der beobachteten Zeit:

Datum.	Remissions-Zeit.			Exacerbations-Zeit.		
	Temp.	P.-Fr.	R.-Fr.	Temp.	P.-Fr.	R.-Fr.
16. Novbr.	36,8	80	28	39,7	128	40
17. Novbr.	—	88	26	38,6	122	32

Die von Dr. v. Recklinshausen am 19. November gemachte Leichenöffnung ergab Folgendes:

In der Bauchhöhle ragt die Leber bis etwa 3 Finger breit unter dem Nabel, verdeckt den Magen vollständig und hat das *Colon transversum* ganz nach unten und hinten verdrängt. Der rechte Lappen ist in seinem äussern Theile einerseits mit dem *Centrum tendin.*, andererseits mit dem Netz verwachsen; auch Colon sowie die Niere (vordere und obere Fläche) sind mit der Leber verwachsen. In beiden Pleurasäcken — links mehr wie rechts — trübe mit Faserstoffflocken untermischte Flüssigkeit. Beide Lungen zum Theil durch alte, zum Theil durch frische Verklebungen mit der Brustwand verbunden. — Im Herzbeutel etwa 6 Unzen Flüssigkeit, Herz mässig gross; im rechten Herzen sehr starke Speckhautabscheidung; die Herzklappen dünn, nur längs der Schliessungslinie der einen Aortenklappe eine leichte Verdickung, und eine ganz geringe Verwachsung des Randes zweier derselben. Herzfleisch blassbraun.

Linke Lunge sehr gross, sehr schwer, zeigt auf der Oberfläche, namentlich an den unteren Theilen zerstreute grössere und kleinere, mit frischen Beschlägen und frischer Trübung versehene Stellen, welche zum Theil in ihrem Innern necrotische von hyperämischen Höfen umgebene Flecke enthalten; unter diesen Stellen finden sich grössere und kleinere Höhlen, mit gelbbreiigen, meist ziemlich flüssigen Massen gefüllt, grösstentheils mit glatter, ziemlich derber, schwärzlicher Membran ausgekleidet und von ganz schmalen Verdichtungen umgeben; an einigen Stellen flottiren im Innern noch abgestossene Gewebsfetzen. Das übrige Lungengewebe zeigt ein sehr starkes Oedem, in den unteren Theilen starke Hyperämie, ausserdem zerstreute kleine pneumonische Infiltrationen.

Rechte Lunge noch grösser und schwerer als die linke, ebenfalls sehr stark ödematös, auch hier zahlreiche Höhlen bis zur Pleura reichend und diese necrotisirend; im übrigen Gewebe ganz zerstreute kleine, theils röthliche, theils mehr graue pneumonische Infiltrationen. In der Lungenarterie und deren grösseren Aesten nichts Besonderes.

Milzarterie verläuft geschlängelt, Vene sehr weit. Milz sehr schlaff, auf dem Durchschnitt zerfliessend. Länge der Milz $7\frac{3}{4}$ Zoll, grösste Breite $5\frac{5}{8}$ Zoll, grösste Dicke $2\frac{1}{4}$ Zoll; Pulpa braunroth. Follikel sehr klein; sehr spärliche Trabekeln.

Linke Nebenniere ziemlich klein. Nierenkapsel links leicht abtrennbar, sehr dünn; Niere $5\frac{5}{8}$ Zoll lang, $2\frac{5}{8}$ Zoll hoch, $1\frac{1}{2}$ Zoll dick. Oberfläche glatt, an einigen Stellen mit ziemlich grossen Venensternen; auf dem Durchschnitt zeigt die Rinde ein sehr stark fleckiges Aussehen; Papillen blass und an der Basis etwas stärker injicirt.

Rechte Nierenkapsel ziemlich fest angewachsen, so dass sie beim Abziehen eine leicht körnige Oberfläche zurücklässt; auf dem Durchschnitt zeigt die Rindensubstanz eine sehr verschiedene Dicke, an einigen stark röthlichen Partieen beträgt sie $\frac{3}{16}$ Zoll, an anderen mehr fleckigen Stellen etwa $\frac{5}{16}$ Zoll; an den mehr fleckigen Theilen sind die Glomeruli sehr klein, die gewundenen und geraden Kanälchen sehr gelblich. Länge der Niere $4\frac{3}{4}$ Zoll, Höhe $2\frac{1}{8}$ Zoll, Dicke $1\frac{1}{4}$ Zoll.

Duodenum sehr weit, Magen stark zusammengezogen, enthält gelb-grüne Flüssigkeit, Schleimhaut blass, *Ductus chloledochus* sehr weit, frei; Galle dunkelgrün, dünnflüssig; *Vena cava* leer.

Leber hat eine Länge von $13\frac{1}{2}$ Zoll, wovon $7\frac{3}{4}$ Zoll auf den rechten Lappen kommen; die Höhe des rechten beträgt $5\frac{1}{4}$ Zoll, des linken $10\frac{3}{8}$ Zoll; die Dicke des rechten Lappens beträgt $2\frac{3}{4}$ Zoll, ebensoviel die grösste Dicke des linken. Gallenblase mässig gross. Unmittelbar neben ihr beginnt eine stark narbige Partie im rechten Lappen, wesentlich am vordern Rande sich fortsetzend, aber auch etwa 2 Zoll auf die obere Fläche übergreifend; unter dieser Stelle findet sich eine über kindfaustgrosse Höhle, gefüllt mit Eiter, dem einzelne intensiv gelbe Fetzen beigemengt sind; die Wand der Höhle vollkommen glatt, stark schiefrig, mit weisslichen hautartigen Fetzen besetzt; an der oberen Fläche finden sich, von der Wand ausgehend, grosse membranöse Fortsätze mit intensiv gelben Fetzen besetzt, etwa $1-1\frac{1}{2}$ Zoll lang und sich in sehr derbe sehnige Partieen inserirend.

Die *Vena portae* frei; dagegen zeigt sich in dem Stamm der *Vena cava* an der Einmündungsstelle einer Lebervene eine Verdickung der Wand, fast thalergross, von schmutzig graugelbem Aussehen, etwa $\frac{1}{2}-\frac{3}{4}$ Linie prominirend, welche sich nur $\frac{1}{2}$ Zoll in den Stamm der Lebervene fortsetzt und hier an ihrem Ende mit einem weisslich entfärbten $\frac{1}{4}$ Zoll langen Thrombus bedeckt ist. Umgeben

ist diese Stelle von einem etwa wallnussgrossen Knoten, der eitrige Flüssigkeit entleert und aus zerfetztem eitrig infiltrirten Parenchym besteht.

Der übrige Theil der Leber, besonders der linke Lappen, zeigt sehr grosse acini mit etwas icterischem braunen Centrum; die Gallengänge stark gefüllt; im rechten Lappen sind die acini etwas kleiner.

Schädel gross, mässig dick; Dura etwas dick; ziemlich starkes Oedem der Pia, besonders auf dem Scheitel, nebst ganz leichten Trübungen; Seitenventrikel mässig weit; die mittleren Hirntheile etwas weich; weisse Substanz etwas trocken, blass; die mässig breite Rinde sehr anämisch.

Aorta mit einigen leicht sclerotischen Stellen. —

Der Kranke wurde am 17. Novbr. in der Klinik vorgestellt. Die Diagnose lautete *Febris intermittens perniciosa.* Die Gründe dafür waren hauptsächlich: die nach der Aussage des Kranken regelmässig allabendlich wiederkehrenden Fieberanfälle, die durch die Percussion erwiesene Milzvergrösserung, die am Morgen des 16. nachweisbare Temperaturerniedrigung, der Sopor, der am Abend des 15. während des Fieberanfalls eintrat und am 16. nach dem Gebrauch des Chinin während des Anfalls ausblieb. Die Section aber ergab, dass es sich um einen alten Process in der Leber handelte, nämlich um eine grosse Eiterhöhle in dem geschrumpften, mit dem Zwerchfell durch reichliches Bindegewebe verwachsenen rechten Leberlappen, ausserdem um einen kleineren Abscess im hintern stumpfen Rande desselben; nächstdem zeigten sich kleine metastatische, meist an der Peripherie gelegene Cavernen mit meist glatten Wandungen in den Lungen.

Abgesehen davon ist der Fall noch von einiger Wichtigkeit für die Fieberlehre. Es ist bekannt, dass ein Fieber mit regelmässig intermittirendem Typus wie nach Malaria-Infectionen, so auch bei Eiterungen vorkommen kann. Und dass dieses intermittirende Eiterungsfieber sogar den Tertiantypus einhalten könne, beweist ein vor längerer Zeit von Prof. Traube beobachteter und von Joehmann*) mitgetheilter Fall. Aus der vorliegenden Beobachtung ersehen wir, dass ein wahrhaft intermittirendes Fieber mit allen Eigenthümlichkeiten der *Intermittens malaria* auch bei der Aufnahme von mit sep-

*) Jochmann, Untersuchungen über die Körperwärme in chronischen fieberhaften Krankheiten, Berlin, Hirschwald.

tischen Bestandtheilen infieirten Thromben in den Blutstrom entstehen kann. In dieselbe Kategorie gehört der folgende vor kurzer Zeit von Prof. Traube beobachtete und intra vitam diagnostieirte Fall, welcher zeigt, dass auch bei der Aufnahme von mit septischen Bestandtheilen infieirten Thromben in den Pfortaderstrom ein wahrhaft intermittirendes Fieber auftreten kann.

In dem eben mitgetheilten Fall verdient noch das Verhalten des linken Leberlappens erwähnt zu werden. Derselbe zeigte nämlich eine fast zungenförmige Gestalt und überragte mit dem zungenförmigen Ende den Rippenrand dergestalt, dass dieses in der Richtung von hinten, links und oben nach vorn, rechts und unten verlief, sich demnach ganz so wie das fühlbare vordere Ende einer bedeutend vergrösserten Milz verhielt. Die Milz selbst war zwar beträchtlich vergrössert, war aber im hintern obern Theile des Bauchraums durch Verwachsungen festgehalten, verlief mit ihrem Längendurchmesser in der Axillarlinie und stiess nach rechts so dick an die Leber, dass ihre Dämpfung genau in die des zungenförmigen linken Leberlappens überging und mit diesem zusammen das richtige Bild einer bedeutend vergrösserten Milz darbot.

LXXI.

Ein Fall von Perforation des Processus vermiformis mit nachfolgender Pylephlebitis und beginnender Abscessbildung in der Leber. Intermittirendes Fieber. Unregelmässiger Typus.†)

K., Tischler, 25 Jahre, der seit Anfang Mai 1859 an einem geringen Husten litt, empfand am 24. Mai Abends plötzlich einen heftigen Schmerz im Unterleibe, Dieser Schmerz, Anfangs über den ganzen Unterleib verbreitet, concentrirte sich am 26. in der *Fossa iliaca dextra*. Er war continuirlich vorhanden und wurde bei Bewegungen der Beine oder selbst bei gelindem Druck bedeutend vermehrt. Vor dem Beginne der Krankheit hatte Patient dünnen Stuhlgang, nachher Verstopfung. Am 25. starkes Erbrechen. An demselben Tage trat auch ein heftiger Schüttelfrost ein, der sich in der Nacht vom 26. und 27. wiederholte. Appetit war von Anfang an vermindert, Durst immer sehr stark.

Status praesens kurz nach der Aufnahme am 27. Mai. Gut gebautes, gut genährtes Individuum, normale Färbung der sichtbaren Schleimhäute und der Haut. Temp. 38° C., Puls 84, Resp. 26. Urin gesättigt gelb, klar. Haut trocken. Zunge wenig belegt, viel Durst. Geringer Husten. Respirations- und Circulationsapparat zeigen sonst

†) Abgedruckt aus Göschen's „Deutsche Klinik", 17. Dec. 1859. Referent Dr. Munk.

nichts Abnormes. Abdomen flach, ziemlich stark gespannt, *Regio iliaca dextra* äusserst empfindlich gegen Druck, der übrige Theil des Abdomen nicht abnorm empfindlich. Die Schmerzen sind in der Ruhe gering, werden durch Bewegung vermehrt. Percussionsschall in der *Regio iliaca dextra* gedämpft. Seit 3 Tagen kein Stuhlgang. Verordnet 15 Blutegel und *Cataplasm. emoll.* in die *Regio iliaca dextra*, Calomel ½ gr. 2stündlich

Die Schmerzen in der *Reg. iliaca* lassen bei ruhiger Lage in den nächsten Tagen ganz nach und sind auch bei Druck auf diese Gegend nur sehr gering. Am 29. constatirt man, nach erfolgter Stuhlverstopfung, unter den bedeutend erschlafften Bauchdecken in der *Regio iliaca dextra* eine abgerundete Geschwulst, die in der Richtung nach dem Nabel hin das *Lig. Poupart.* um circa 2½ Zoll überragt; ihre Consistenz ist die eines mässig contrahirten Muskels. Haut an diesem Tage etwas schwitzend. Urin intensiv roth. Drust mässig.

Am Abend desselben Tages um 9 Uhr starker Frost von etwa einer halben Stunde Dauer, darauf ziemlich starker Schweiss; während des Frostes wühlende Schmerzen im Unterleibe. Am 30. ist das Allgemeinbefinden im Ganzen gut, die Haut feucht, der Leib etwas gespannter als Tags zuvor, bei Druck nur eine kleine Stelle des Unterleibs mässig empfindlich; die Geschwulst hat bedeutend abgenommen; etwas icterische Färbung der Conjunctivae, anscheinend auch der Haut; Urin dunkelrothbraun, ziemlich spärlich. Der Icterus nimmt in den nächsten Tagen zu, der Urin zeigt Gallenfarbstoff, die Stuhlentleerungen sind spärlich, die Fäces von graugelber Farbe, vor dem Stuhlgang stets Wühlen im Leibe. Am 31. wird eine *Emuls. ricinos* verordnet; bis dahin waren 12 gr. Calomel verbraucht worden. In der Nacht vom 3. Juni zum 4. Juni trat wieder ein starker, halbstündiger Frost mit darauf folgender Hitze ein. Am 4. früh grosse Unruhe, Abdomen etwas gespannt, keine Empfindlichkeit der Geschwulst. Nach eingetretener Wirkung wird das *Ol. ricini* ausgesetzt und von Neuem Calomel verordnet. Mittags wiederum ein halbstündiger Frostanfall, dem Hitze und Schweiss folgen. In der Nacht vom 4. zum 5. zwei Frostanfälle mit nachfolgender Hitze und Schweiss, nachher leichter Schlummer. Am 5. gegen Mittag abermals ein starker Schüttelfrost, unmittelbar nach demselben 40,2° C. Temperatur, 100 Pulse. Abdomen stark aufgetrieben und stark gespannt, aber indolent, von der Geschwulst ist nur wenig zu fühlen, Zunge kaum belegt. Am 6. Morgens 3 Uhr wieder ein

halbstündiger Schüttelfrost mit nachfolgender Hitze und Schweiss. Früh 8 Uhr fühlte sich Patient sehr wohl und wenig ersehöpft; Zunge wenig belegt; Abdomen gespannt und ziemlich aufgetrieben, daher die Geschwulst weniger deutlich fühlbar; die icterischen Erscheinungen sind auf ein Minimum reducirt, Urin heller, rothbraun, enthält noch Gallenfarbstoff. Um 3 Uhr Nachmittags ein einstündiger starker Schüttelfrost mit bis gegen 6 Uhr andauernder trockner Hitze. Grosses Schwächegefühl und Abspannung. In der Nacht vom 6. zum 7. kein Fieberanfall. Am 7. ist die Geschwulst in der *Regio iliaca dextra* noch deutlich zu fühlen, doch ist die Stelle vollkommen indolent, Abdomen sehr mässig aufgetrieben, ziemlich stark gespannt, der Appetit besser, die Zunge rein, das subjective Befinden gut. *Seponat. Calomel.* An diesem Tage kein Frostanfall, dagegen Abends um 10 Uhr ein solcher mit Hitze und starkem Schweisse, der bis zum 8. Morgens anhält; die Geschwulst ist am 8. zwar noch fühlbar, aber von bei Weitem geringerer Resistenz; die Percussion giebt an der Stelle des früheren gedämpften einen lauten, mässig hohen, tympanitischen Schall, der indess weniger laut und höher als links erscheint. In der Nacht vom 8. zum 9. wurde der Kranke vielfach durch Brustbeklemmungen und die Empfindung einer auf dem Epigastrium ruhenden Last gestört. Am 9. früh ein Fieberanfall, dem um $10\frac{1}{2}$ Uhr ein zweiter folgt. Verordnet *Chinin sulphur.* gr. xij und *Acid. tartar.* ℈j auf ℥v *Aq. destill.* und ℥j *Syrup. cort. Aurant.*, 2stündlich 1 Esslöffel. Am Nachmittage des 9. Schweiss. Am 10. etwas Collapsus, auch der Icterus ist wieder stärker. Das Abdomen ist sehr wenig aufgetrieben; der Schall sehr laut und tief, kein Schmerz, die Resistenz in der *Regio iliaca dextra* noch vorhanden. Die Stuhlgänge waren in den letzten Tagen etwas sparsam, immer von graugelber Farbe, daher verordnet: *Pulv. rad. Rhei* und *Extr. Rhei* aa ʒβ u. s. pillul No. 30 3 Mal täglich 3 Pillen. In der Nacht vom 10. auf 11. ein gelinder Frostanfall mit sehr starkem darauf folgenden Schweisse. Am 11. ist das Abdomen ganz schmerzlos, die Geschwulst ist nicht mehr zu fühlen; Durst, wie seit Beginn der Krankheit, vergrössert, Appetit null; am Nachmittage ein breiiger, hellgelber Stuhl. Am 12. hat Patient einen anhaltenden sehr starken Schweiss; am Abdomen lässt sich nichts Abnormes wahrnehmen, auch die Schmerzen auf Druck sind verschwunden, im Laufe des Tages 3 ziemlich reichliche breiige, gelbe Stühle. In der Nacht vom 12. zum 13. wiederum sehr starker Schweiss und etwas Frösteln. Der Icterus und Collapsus nehmen

immer mehr zu, die Stuhlgänge sind dünn, gelb, reichlich, *Sepon. Chinin.* Verordnet *Acid. muriat.* (ʒjβ) ℥vj *Dec Althaeae.*

Am 14. Juni ist der Icterus der Haut und Conjunctiva wieder sehr stark ausgesprochen, die Zunge wenig belegt, feucht, Abdomen kaum aufgetrieben, mässig gespannt, vollkommen indolent; von der Geschwulst in der *Regio iliaca* nichts zu fühlen. Percussionsschall unterhalb des Nabels laut, hoch und klingend; im Epigastrium laut, abnorm tief, wenig klingend. Die Leberdämpfung überragt den Thoraxrand nicht und reicht nach oben bis zur 5. Rippe; der untere Rand der rechten Lunge befindet sich in der Parasternallinie in der Höhe des oberen Randes der 6. Rippe. Milzdämpfung bedeutend vergrössert, und abnorm intensiv, reicht nach oben bis zur 7. Rippe, die Gegend bei der Percussion nicht empfindlich. Die profuse Schweisssecretion hat aufgehört, Collapsus geringer, Pat. fühlt sich kräftiger. Sputa sparsam, grau, in Ballen weisslich. Radialarterien von kaum mittlerem Umfang, sehr geringer Spannung, Puls etwas unregelmässig. Am 15. ist der Schweiss wieder ziemlich stark; Stuhl breiig, mit einem schwachen Stich in's Gelbliche; Icterus unverändert; die Schwäche nimmt immer mehr zu, die Sprache ist langsam, grosse Schlafsucht. *Sol. acid. muriat.* wird ausgesetzt und ein *Infus. cort. Chin.* (ʒj) ℥v mit ʒj *Acid. muriat.* und *Syr. cort. aurant.* ʒj, 2stündlich 1 Esslöffel verordnet. Gegen Abend ein leichter Frost. Am 16. ist der Collapsus grösser, die Wangen sind intensiv geröthet, der Schweiss ist nicht wieder eingetreten, der Icterus ist unverändert; ein ziemlich reichlicher, breiiger, schwachgelblicher Stuhl. Am 17. Juni Morgens: Abdomen mässig aufgetrieben, stark gespannt, unterhalb des Nabels ein mässig lauter, hoher Schall, oberhalb des Nabels lauter, sehr tiefer Schall; nach dem Essen, und zwar gleich darauf, eine schmerzhafte Empfindung unterhalb des *Processus xyphoid.* in der *Linea alba*, die sich aber beim Aufsitzen bald verliert. Gesichtsausdruck munterer als gestern. Radialarterien von kaum mittlerem Umfange und sehr geringer Spannung. Nachmittags ein leichter Frost von einstündiger Dauer. Am 18. Morgens ein leichter Frostanfall, kein Schweiss. Stuhlgang reichlich. Abdomen immer noch sehr stark gespannt, ohne erhebliche Auftreibung, vollkommen indolent. Sputa sehr sparsam, schleimig, ziemlich reichlich schwarz pigmentirt. Icterus nimmt immer mehr zu. Collapsus stärker. Verordnet: *Seponat. Inf. Chinae*, dafür Karlsbader Mühlbrunnen.

Am 19. früh ein leichter Frost, etwas unregelmässige Pulse;

am Abend ein ziemlich starker Schweiss. Am 20. Icterus unverändert, ein breiiger Stuhl von grauer Farbe. Die Lungengrenze in der rechten Parasternallinie in der Höhe der 6. Rippe, in der Mammillarlinie ebenfalls, in der Axillarlinie in der Höhe der 7. Rippe; die Leberdämpfuug, abnorm intensiv, überragt den Rippenrand in der Parasternallinie um 1 Zoll, ihre Höhe in der Mammillarlinie 6 Zoll, die obere Grenze vorn in der Höhe des oberen Randes der 5. Rippe, in der Axillarlinie in der Höhe des 5. Intercostalraums; nach links überragt sie die *Linea alba* um kaum $1\frac{1}{2}$ Zoll; auf Druck keine Spur von Empfindlichkeit. Die Milzdämpfung beginnt von der 7. Rippe und reicht nach unten bis an den Rippenrand, nach vorn über die Axillarlinie hinaus und ist abnorm intensiv. Herztöne ebenso wie Herzdämpfung vollkommen normal. Hinten unterhalb der Scapulae vesiculäres Athmen; wenig Husten mit sparsamem schleimigem Auswurf.

Am 20. und 21. anhaltender sehr starker Schweiss, sehr reichliche Stuhlentleerungen; die Pillen aus Rheum werden ausgesetzt. Am 22. etwas Frost, fortwährender Schweiss, und reichliche, meist wässrige Stühle, deren Farbe verschieden, zum Theil grau, zum Theil grünlich gelb gewesen sein soll. Der Urin enthält eine überaus grosse Menge von Harnsäure. Im Schweisse findet sich Gallenfarbstoff. Starker Collapsus. Abends 9 Uhr stellen sich kolikartige, drückende Schmerzen im Leibe ein, die während der Nacht vom 22. zum 23. sich steigern und die Respiration sehr beschwerlich machen. Am Morgen des 23. sind diese Schmerzen auf die linke Brusthälfte beschränkt. Palpation und Druck verursachen nur eine geringe Steigerung der Schmerzen. Leib sehr contrahirt, stark gespannt. Stuhlgänge noch wässrig, grau. 16 Respirationen in der Minute, sehr tief und keuchend. Verordnet: Sinapism. ad pect., Cataplasm. emoll. ad abdomen; *Elixir paregor.* $\overline{3}\beta$ mit *Sol. gummos.* $\overline{3}$ v und *Syrup simpl.* $\overline{3}\beta$, halbstündlich 1 Esslöffel. Mittags 12 Uhr ist der Luftmangel geringer. Am Nachmittage öfteres Aufstossen, wonach sich Patient angeblich erleichtert fühlt; Abends sehr starker Collapsus, Erbrechen.

Am 24. früh ist der Puls nicht mehr fühlbar, Sensorium ziemlich benommen, gegen Mittag Tod.

Die Temperatur, Respirations- und Pulsfrequenz während der Krankheitsdauer waren folgende:

Datum.	Morgens.			Abends.		
	Temp.	P.-Fr.	R.-Fr.	Temp.	P.-Fr.	R.-Fr.
27. Mai	38° C.	84	26	40,4° C.	100	20
28. Mai	40	96	22	40,2	88	—
29. Mai	40,4	84	—	39,5	88	—
30. Mai	39,4	92	—	40,1	88	—
31. Mai	37,9	76	—	39,5	80	—
1. Juni	38,6	76	—	39,4	84	—
2. Juni	37,6	68	—	38,8	72	—
3. Juni	38	76	—	38,8	80	—
4. Juni	39,6	88	—	39,3	84	—
5. Juni	37,6	76	—	37,7	92	—
6. Juni	37,6	80	—	40,1	108	—
7. Juni	36,2	60	—	37,5	68	—
8. Juni	38	72	—	39,3	88	—
9. Juni	sehr erhöht	104	—	38,2	84	—
10. Juni	37,9	80	—	40,5	108	—
11. Juni	39,4	92	—	40,4	100	—
12. Juni	36,6	72	22	39,4	92	24
13. Juni	39,2	88	28	—	—	—
14. Juni	38,1	72	24	40,6	116	28
15. Juni	36,2	60	—	39,7	92	—
16. Juni	39,6	96	28	39,7	92	—
17. Juni	38,6	92	—	37,9	88	—
18. Juni	40,5	108	—	38,7	92	—
19. Juni	39,9	116	—	39	92	—
20. Juni	38,6	96	—	39	92	—
21. Juni	36,2	76	—	39,8	108	—
22. Juni	36,4	84	—	38,8	96	—
23. Juni	38,5	124	16	39,4	140	24

Die Section ergab Folgendes:

Icterische Hautfarbe, geringer Panniculus. Im Peritonalsack eine Quantität gelb gefärbter Flüssigkeit mit mürben Faserstoffgerinnseln. Darm und Netz lebhaft geröthet, Darm stark meteoristisch; auf Darm und Netz sparsame, feine, eitrig aussehende Gerinnsel. Netz sehr fettreich, injicirt. Nach aussen vom Coecum befindet sich in einem abgesackten Raume eine jauchige, mit weissen, weichen Bröckeln und Luftblasen gemischte Flüssigkeit, die beim Aufheben des Coecums aus dem Darm selbst sich an dieser Stelle zu ergiessen scheint; die Farbe derselben ist grau. Das den *Iliacus internus* überziehende Peritonäum fehlt in grosser Ausdehnung, das darunterliegende Bindegewebe ist zottig, der Muskel ist intact. Die dem Iliacus zugekehrte Fläche des Coecum

zeigt eine missfarbige zottige Beschaffenheit. Nur noch der äusserste Ansatztheil des *Proc. vermiforis* ist in der Ausdehnung von $\frac{1}{4}$ Zoll vorhanden. Schleimhaut des Coecums und des unteren Theils des Ileums ist blass und stellenweise emphysematös. Von aussen sieht man in dem zottigen Gewebe ein paar von aussen nach innen sich verengende Oeffnungen, die in das Coecum führen. — Die Leber ist ganz überkleidet mit einem icterischen Fibrinüberzug. — Im Pericardium und beiden Pleuren einige Unzen sehr dunkel icterischer Flüssigkeit. Im rechten Herzen etwas Luft und Blutgerinnsel mit zahlreichen Ansammlungen weisser Blutkörperchen. Endocardium sehr stark imbibirt; Klappen normal, Herz ziemlich klein, Herzfleisch sehr schlaff. — Lungen lufthaltig, stark faulig riechend; Parenchym links im Innern sehr missfarbig, der obere Lappen etwas ödematös; die grösseren Zweige der Lungengefässe ohne Gerinnsel. Die rechte Lunge hat im untern Lappen mehrere atelectatische Stellen, an der Spitze sehr unregelmässige narbige Einziehungen, dazwischen emphysematöse Läppchen; das retrahirte Parenchym noch ziemlich weich. Im Duodenum eine aschfarbne Flüssigkeit. Bei starkem Druck auf die wenig gefüllte Gallenblase ergiesst sich mit Schwierigkeit eine braune Galle in das Duodenum. — Die mit ihren Hauptästen isolirte *Vena portarum* ist platt, enthält wenig Blut, längs der rechten Wand zeigt sich ein plattes, mürbes, bräunliches, etwa $1\frac{1}{2}''$ langes Gerinnsel, das der Wand fest anhaftet und die Fortsetzung bildet eines Trombus, der die etwa $1\frac{1}{2}''$ dicke *Vena ileo-colica* vor ihrer Vereinigung mit der Mesenterica verstopft; ausserdem enthält die *Vena portarum* ein sparsames dickliches Blut, in dem ein erbsengrosser, weisser, loser Thrombus. Aus dem oberen Theil der *V. portarum* regurgitirt bei leisem Druck eine purulente Flüssigkeit aus beiden *Rami hepatici*. Die Lymphdrüsen der Umgegend der *V. portarum* sind geschwellt. Bei Verfolgung des linken Astes der *V. portarum* stösst man auf eine ganz eiterartig aussehende Flüssigkeit, die im Lumen des Gefässes sich befindet. Diese puriforme Masse ist ganz von einem dünnen, derben Faserstoffgerinnsel umgeben, das der Gefässwand fest adhärirt.

Der rechte Leberast der Pfortader verhält sich wie der linke; auch er ist von einem ähnlichen Faserstoffgerinnsel ausgekleidet. Die darunter liegende Venenwand ist in ziemlich grosser Ausdehnung missfarbig dunkelroth und zeigt zwei rundliche flache Geschwüre mit scharf abgesetzten Rändern.

Das Leberparenchym stark icterisch, mürbe, die acini ziemlich

gross, gut ausgeprägt. Auf Durchschnitt des rechten Lappens eine mässige Zahl hanfkorn- bis erbsengrosser gelber runder Stellen, aus denen dicker gelber Eiter hervorquillt; bei näherer Besichtigung ergeben sich diese alle als durchschnittene Gefässe; nur wenige zeigen bei auffallendem Wasserstrahl ein cavernöses Ansehen, d. h. eine Zusammensetzung aus flottirenden Gewebsresten, die unregelmässige Lücken zwischen sich lassen; weit weniger Eiterpunkte zeigt der linke Lappen.

Bei Verfolgung der Zweige des rechten Pfortaderastes findet man die Mehrzahl mit gewöhnlichem dickem Eiter gefüllt, der auch aus den feinsten von den grösseren Zweigen abgehenden Kanälen punktförmig hervorquillt; doch viele auch leer. In den ersteren hat die innere Fläche stellenweis ihren Glanz verloren. Die in den Pfortaderästen und deren Zweigen vorhandene purulente Flüssigkeit enthält dichtgedrängte ein-, zwei- und dreikernige Eiterkörperchen, von denen ziemlich viele auch Fetttröpfchen enthalten.

Der aufgeschnittene *Ductus choledochus* ist seiner ganzen Länge nach permeabel, seine innere Fläche grün gefärbt, nur in der Nähe der Ausmündung orangefarben.

Milz beträchtlich vergrössert, das Parenchym weich, wenig blutreich. An den Nieren nichts Abnormes. —

Der Gang der Krankheit war demnach kurz folgender:

Perforation des *Processus vermiformis*; partielle Peritonitis; Eiterheerd zwischen der äusseren Fläche des Coecum und der Beckenwand, der nach Abnahme der entzündlichen Erscheinungen sich ziemlich rasch verkleinert. Durchbruch in's Coecum; in Folge davon Jaucheabildung im Eiterheerd; Mitleidenschaft der *Vena ileocolica*. Eiter in den Leberästen der Pfortader und deren Zweigen. Stellenweise beginnende Abscessbildung in der Leber. Dabei intermittirendes Fieber. Zuletzt Durchbruch des Jaucheheerdes in's Peritonäum, diffuse Peritonitis. —

Ein ähnlicher, aber intra vitam nicht diagnostizirter Fall findet sich mitgetheilt von Buhl in „Zeitschrift für rationelle Medicin", neue Folge IV. Bd. p. 348.

LXXII.

Ein Fall von Pneumonia dextra superior; zuletzt starkes Lungenödem, das nur auf die infiltrirten Lungenpartien beschränkt ist.†)

W., Hausknecht, 38 Jahre, ist seit Anfang Septbr. in Folge einer Luxation der rechten Kniescheibe bettlägerig; seit 22. Novbr. Stiche in der rechten Seite, die immer mehr an Intensität zugenommen haben und noch bei der Aufnahme am 5. Decbr. vorhanden sind; am 28. Novbr. bekam Patient einen starken Frostanfall; seit 3. Decbr. Durchfall: Blutiger Auswurf soll von Beginn der Krankheit an nicht dagewesen sein.

Status praesens am 5. Decbr. kurz nach der Aufnahme des Pat.: Auffallend kräftig gebautes, sehr muskulöses Individuum, vollständiges Bewusstsein, horizontale Rückenlage. Gesicht nicht collabirt, aber stark cyanotisch, ebenso Hände und Füsse. Temperatur dem Gefühle nach erhöht, 132 Pulse, 34 Respirationen. Hauptklage: Stiche, Husten und Luftmangel. Häufiger, kurzer, etwas röchelnder Husten. Bei der Inspiration starke Contraction der Scaleni und Sternocleidomastoidei, starke Wölbung des Abdomen, geringe des Thorax.

Percussionsschall vorn rechts oberhalb der 5. Rippe gedämpft, oberhalb der 3. nur zunächst der Schulter in der Breite von $2\frac{1}{2}$"; zwischen 3. und 5. Rippe in der ganzen Breite der Vorderwand; zwischen 5. und 7. Rippe lauter, tiefer Schall; in der rechten Seite oberhalb der 5. Rippe und hinten rechts in der Höhe der Scapula ebenfalls Dämpfung. Hinten rechts in der Ausdehnung der Dämpfung

†) Abgedruckt aus Göschen's „Deutsche Klinik", 17. Dec. 1859. Referent Dr. Munk.

sehwaches unbestimmtes Geräusch mit Schnurren, weiter abwärts sparsames Rasseln; vorn rechts überall reichliches, mässig grossblasiges Rasseln, in der Gegend der Brustwarze am lautesten, daselbst mit schwachem bronchialen Athem; sonst überall Schnurren.

Die Radialarterien auffallend eng, sehr wenig gespannt.

Sputum eine dünne, schaumige Masse, wie Eiweisssehaum, in eine dünne, farblose Flüssigkeit zerfliessend. Der vorhandene Auswurf, mit einer gleich grossen Quantität Wasser versetzt, und durch Zusatz von Essigsäure von seinem Schleimgehalt befreit, zeigt nach Hinzufügung von Salpetersäure eine reichliche Menge Eiweiss.

In Rücksicht auf das Aussehen der Sputa diagnostieirte Prof. Traube neben der *Pneumonia dextra superior* ein *Oedema pulmonum* und verordnete eine Venaesection von ℥vj und *Inf. Senegae* (℥β) ℥vj, *Liq. Ammon. anisat.* ʒij, 2stündlich einen Esslöffel.

Der Blutkuchen, von mittlerer Grösse, zeigt eine dicke, derbe Speckhaut.

Abends 5 Uhr 140 P. 32 R. 40,2° C. Temp. In der Nacht vom 5. zum 6. schlief Patient gar nicht, delirirte viel. Am Morgen des 6. Decbr. ist die Temp. 38,8° C. Das Gesicht, die Extremitäten stark cyanotisch gefärbt. Die Respiration sehr erschwert, röchelnd. Sputum sehr reichlich 6—8 ℥, blassblutigroth, schwach getrübt, von seröser Consistenz. Um 10¾ Uhr Vormittags erfolgte der Tod.

Die am 7. Decbr. gemachte Leichenöffnung ergab Folgendes:

Herz gross, enthält stark speckhäutiges Blut mit reichlichen körnigen Abscheidungen farbloser Blutkörperchen; Klappen normal; Herzfleisch etwas blass. Linke Lunge nur wenig hyperämisch, stark aufgebläht, mässige Bronchitis, starke Cyanose der Bronchialschleimhat. Die rechte Lunge sehr gross, an ihren oberen Theilen adhärent; der ganze obere Lappen wie der hintere Theil des mittleren mit dünnen Faserstofflagen bedeckt; der obere Lappen abnorm voluminös, sehr derb; auf der Schnittfläche unterscheidet man dreierlei Partien: *a*) umfängliche, ineinander fliessende, prominirende, sehr derbe, deutlich granulirte Stellen von röthlichgrauer Farbe, aus denen sich nur wenig seröse Flüssigkeit ausdrücken lässt; *b*) in kleinerer Zahl und von geringem Umfange weniger derbe, rothe, nicht oder kaum granulirte Stellen, die auf Druck enorm viel luftblasenarmes Serum ergiessen; *c*) lufthaltiges aber stark hyperämisches Parenchym in sehr geringer Menge vorzugsweise an der Spitze, das auf Druck eine sehr reichliche, stark

schaumige Flüssigkeit ergiesst. Der hinterste Theil des mittleren Lappens zeigt die Beschaffenheit von *b*. Die von der Schnittfläche des rechten oberen Lappens abfliessende Flüssigkeit verhält sich ganz wie der während des Lebens beobachtete Auswurf, und enthält ausser zahlreichen kleinen vereinzelt stehenden Blutkörperchen eine mässige Zahl zum Theil in Gruppen zusammenstehender Eiterkörperchen. Die über die Schnittfläche der grau hepatisirten Partien hinfahrende Messerklinge bedeckt sich mit zahlreichen derben Faserstoffpfröpfchen, die dichtgedrängte Eiterkörperchen einschliessen. Der vordere Theil des mittleren Lappens, sowie der untere, sind gut lufthaltig und wenig hyperämisch. In den Bronchien der infiltrirten Theile etwas mürbe, croupöse Gerinnsel; Schleimhaut stark dunkelroth injicirt. Im unteren Lappen der rechten Lunge sowie in der linken zeigt sich keine Spur von Oedem. In der Trachea schaumiger, zäher Schleim, cyanotische Färbung der hinteren Wand.

In der Bauchhöhle mässige Auftreibung der Därme, Leber weit nach links ragend, gross, namentlich sehr dick, fest, mit glatter Oberfläche, auf dem Durchschnitt sehr glatte, wachsartige Schnittfläche, mässig grosse Acini mit hochrothem Centrum und weisser Peripherie. Milz etwas vergrössert, schlaff, ziemlich derb, Durchschnitt von buntem Aussehen; grosse Follikel. Nieren ziemlich gross, die rechte ziemlich schlaff, von mässigem Blutgehalt; etwas stärkere Injection der Marksubstanz, ziemlich starke Trübung der gewundenen Abschnitte. Im Dickdarm wenig Inhalt von gelber Farbe, Schleimhaut blass, nur im Anfang des *Colon ascendens* starke Hyperämie und ödematöses Aussehen der Schleimhaut. Die Schleimhaut des Dünndarms blass, sonst normal.†)

†) Den hier mitgetheilten Fall würde ich jetzt als einen Fall von „seröser Pneumonie“ bezeichnen, worunter ich eine Pneumonie verstehe, die ein serumreiches Exsudat liefert und ein Analogon bildet zu jener Form von Pleuritis, die ein wasserreiches faserstoffarmes Exsudat setzt. — Bei näherer Betrachtung findet man überhaupt, dass jede der Hauptformen der Pleuritis ihr Gegenstück unter den Pneumonien hat. Wie es eine Pleuritis mit vorwiegend serösem, mit faserstoffreichem, mit eitrigem, mit haemorrhagischem Exsudat giebt, so beobachten wir auch eine seröse, fibrinöse, purulente, haemorrhagische Pneumonie. In dem obigen Falle lieferte, wie der Leichenbefund zeigt, die Entzündung an den zuerst ergriffenen Stellen ein faserstoffreiches, an den zuletzt ergriffenen Stellen ein vorwiegend seröses Exsudat; in anderen Fällen dagegen sehen wir der fibrinösen Form die eitrige folgen.

LXXIII.

Zur Lehre von den Nierenkrankheiten.†)

Erster Fall.

Amyloide Degeneration der Nieren nach Tuberculosis.

P., Schneider, 20 Jahre alt, leidet seit Mitte 1858 an Husten und Brustschmerzen; der Auswurf Anfangs spärlich, dann reichlicher, war mitunter mit Blut gemischt. Seit Beginn des Hustens ist bedeutende Abmagerung eingetreten.

Status praesens bei der Aufnahme am 27. Septbr. 1859: Mässig kräftig gebautes Individuum mit normaler Lippen- und Wangen-Röthe. Klage über Luftmangel und Schwäche. Appetit ziemlich gut. Stuhlgang sonst regelmässig, erst in den letzten Tagen diarrhoisch. Husten mässig, Auswurf spärlich, schleimig-eitrig. Schall am linken Thorax von der Clavicula bis zur 3. Rippe intensiv gedämpft, am wenigsten zunächst der Schulter, hinten links in der *Regio supraspinata* ebenfalls Dämpfung. Die Auscultation ergiebt vorn links in den oberen Partieen bronchiales Athmen und reichliches klingendes Rasseln, weiter nach abwärts Rasseln ohne Athmungsgeräusch; vorn rechts von der Clavicula bis zur 3. Rippe unbestimmtes Athmen und reichliches Rasseln, weiter abwärts vesiculäres Athmen mit spärlichem Rasseln. Hinten in den *Regg. supraspinatae* unbestimmtes Athmen und reichliches nicht klingendes Rasseln, in den unteren Partien schwaches vesiculäres

†) Abgedruckt aus Göschen's „Deutsche Klinik", d. d. 7. Januar 1860. Referent Dr. Munk.

Athmen mit Rasseln, Radialarterien mässig gespannt, 84 Pulse. Herztöne rein.

Die Diarrhoe hört schon am nächsten Tage (nach dem Gebrauche von *Extr. nuc. vom. aq.* gr. iv in einer *Solutio gummosa* von ℥vj) auf, und das Allgemeinbefinden bleibt im Ganzen gut bis Mitte October, wo sich ein geringes Oedem der Füsse zeigt. Von da ab klagt Patient häufiger über Stiche und Beklemmung, die Sputa haben jetzt zuweilen ein blutig tingirtes Aussehen, aber ohne dass sich in den objectiven Erscheinungen des Respirationsapparates Etwas geändert hätte. — Am 16. Novbr. erscheinen beide Unterextremitäten ödematös, das Abdomen etwas aufgetrieben, schwacher Ascites. Die Leber ist ein wenig vergrössert, die Milz beträchtlich, nach vorn reicht die Milzdämpfung bis an den Rippenrand. Die frühere Dämpfung am Thorax ist unverändert, auch die Auscultation ergiebt dasselbe, nur dass vorn links in der Ausdehnung der Dämpfung sehr reichliches und sehr lautes grossblasiges consonirendes Rasseln zu hören ist. Die Sputa schleimig-eitrig, kleine bröcklige Massen enthaltend. Urinmenge beträgt in 24 Stunden 1800 C.C., spec. Gew. 1012; der Urin ist eiweisshaltig, von gelber Farbe. Verordnet: *Liq. Kali acet.* ℥j, *Extr. Opii* gr. ij, *Sol. gummos.* ℥vj, *Elaeos. foenic.* ℥ij, 2stündl. 1 Esslöffel, ausserdem Wildunger Wasser. Das Oedem nimmt in der nächsten Zeit zu, ergreift die Lendengegend, Penis und Serotum, der Schlaf ist meist schlecht, die Schwäche wird grösser. Patient klagt namentlich über Schmerzen in den Unterextremitäten. Im Gesicht starke Blässe. Der Husten reichlicher, besonders am Tage, die Sputa schwer löslich, schwimmen in Wasser, sind geballt. Appetit ist schlecht, der Durst gross, Stuhlgang meist dünn. Die Pulsfrequenz schwankt zwischen 96 und 112, die Urinmenge meist zwischen 1400 und 1900 C.C., das spec. Gew. meist 1013, die Farbe gelb, der Urin ist immer stark eiweisshaltig, fast ohne jedes Sediment; in dem sehr geringen finden sich nur spärliche Faserstoffcylinder und wenige Eiterkörperchen. — Am 1. Decbr. ist das Abdomen sehr stark aufgetrieben, in der *Regio pubis* und *Regio iliaca sinistra* starke Dämpfung (Patient liegt hauptsächlich auf der linken Seite). Die Dämpfung an der linken Thoraxhälfte ist unverändert; gleichzeitig constatirt man eine solche auch am obersten Theil der rechten Seitenwand. Die Auscultation ergiebt links reichliches consonirendes Rasseln mit Schnurren; rechts hinten sparsames Rasseln mit consonirendem Schnurren, nach unten schwächer werdend, vorn vesiculäres Athmen mit Rasseln. Die Infiltration reicht in der *Regio lumbalis* bis zur 10. Rippe. Die Lymph-

drüsen am linken Unterkieferwinkel stark geschwollen. Am Abend desselben Tages 108 P., 32 R., 37,4° C. Temp. Verordnet statt der bisherigen Medicin ein *Inf. Chin.* (ʒβ) ʒvj und Oeleinreibungen, sowie Cataplasmata auf den Leib. — In den folgenden Tagen ändert sich in den hauptsächlichsten Erscheinungen fast nichts, nur die Menge des Urins nimmt ab, schwankt zwischen 800 und 1100 C.C., er zeigt jedoch die frühere Beschaffenheit. — Am 8. December finden sich auf dem Bauche in beiden Inguinalgegenden, namentlich in der linken, ebenso an beiden Oberschenkeln, in den ödematös infiltrirten Theilen dem Längendurchmesser des Körpers nach verlaufende, vielfach anastomosirende bläuliche Streifen von $\frac{1}{4}$—$\frac{1}{2}$ Zoll Breite, an denen zum Theil deutlich kleine Gefässe zu erkennen sind. Das Allgemeinbefinden ist etwas besser wie früher, auch die Respiration freier, der Husten geringer, dagegen der Appetit schlecht, auch der Durst noch sehr vermehrt. Urin 750 C.C., von 1018 spec. Gew., von intensiv gelber Farbe mit spärlichem Sediment, das wenige hyaline Cylinder und eine sehr mässige Anzahl von Eiterkörperchen enthält. — Am 10. December werden an der oberen Fläche des Penis der sehr erheblichen ödematösen Infiltration wegen, die den Kranken beim Urinlassen hindert, zwei Incisionen von über ¾ Zoll gemacht; schon am 11. entsteht von der einen Punktionsöffnung aus eine erysipelatöse Röthe. Am 12. Morgens 116 P., 26 R. Patient klagt über grosse Schwäche, der Husten ist stärker, dagegen keine Schmerzen und Stiche, auch ist die Respiration frei. Appetit besser, Stuhlgang normal. Die Streifen in den Inguinalgegenden haben sich weiter ausgebreitet, manche sind etwas hervorgewölbt; die ödematösen Infiltrationen nehmen immer mehr zu. Die von der einen Punctionsöffnung ausgehende Röthe hat sich über den ganzen Penis und auch auf beide Oberschenkel ausgebreitet, und ist die eine Incisionsstelle am Penis gangränös geworden. Verordnet: *Elixir. pareg.* (ʒβ) ʒvj, 2stündlich 1 Esslöffel. — Am 13. früh 100 P., 28 R. Der Gesichtsausdruck sehr leidend, grosser Collapsus, die Respiration etwas beengt. Die Streifen in der linken Inguinalgegend und am linken Oberschenkel haben sich geöffnet und lassen fortwährend eine helle seröse Flüssigkeit aussickern, das Erysipelas ist weiter hinabgegangen, auch die gangränösen Stellen an den Oberschenkeln haben sich vergrössert. Urin vom 12. auf den 13. nur 625 C.C., von 1026 specifischem Gewicht, dunkelrother Farbe, starkem Eiweissgehalt. — Am 14. ist der Zustand unverändert; die Urinmenge vom 13. Decbr. auf 14. Decbr. beträgt 700 C.C., specif. Gew. 1025, Farbe dunkelroth. — Am 15. früh

128 P., 38 R., der Collapsus hat zugenommen, das Sprechen fällt dem Patient schwer, auch im Gesicht zeigt sich Oedem, namentlich an den Augenlidern; das Erysipel ist bis über das Knie gegangen. Die 24stündige Harnmenge beträgt 625 C.C., spec. Gew. 1026, Farbe roth. — Am 16. ist der Puls an den Radialarterien nicht mehr zu fühlen, die Respiration sehr erschwert, 42 in der Minute, der Husten sehr häufig, der Auswurf wie früher, die Urinmenge sehr gering, Farbe dunkelroth, das Oedem hat im Gesicht noch zugenommen. — Am 17. Morgens 1 Uhr starb Patient.

Die am 19. December gemachte Section ergab Folgendes. Die linke Lunge überall mit der Brustwand verwachsen, nur im untersten Theile zwischen *Pleura pulmonalis* und *costalis* ein geringfügiger abgesackter Erguss. Der vordere Rand der linken Lunge hat sich so stark zurückgezogen, dass man bei Eröffnung des Thorax nichts von ihm sieht, sondern nur den vordern Theil der rechten Lunge und den Herzbeutel, der also in grösserer Ausdehnung als im normalen Zustande sowohl nach oben als nach links hin unbedeckt erscheint. Die rechte Lunge nur an wenigen Stellen adhärent. — Der obere Lappen der linken Lunge stark verkleinert, luftleer, resistent, Schnittfläche glatt, fleischroth, trocken, hier und da erweiterte Bronchien mit verdickten Wänden, in der Spitze zwei grössere Cavernen mit glatten Wänden, der Ueberzug weisslich, noch ziemlich leicht abstreifbar. Der untere, mit dem oberen verwachsene, Lappen von nahezu normalem Volumen, lufthaltig, zeigt an verschiedenen Stellen kleine, unregelmässige, weissliche Narben; das Volumen der ganzen Lunge etwas kleiner als normal. — Die rechte Lunge enthält in der Spitze eine über wallnussgrosse Caverne mit ebenfalls glatten Wandungen und eitrigem Inhalt, ausserdem im obern Lappen ein ziemlich grosses Nest obsolesciter Tuberkel; überall guter Luftgehalt. — Herz von nahezu normaler Grösse, Klappen gesund. — Leber etwas kleiner als normal; Schnittfläche bräunlich, glänzend, sehwer erkennbare Acini. — Milz vergrössert, derber als normal, Schnittfläche braunroth, speckig glänzend, Malpighische Körperchen vergrössert, durchscheinend. — Nieren: rechte $4\frac{1}{2}$ Zoll lang, $2\frac{1}{8}$ Zoll breit, $1\frac{1}{2}$ Zoll dick; die linke $4\frac{1}{2}$ Zoll lang, 2 Zoll breit, $1\frac{1}{2}$ Zoll dick, ziemlich schlaff; Kapsel leicht abziehbar; Oberfläche glatt, blassgelb, mit sparsamen Venensternen. Auf dem Durchschnitt Corticalis ebenfalls gleichmässig blassgelb, Markkegel durch ihre bläulichrothe Farbe davon abstechend. Die mikroskopische Untersuchung der Nieren ergab Folgendes. Die Epithelien gross, meist mit zahlreichen grossen und kleinen Fett-

tröpfchen erfüllt. Die Glomeruli, nicht vergrössert, zeigen einzelne durch ihre grössere Breite, durch ihren grösseren Glanz und sparsameren Kernbesatz sich auszeichnende Gefässschlingen, auf Zusatz von wässriger Jodlösung nehmen einzelne Schlingen fast aller Glomeruli eine rothe, später blauschwarz werdende Farbe an; die Zahl der so gefärbten Schlingen ist bald grösser bald kleiner; kein einziger Glomerulcs erhält eine gleichmässig rothe Färbung. Ausnahmsweise zeigen dieselbe Reaction auch isolirt verlaufende grössere arterielle Gefässe. Die Tubuli der Corticalis stellenweise sehr stark mit Fetttröpfchen gefüllt. Die Kapseln der Glomeruli von natürlicher Beschaffenheit. — Bei der am 20. Decbr. wiederholten mikroskopischen Untersuchung feiner Schnitte aus der Corticalsubstanz der in Weingeist gehärteten Niere sah man:

a) hier und da Gruppen von Tubuli, mit fettig metamorphosirten Epithelien, welche einen breiten schwarzen Ring innerhalb der unveränderten Grundmembran bilden. Die Grundmembran ist nicht verdickt; das Zwischengewebe von normalem Verhalten.

b) Die Glomeruli nicht vergrössert, die Kapsel eine scharfe dünne Linie bildend. Einzelne Schlingen zeichnen sich durch ihre grössere Dicke, durch ihren grösseren Glanz und sparsameren Kernbesatz aus. Ausnehmend schöne und deutliche Jodreaction, aber nur an diesen Schlingen.

Zweiter Fall.

Nierenschrumpfung mit Herzhypertrophie.

K., Arbeitsmann, 22 Jahre alt, erkrankte 1851 an der Cholera und will im Jahre 1853 einen epileptischen Anfall überstanden haben. Von da ab war er ganz gesund bis zum 18. Novbr. d. J., wo er plötzlich hinfiel und während 36 Stunden bewusstlos und gefühllos blieb; bald nachher stellten sich Kopfschmerzen, Schwindel, Flimmern vor den Augen, zeitweise Ohrensausen ein; dazu gesellte sich grosse Brustbeklemmung, starkes Herzklopfen, häufiger Husten mit spärlichem weisslichen Auswurf. Seitdem verlor sich auch der Appetit, nahm der Durst zu, und trat Stuhlverstopfung ein. Von Beginn der Krankheit an täglich ein starker Frost, aber ohne dass

Hitze und Schweiss folgten. — Gleich nach der Aufnahme am 28. November wird *Elix. pareg.* ℥β auf ℥vj, 2stündlich 1 Esslöffel, sowie ein grosses *Emplastr. Canthar.* auf die Brust verordnet. Die am nächsten Tage vorgenommene Untersuchung ergiebt Folgendes: Schwächlich gebautes Individuum, Orthopnoe, Klage über Husten und Kopfschmerz, sowie über Mattigkeit. Die oberflächlich gelegenen Venen nicht abnorm entwickelt. Die Haut an den Extremitäten und am Rumpfe von zahlreichen feinen grieskorngrossen Extravasaten durchsetzt, das subcutane Bindegewebe circa malleolos, noch stärker an den inneren Theilen des Oberschenkels serös infiltrirt. Das Gesicht blass, nicht gedunsen, auch die Lippen und die Zunge blasser als normal. Appetit null, Durst stark. Abdomen ziemlich stark aufgetrieben, ein erheblicher Ascites nicht nachweisbar. Schall am Abdomen hoch und klingend. Die Leberdämpfung überragt den Rippenrand in der Parasternallinie um $2\frac{1}{2}$", die *Linea alba* nach links um 2". Der Percussionsschall hinten rechts in der Höhe der Scapula dumpfer als links, weiter abwärts beiderseits fast gleich laut, bis zur 10. Rippe, von wo ab beiderseits Dämpfung; vorn sowohl rechts wie links lauter und tiefer Schall; rechts beginnt die Dämpfung von der 5. und wird intensiv von der 6. Rippe. Die Auscultation ergiebt hinten oben vesiculäres Athmen, das aber in der Höhe der rechten Scapula schwächer und undeutlicher ist als links; unterhalb der Scapulae Rasseln, das rechts bei tiefen Inspirationen mit schwachem aber deutlichem bronchialen Athmen, links mit ziemlich lautem unbestimmten Athmen verbunden ist; vorn beiderseits vesiculäres Athmen. Die Herz-Dämpfung beginnt von der 3. Rippe, reicht bis zur 6. Rippe, und ist abnorm intensiv; auch auf dem Sternum von der 3. Rippe ab ziemlich starke Dämpfung, die aber nicht den rechten Rand des Sternum überschreitet. Spitzenstoss, im 5. Intercostalraum, circa $\frac{1}{2}$ Zoll nach innen von der Brustwarze, bildet eine nur mässige Elevation, ist aber äusserst schwer unterdrückbar. Herztöne normal, der zweite Pulmonal-Arterienton beträchtlich verstärkt, auch der zweite Aortenton ist an sich stark, aber schwächer als der zweite Pulmonal-Arterienton. Die Radialarterien von mittlerem Umfange und abnormer Spannung. Urin in 24 Stunden 1300 CC., bei Weitem blasser als normal, klar ohne jedes Sediment, 1009 specifisches Gewicht, eiweisshaltig; nach der Filtration grösserer Mengen bleiben auf dem Filtrum nur äusserst wenige Fettkörnchen-Conglomerate zurück. Das *Elixir.*

paregor. wird ausgesetzt und *Acid. muriatic.* ʒβ auf ℥vj. *Dec. Althaeae*, 2stündlich 1 Esslöffel, verordnet. — In den nächsten Tagen schwankt die Pulsfrequenz zwischen 100 und 112, das Allgemeinbefinden bleibt unverändert, die Brustbeklemmung wird bedeutend vermindert, das Oedem nimmt nicht zu, der Husten ist noch immer häufig, der Auswurf zähe, schleimig-eitrig. Die tägliche Urinmenge schwankt zwischen 1050 und 1500, das specif. Gewicht 1008, Farbe von oben angegebener Beschaffenheit; die Menge des Harnstoffs beträgt am 9. December 9,6 gr. Der noch immer fortdauernden Stuhlverstopfung wegen wird täglich ein Clysma mit *Ol. Ricini* gegeben, aber da diess nicht wirkt, werden am 3. Decbr. nach Aussetzung der bisherigen Medicin 4 Dosen Calomel zu gr. v. verabreicht, zum Getränk erhält Patient *Aq. crystallina;* nach beiden Mitteln erfolgen dann sehr häufig dünne Stühle. — Am 6. Decbr. hat Patient früh 104 P., 24 R. Die Respiration ist beschleunigt, etwas erschwert, fortdauernd sitzende Lage. Spontane Schmerzen im unteren Theil des rechten Thorax, mehrere Intercostalräume daselbst empfindlich gegen Druck, ebenso die untersten linken Intercostalräume; auch im Leibe, namentlich beim Husten, Schmerzen. Sputa schmutzig gelblichgrau, stark getrübt, leichtflüssig, wenig klebrig. Urinmenge 1350 C.C., spec. Gew. 1008, Farbe blassgelb. Der Percussionsschall erscheint hinten links dumpfer als rechts; in der Höhe der gleichnamigen Scapula lautes bronchiales Athmen, das nach unten zu etwas schwächer wird; der Fremitus unterhalb der Scapula gleich null. Die Palpation, Auscultation und Percussion der Herzgegend ergeben die früheren Resultate, nur dass heute überall am Herzen ein exquisit diastolischer Doppelton zu hören ist. Die Radialarterien sind fortdauernd stark gespannt. Das Abdomen mässig aufgetrieben, indolent; geringes *Oedema pedum.* Verordnet wird *Elix. paregor.* (ʒβ) ℥vj und ein Vesicator auf die Brust. — Am 7. Decbr. klagt Patient über starke Stiche in der *Regio cordis* und im Abdomen, die Respiration ist beschleunigt und erschwert, der Husten häufig, der Auswurf schleimig eitrig, einige Ballen sind ziemlich gleichmässig blass blutigroth gefärbt. Der Urin von normaler Menge, blassgelber Farbe, zeigt kein Sediment; nach dem Filtriren grösserer Mengen finden sich auf dem Filter fast gar keine morphotischen Elemente. — Am 8. Decbr. stellen sich in den beiden unteren Thoraxhälften reissende Schmerzen ein. 116 P., 36 R. Fortdauernde Dyspnoe. Verordnet: *Sol. Extr. Mecon.* (gr. iij) ℥vj, *Natr. nitr.* ʒij, 2stündl. 1 Esslöffel. — Am 9. sind die

Sehmerzen grösser, aueh zeigen sich bei Bewegungen Stiehe an denselben Stellen; fortdauernde Orthopnoe; grosse Neigung zum Sehlafe. Urin nur 400 C.C., 1012 spec. Gew., sonst von früherer Besehaffenheit. Hinten reehts normaler Sehall, daselbst Reibungsgeräusch, am stärksten in der Gegend des unteren Winkels der Seapula; hinten links in der unteren grösseren Hälfte ziemlich starke Dämpfung, daselbst bronehiales Athmen bei In- und Exspiration, von sparsamem Rasseln begleitet. Der Fremitus ist links aueh unterhalb der Seapula noeh ziemlieh deutlieh. Der diastolisehe Doppelton noeh vorhanden, am lautesten in der Gegend der Spitze; der Spitzenstoss in der Mammillarlinie des 5. Intereostalraums. — Am 10. Debr. haben die Schmerzen in der unteren Brusthälfte etwas naehgelassen, dagegen hat sieh etwas Erbreehen eingestellt, aueh hat das Oedem zugenommen. Die Urinmenge beträgt nur 380 C.C., speeifiseh Gewieht 1011, Farbe hellgelb. Schall hinten links in der grösseren unteren Hälfte gedämpft, unterhalb der Seapula wie am Sehenkel, überall bronehiales Athmen, unterhalb der Seapula sehr laut, seharf, von ziemlieh grossblasigem eonsonirenden Rasseln begleitet, der Fremitus unterhalb der Seapula gleieh null; das Reibungsgeräuseh hinten reehts noch vorhanden. Vorn links oberhalb der 4. Rippe ist der Sehall lauter und tiefer als reehts, und beiderseits lautes vesieuläres Athmen zu hören. In der Rüekenlage (bei Neigung auf die linke Seite) zeigt sieh vorn links von der 4. bis 6. Rippe zwisehen Mammillarlinie und Sternum eine umfängliehe systolisehe Hebung, welehe am tärksten in der Gegend des linken Ventrikels, am sehwächsten in der Gegend der Rippenknorpel ist. Spitzenstoss noeh immer sehwer zu unterdrüeken, der 2. Aortenton stärker als der 2. Pulmonalton, die Radialarterien sehr enge, von äusserst geringer Spannung. Das *Extract. Mecon.* wird ausgesetzt und eine *Solut. Natr. nitr.* (ʒij) ʒvj 2stündl. 1 Esslöffel verordnet. — Am 12. hat sieh in den Erseheinungen wenig geändert. Patient sehläft viel, aueh ist das Sensorium nieht ganz frei. Die Urinmenge beträgt 200 C.C., Farbe blassgelb. — Am 13. Deebr. früh 108 P., 36 R. Patient liegt auf dem Rüeken mit halbgeöffneten Augen; Pupillen von mittlerer Weite und gleieher Grösse, leiehter Strabismus. Respiration stertorös. Die erhobenen oberen Extremitäten fallen wie todte Massen nieder. Angerufen antwortet Patient nur dureh ein leises Stöhnen. — Am 12. Mittags erfolgte der Tod.

Die am 14. Deebr. gemaehte Seetion ergab Folgendes. Herz

gross, besonders der linke Ventrikel, seine Höhle kaum erweitert, seine Dicke an der Basis $\frac{3}{4}$ Zoll, an der Spitze etwas über $\frac{1}{2}$ Zoll; die Dicke der Wand des rechten Ventrikels in maximo $\frac{3}{16}$ Zoll. Klappen normal. Herzfleisch von guter, rother Farbe und Consistenz. Der Umfang der Aorta beträgt $2\frac{3}{8}$ Zoll, ebensoviel der Umfang der Pulmonalis. — Die linke Lunge mässig gross, schwer; der hintere Theil des linken oberen Lappens stark hyperämisch; im vorderen Theil desselben eine etwa kinderfaustgrosse pneumonische Infiltration, aus der bei Druck etwas trübes, schaumiges Fluidum entleert wird; der grössere hintere Theil des unteren Lappens ist luftleer und zeigt eine dunkelröthliche, glatte, hier und da leicht körnige Schnittfläche; die Bronchien stark hyperämisch, mit sehr wenig blutig schleimigem Inhalt. Die rechte Lunge ist grösser, ebenfalls schwer, zeigt in den unteren und hinteren Theilen eine ähnliche lobuläre pneumonische Infiltration von schwarzrother Farbe, wie die linke; die vorderen Theile lufthaltig, nur einige zerstreute Heerde von zum Theil röthlicher, zum Theil grauer schlaffer Hepatisation enthaltend. Am äussern Theile des unteren Lungenrandes eine c. $2\frac{1}{2}$ Zoll lange, ziemlich fest adhärirende, derbe, rauhe Faserstoffschicht. Bronchien wie links. — Milz mässig gross, sehr derb, Schnittfläche etwas blassroth, sehr grosse Follikel. — Die linke Niere ist $3\frac{3}{8}$ Zoll lang, $1\frac{5}{8}$ Zoll hoch, $1\frac{1}{4}$ Zoll dick. Kapsel verdickt, trennt sich leicht, Oberfläche sehr unregelmässig, feinkörnig, mit einigen Depressionen, im Allgemeinen von blassgelblicher Farbe. Auf dem Durchschnitt ist die Rindensubstanz stark geschwunden, beträgt in ihren stärksten Theilen $\frac{1}{8}$ Zoll; in den dünneren $\frac{1}{16}$ Zoll. Das Gewebe ist gleichmässig röthlich und hie und da, namentlich an den *Column. Bert.*, mit grossen gelben Flecken durchsprengt, die Pyramiden von dunkelröthlicher Farbe, stark verkleinert, hier und da etwas streifig; die Länge der Pyramiden beträgt an der grössten etwa $\frac{5}{8}$ Zoll. Die rechte Niere ist $3\frac{1}{8}$ Zoll lang, $1\frac{3}{4}$ Zoll hoch, $1\frac{1}{8}$ Zoll dick, ihre Oberfläche stärker geröthet; sonstiges Verhalten wie links. — Leber von mässiger Grösse; Acini sehr deutlich, ziemlich gross, mit rothem Centrum und durchscheinender, etwas weisser Peripherie. Galle dunkelblau, stark fadenziehend. Im untern Theile des Ileums starke Hyperämie der Schleimhaut; im Cöcum und *Colon ascendens* starke Hyperämie der Falten und auf denselben oberflächliche Ulcerationen, welche zum Theil noch mit gelblichen Schorfen bedeckt sind, zum Theil einen schiefrig narbigen Grund

darbieten; im *Colon transversum* ist die Affcetion geringer, erst in der Flexura wieder stärkere Hyperämie der Falten, aber ohne Zerstörungen der Oberfläche. — Mesenterialdrüsen ziemlich stark vergrössert, fest, auf dem Durchschnitt von blassröthlicher Schnittfläche. — Aorta in ihrem ganzen Verlaufe ziemlich eng, mit einigen Fettfleeken, sonst normal. — Im Gehirn grosse Anämie der grauen Substanz, mässig weite Ventrikel; weder an den Gefässen noch an der Pia etwas Abnormes.

Die mikroskopische Untersuchung der Nieren zeigt Folgendes.

a) Die Glomeruli sind durchweg ziemlich stark verkleinert; bei vielen innerhalb der Kapsel ziemlich viel grössere und kleinere Fetttröpfchen; Kapsel bei allen ziemlich stark verdickt, deutlich geschichtet mit zahlreichen deutlichen Bindegewebskörperchen.

b) Abnorm weite und abnorm enge Tubuli, erstere stellenweise grössere Gruppen bildend, ebenso letztere; die ersteren zeigen meist deutliche Epithelauskleidung und weites Lumen; in vielen der letzteren geschrumpftes Epithel, in keinen von ihnen ein Centralkanal. An vielen Stellen bemerkt man auch mit Fettkörnchen gefüllte Tubuli; die meisten derselben von normalem Umfang oder verengert. Die Epithelien der abnorm weiten Tubuli sind vergrössert, auch ihre Kerne von entschieden abnormer Grösse.

c) Das Zwischengewebe zwischen den Tubuli abnorm entwickelt, stellenweise streifig, nirgends Fetttröpfchen enthaltend.

Bei der Epicrise über diesen und den vorigen Fall hebt Prof. Traube die Wichtigkeit beider insofern besonders hervor, als sie beweisen, dass bei einer amyloiden Degeneration der in der Regel gelbe Harn beim Eintritt einer acuten fieberhaften Krankheit (hier des Erysipelas) spärlicher, dunkel und specifisch schwerer wird, während bei einer Nierenschrumpfung der Harn stets, selbst beim Eintritt einer acuten Krankheit (hier der Pneumonie), seine gelbe Farbe behält.

Ueber das Verhältniss der Tuberculosis zur amyloiden Degeneration behauptet Prof. Traube, dass er bei

jeder Tuberculosis mit vorhandenem Hydrops und Albumen im Urin amyloide Degeneration gefunden habe.†)

†) Den letzten Satz würde ich heute anders fassen als damals. Wenn auch sehr selten, so habe ich dennoch Fälle von käsiger Pneumonie beobachtet, in denen trotz Hydrops und Albuminurie keine amyloide Degeneration der Nieren vorlag. Es waren dies Fälle von ausgedehnter Verödung der Lungen mit consecutiver Hypertrophie des rechten Ventrikels, in denen es, in Folge gestörter Compensation, zu starker Stauung im Venensystem gekommen war. Sie unterschieden sich von den gewöhnlichen Fällen, wo Hydrops und Albuminurie Product amyloider Nieren-Entartung sind, durch die sie begleitende meist hochgradige Cyanose. Bei der Combination von Phthisis und amyloider Degeneration fallen die hydropischen Kranken dagegen, wie bekannt, durch ihre grosse Blässe auf.

LXXIII.

Ueber das Fieber bei subacut verlaufender Pyämie.†)

In letzter Zeit hat Hr. Traube vier Fälle von länger dauernder Pyämie††) beobachtet. Dazu kam ein im Jahre 1854 beobachteter, ebenfalls subacut verlaufender Fall von Puerperalpyämie. Der erste Fall ist in der Deutschen Klinik (Jahrg. 1859, No. 51) mitgetheilt. Es lag hier eine durch Perforation des *Proc. vermiform.* bedingte umschriebene Peritonitis vor. Der intraperitoneale Eiterheerd war in den Dickdarm hineingebrochen; dadurch Jauchebildung in dem Eiterheerde eingetreten; zugleich Thrombose in den Wurzeln der Pfortader und in Folge des Transports der inficirten Blutgerinnsel Lebervenenabscesse zu Stande gekommen. Das pyämische Fieber dauerte 21 Tage. — Der zweite Fall betraf eine Caries des linken Felsenbeines. Nachdem einige Jahre ein stinkender Ausfluss aus dem Ohre bestanden hatte, entwickelten sich plötzlich die Erscheinungen einer Basilar-Meningitis, denen die Erscheinungen der Pyämie folgten. Bei der Section fanden sich in der linken *Vena jugular. intern.* ein grosser fast ganz zerfallener Thrombus; in den Lungen metastatische Brandcavernen. Die Erscheinungen von Basilar-Meningitis waren: Schmerzhaftigkeit über den ganzen Kopf bis in den Nacken, ohne Remission; Excavation des Bauches, starke Spannung der Bauchdecken, Erbrechen, Stuhlverstopfung, geringe Pulsfrequenz, ganz wie bei *Meningitis tuberculosa.* Nach Beseitigung dieser Erscheinungen traten die

†) Protokoll eines am 6. Febr. 1860 gehaltenen Vortrages, abgedruckt aus Göschen's „Deutsche Klinik", Jahrgang 1860, d. d. 7. April.

††) Ich gebrauche für Pyaemie seit längerer Zeit den, wie ich glaube, zweckmässigeren Ausdruck „embolische Septicaemie".

charakterisehen Frostanfälle auf. Herr Traube führte den Fall sofort auf die Erkrankung des Felsenbeines zurück. Dazu bestimmte ihn der schon früher bestandene Ausfluss, ferner eine polypöse Wucherung, die halbkugelförmig die äussere Fläche des Trommelfells überragte. Es sah aus, als sei die Masse aus der Trommelhöhle durch eine Oeffnung im Trommelfell hervorgewuchert. Dies wurde bei der Section bestätigt. Es zeigte sich eine Perlgeschwulst in der Trommelhöhle und dann ein Jaucheheerd. Hr. Virchow konnte bei näherer Untersuchung keine Gehörknöchelchen entdecken; doch ist dies nicht sichergestellt, da er die Geschwulst schonen wollte. Mit der Trommelhöhle communicirte ein bohnengrosser cariöser Heerd. Die *Vena jugular.* war vom *Foramen lacerum* an bis zur Mündungsstelle in die *V. anonyma* mit chocoladenfarbener Masse gefüllt; ihre Wand sehr stark verdickt; das untere Ende des Thrombus noch erhalten; im *Sinus transvers.* und *sigmoid.* dieser Seite war frisches Coagulum. Die ganze linke Hirnhälfte (einschliesslich der linken Hälfte des Cerebellum) zeigte eine starke venöse Hyperämie, an der rechten Seite dagegen nicht (also mit der Menge Blut, welche im normalen Zustande durch die linke Jugularvene abfliesst, kann nicht gleichzeitig auch das Blut von der anderen Hirnhälfte abfliessen! Es erklärt sich dies durch die Unnachgiebigkeit der Sinus). — Das Fieber hatte 21 Tage gedauert. —

Bei dem dritten Falle, einer Puerperalpyämie aus dem Jahre 1857, dauerte das Fieber 27 Tage. Es kamen hier grosse Dosen von Digitalis zur Anwendung.

Der vierte Fall ist in No. 50 der Deutschen Klinik unter dem Titel: *Abscessus hepatis* mitgetheilt. — Die Dauer war etwa 4 Wochen.

Im fünften Fall war ein Leberabscess durch ein hineingeschossenes Metallstück entstanden. Er betraf einen 21jährigen wenig entwickelten Mann, der seiner Angabe nach am 11. Novbr. erkrankt war. Der Fall wurdezuerst auf einer andern Abtheilung als *Febris intermittens* behandelt; auch Hr. Traube sah ihn anfänglich dafür an. Milz und Leber waren bedeutend vergrössert, aber (bei wiederholter Untersuchung) ohne Empfindlichkeit gegen Druck. In der Gegend der Wurzel des *Os coccygis* continuirlicher Schmerz. — Das Fieber war vollkommen intermittirend. — Nachdem grosse Chinindosen vergeblich gebraucht waren, konnte über die Existenz eines pyämischen Fiebers kein Zweifel sein, aber die Stelle am *Os coccygis* konnte man nicht für den Heerd ansehen, weil bei Untersuchung durch den Mastdarm sich weder Schmerzhaftigkeit noch Schwellung fand. Am 29. Decbr. erfolgte der Tod. Bei der Section,

die Hr. Virchow machte, fanden sich metastatische Abscesse in beiden Lungen, ein grosser Abscess im hinteren stumpfen Leberrande, dem entsprechend die rechte Zwerchfellhälfte in das *Cavum pleurae* prominirte; in der mit grünlichem Eiter gefüllten Abscesshöhle ein Metallstück von der Gestalt eines Bleistiftabschnittes. Hr. Virchow vermuthete, dass es durch einen Schuss hineingekommen sei. — In der That wurde dann am Abdomen neben der *Linea alba* eine kleine Narbe entdeckt und unter dieser ein Kanal, der zu dem Abscess führte. Weitere Ermittelungen ergeben, dass vor etwa 9 Wochen ein Selbstmordversuch stattgefunden hatte. —

Die Schwierigkeit, ein pyämisches Fieber von dem durch Malaria erzeugten intermittirenden Fieber zu unterscheiden, ist oft sehr gross. Das pyämische Fieber zeigt folgende Eigenschaften:

1) Es kann vollkommene Intermissionen darbieten, wie die durch Malaria erzeugte Intermittens. Die Temperatur kann in diesen Intermissionen sogar abnorm niedrig werden (was bekanntlich ebenfalls bei Intermittens durch Malaria-Infection beobachtet wird).
2) Die Intermissionen können sowohl Vor- als Nachmittags auftreten.
3) Die Pulsfrequenz kann entsprechende Intermissionen darbieten. Doch kann trotz der niedrigen Temperatur auch abnorm hohe Pulsfrequenz vorkommen (was bei Intermittens durch Malaria-Infection nicht der Fall ist).
4) Gemeiniglich beobachtet man in unregelmässiger Weise bald Intermissionen, bald Remissionen.
5) Auch die Paroxysmen treten nicht zu so bestimmten Zeiten auf, wie bei Intermittens durch Malaria-Infection.
6) Bisweilen ist das Verhalten des Fiebers vor Eintritt der Frostanfälle charakteristisch. So war in Fall I. ganz im Anfang niedrige Temperatur, dann kamen auffallend grosse Temperatur-Schwankungen, deren Maxima bald des Morgens, bald des Abends erschienen. Erst auf diese Schwankungen folgten die Intermittensanfälle.
7) Digitalis beim pyämischen Fieber hat nur sehr vorübergehend Erniedrigung der Temperatur und Pulsfrequenz zur Folge, während *Chin. sulphur.* überhaupt keine erhebliche Wirkung auf das Fieber zeigt.

Intermittirendes Fieber hat Hr. Traube ausser in Folge von Malaria-Infection und bei Pyämie noch beobachtet:

1) Bei tuberculöser Pneumonie und tuberculöser Pleuritis. Bei

Lungenabscessen, die in freier Communication mit dem Bronchialbaum stehen, zeigt sich, wenn die zu Grunde liegende Entzündung beseitigt ist, geringes oder gar kein Fieber. Das Fieber bei Lungen-Tuberkulose kann also nicht auf die Eiterung in den Cavernen bezogen werden, sondern muss von der Entzündung in der Umgebung der Heerde herrühren.

2) Im Beginne schleichend verlaufender Pleuritiden.
3) Bei eitrigem Pleuraexsudat.
4) In Folge von Affectionen der Gallengänge, die zugleich mit dem intermittirenden Fieber durch den Gebrauch von Karlsbader Brunnen beseitigt wurden.

Der Heerd ist im pyämischen Fieber oft sehr schwierig nachzuweisen. Fehlt dieser Nachweis, so unterscheidet es sich von dem Fieber durch Malaria-Infection: a) durch das geschilderte *Stadium prodromorum*; b) durch die auffallende Unregelmässigkeit in den Paroxysmen; c) durch die grosse Pulsfrequenz in den apyretischen Zeiträumen; d) durch die unregelmässige Aufeinanderfolge von Re- und Intermissionen; e) durch die Wirkungslosigkeit selbst grosser Chinin-Dosen.

Der Milztumor giebt kein characterisches Merkmal; er ist in beiden Fällen vorhanden.

LXXIV.

Zur Pathologie der Nierenkrankheiten.†)

Hr. Traube knüpft an zwei vorgelegte Präparate die Mittheilung des folgenden Krankheitsfalles:

Ein 26jähriger junger Mann, von guter Constitution, ward am 10. Nov. v. J. in die Charité aufgenommen, in welcher er bis zu seinem 3 Monate später erfolgten Tode verblieb. Im Juli 1859 war Patient an einem *Ulcus syphiliticum Penis* und *Gonorrhoe* erkrankt. Vierzehn Tage vor der Aufnahme in's Hospital erschien ein syphilitischer Ausschlag, verbunden mit einem Gefühl von Rauhigkeit im Halse und Trockenheit der Nasenschleimhaut. Zur selben Zeit stellte sich Haemoptysis ein, die sich dann noch mehrere Male wiederholte. Am 2. November wurde Patient von heftigem Stirnkopfschmerz befallen, der ihn besonders des Nachts quälte. Zu diesem gesellten sich am 3. November Stiche in der linken Seite, die erst am 9. Nov. nachzulassen begannen. Vier Tage vor der Aufnahme stellte sich Husten ein. Das Oedem um die Knöchel wurde zum ersten Mal am 8. November bemerkt. Bettlägerig ist Patient erst seit seiner Aufnahme. Wie die mitgebrachten Receepte zeigen, sind Quecksilberpräparate zu keiner Zeit gebraucht worden. Bei der Aufnahme fand sich der Kranke in folgendem Zustande: Sparsamer Psoriasis-Ausschlag auf den Extremitäten; geringes *Oedema pedum*; Urin eiweissreich, sparsam, braunroth, spec. Gewicht 1029; 82 Pulsschläge und 26 Athemzüge in der Minute; Stuhlgang regel-

†) Protokoll eines am 8. Februar 1860 gehaltenen Vortrages, Allg. medicin. Central-Zeitung, Jahrg. 1860, d. d. 29. Februar.

mässig, Appetit vermindert. Der Thorax gut gebaut; der linke Pleurasack enthält eine bedeutende, der rechte eine geringere Flüssigkeitsmenge; die mikroskopische Untersuchung des Harns ergiebt sparsame Cylinder, mit wenigen freien Fetttröpfchen, und Blutkörperchen.

Im Verlaufe der Beobachtung ergab sich in Bezug auf die einzelnen Krankheitserscheinungen Folgendes:

Der Harn, anfangs sparsam (600—800 CC. in 24 Stunden), wurde vom 20. November ab reichlicher, so dass sein 24stündiges Volum am 26. November 1620 CC. betrug. Von da ab allmählige Abnahme bis zum 8. December, wo das 24stündige Volum wieder nur 900 CC. betrug; dann abermalige geringe Steigerung bis zum 15. Dec. Die letzte Steigerung beobachtete man am 29. Jan. d. J., wo das 24stündige Volum sich auf 1850 CC. belief. Mit Ausnahme dieses einen Tages wurde das normale mittlere Volum nie überstiegen. Das spec. Gewicht schwankte anfangs zwischen 1020 bis 1029 und sank vom 20. November ab, doch nur um Weniges unter das normale Mittel (1020), das es an einzelnen Tagen sogar wieder erreichte. Die niedrigste Zahl (1011) wurde am 30. Januar neben einem 24stündigen Volum von 1500 CC. beobachtet. Die letzte Messung wurde am 31. Januar ausgeführt und ergab bei einem Volum von 560 CC. ein spec. Gewicht von 1021. Die Farbe, in den ersten Tagen nach der Aufnahme mehr oder weniger intensiv braunroth, wurde vom 16. November ab heller und schwankte von da ab meist zwischen gelbroth und röthlichgelb; zwischen dem 2. bis 13. Jan. wurde sie von Neuem roth, ohne jedoch die in den ersten Tagen beobachtete Intensität zu erreichen. Vom 16. Januar bis zum Tode war sie fast ausschliesslich gelb. Ein reichlicher Bodensatz wurde zum ersten Mal am 20. November beobachtet und von da ab stets bis zum Tode wahrgenommen. Er zeigte fast immer eine gelbliche Farbe und enthielt am 20. November: a) zahlreiche, darunter sehr lange Gallertcylinder, von denen viele zahlreiche grosse, rundliche Kerne, welche denen der Nieren-Epithelien glichen, einschlossen; b) viele freie Kerne von derselben Beschaffenheit; c) eine geringe Anzahl mit Fetttröpfchen erfüllter Zellen; d) wenige Blutkörperchen, welche stellenweise ihres Farbestoffs beraubt und zu grösseren Haufen vereinigt sind; e) eine mässige Anzahl Eiterkörperchen und f) spärliche Harnsäurekrystalle. Eine dritte Untersuchung des sehr reichlichen Bodensatzes am 28. November ergab: a) sehr zahlreiche grosse und kleine pigmentirte

Harnsäurekrystalle, b) enorm viele Epithelien, die meisten mit Fetttröpfchen erfüllt, die Minderzahl mit einfach getrübtem Inhalt; c) aus Epithelien gebildete Cylinder; d) hyaline Cylinder; e) Fettkörncheneonglomerate von cylindrischer oder kugeliger Gestalt, letztere bei weitem überwiegend. Von Blutkörperchen nichts zu sehen. Die Harnsäurekrystalle wurden nur noch einmal, am 26. December, und zwar in grosser Menge, beobachtet, später nicht wieder. Später bestand der Bodensatz fast ausschliesslich aus fettig metamorphosirten Epithelien und Fettkörnchen-Conglomeraten. Nur kurz vor dem Tode, am 2. Februar, zeigten sich wieder hyaline Cylinder in grösserer Menge; man sah zweierlei Arten: a) in der Mehrzahl solche von dem Aussehn des mattgeschliffenen Glases, b) in geringerer Menge solche von der gewöhnlichen Beschaffenheit, wie man bei der Stauung des Blutes im Venensystem beobachtet. Die Eiweissmenge war stets beträchtlich, die des Harnstoffes immer nur sehr gering, etwa 9 Grammes; an einem Tage, auf welchen dann ein urämischer Anfall folgte, auf 6,4 Gr. sinkend.

Im Digestions-Apparat machten sich hartnäckige Durchfälle und Wandelbarkeit des Appetits geltend; gegen erstere erwies sich ein *Decoct. Colomb.* hilfreich.

Haut. Die Psoriasisflecke erblassten beim Gebrauche der gegen die Pleuritis angewendeten Medication (Calomel mit Digitalis) bald. Die hydropische Affection nahm sehr rasch zu. Tiefe, 1—2″ lange Incisionen bis in das Unterhautbindegewebe entleerten grosse Wassermengen. Traube zieht diese Incisionen den kleineren und zahlreichen vor, da sie energischer wirken und doch die Gefahr eines dieser Operation folgenden Erysipels leichter controlliren lassen. — Der Ascites nahm ebenfalls sehr rasch zu und machte dem Kranken Beschwerde; die Paracentese musste wegen einer gleichzeitig vorhandenen geringen Peritonitis unterlassen werden.

Respirations-Organe. Das linksseitige Pleura-Exsudat erlitt keine Verringerung, das rechtsseitige nahm zu. Kurz vor dem Tode trat (in Folge von Croup) heftige Dyspnoe ein.

Circulations-Apparat. Die Spannung der Radialarterie war anfangs normal, später nahm sie, gleichzeitig mit dem Umfange der Gefässe, enorm zu. Das Herz zeigte keine abnorm ausgedehnte Dämpfung; der Spitzenstoss war an der normalen Stelle, aber durch Fingerdruck nicht zu unterdrücken, so dass auf Hypertrophie des linken Ventrikels geschlossen werden durfte.

Das Nervensystem zeigte anfangs nichts Abnormes. Am

25. Nov. klagte der Kranke Morgens über Kopfschmerz, Mattigkeit, Luftmangel und gegen 5 Uhr Nachmittags wurde er plötzlich vollkommen blind. Gegen Mittag erfolgten epileptoide Anfälle. Die Anwendung eines Aderlasses von 6 Unzen, ein *Empl. Cantharid.* auf die vordere Fläche des Thorax und der innere Gebrauch von *Acid. muriat.* führten diesen urämischen Anfall vorüber; nach 48 Stunden war die Amaurose vollständig verschwunden. Bei der ophthalmoskopischen Untersuchung erwies sich die Retina durchaus intact. Solcher urämischen Anfälle erfolgten noch zwei, am 15. December und 15. Januar. Bei dem letztern stellte sich vorher Erbrechen, grosser Collapsus, Röcheln, Gedunsenheit des Gesichts, heftiger Kopfschmerz ein. Während des Anfalles und nach demselben bot Patient das Aussehn eines Moribundus dar: äusserster Collapsus, Bewusstlosigkeit, ab und zu Zuckungen der Extremitäten, Schaum vor dem Munde, der Puls an der Radial-Arterie kaum zu fühlen. Nichtsdestoweniger erholte sich der Patient auch aus diesem Anfalle.

Augen. Der Kranke litt gegen Ende der Krankheit an Amblyopie; die Untersuchung ergab die unter dem Namen: *Retinitis apoplectica* zusammengefassten Veränderungen.

Bei der Stellung der Diagnose durfte man durch die vorausgegangene Syphilis verleitet werden, eine amyloide Degeneration der Nieren anzunehmen. Dagegen sprach aber das reichliche Harnsediment, welches Traube bis dahin in keinem der bereits in grösserer Zahl von ihm beobachteten Fälle von amyloider Degeneration wahrzunehmen Gelegenheit hatte. Indem ihm dieses Moment wichtiger erschien als das ätiologische, glaubte er die Diagnose auf diffuse Nephritis wagen zu dürfen. Bei der grossen Menge des Sedimentes konnte eine Nierenschrumpfung, wenn überhaupt, nur in sehr geringem Grade vorhanden sein.

Section. Am Schädeldach waren keine Residua der syphilitischen Affection wahrzunehmen; im Gehirn nichts Abnormes. Am linken *Nervus opticus*, vor dem Eintritt in das Chiasma, fand sich eine eingedrückte, und hinter ihr eine von grauliehen Streifen durchsetzte Stelle. Eine ähnliche Alteration, aber in schwächerer Ausprägung, zeigte sich am rechten Opticus.

In den Pleurasäcken Exsudat; Compression des hintern Theils der Lungen, in denen sich ausserdem zwei wallnussgrosse käsige Infiltrationen vorfanden.

Das Herz war in seinem Volumen nicht vermehrt; der linke

Ventrikel stark verdickt in seinen Wandängen, resistenter, sein Muskelfleisch dunkelroth, die Capacität des hypertrophischen Ventrikels hatte offenbar wegen des *intra vitum* durch das pleuritische Exsudat beeinträchtigten Blutzuflusses keine Vermehrung erfahren. Im Aortensystem fand sich, den Annahmen von Senhouse Kirkes entgegen, keine Spur von *Endarteriitis deformans*; die Arterienhäute waren dehnbar, wie im normalen Zustande.

Nieren. Die Volums-Verhältnisse waren normal, die Oberfläche glatt, die Färbung der Cortical-Substanz gleichmässig gelblich weiss, die der Markkegel bläulich roth, so dass man auf den ersten Blick an amyloide Entartung hätte denken können. Die meisten Tubuli waren von normalem Lumen mit Fetttröpfchen erfüllt; an den Glomeruli keine Spur amyloider Degeneration, sie waren trübe, zeigten reichlichen Kernbesatz und waren durchgängig von dickem Bindegewebe umgeben. Zwischen den Tubuli zeigten sich stellenweise ziemlich reichliche Anhäufungen neugebildeter Kerne.

Es rechtfertigte somit das Sections-Resultat die vorher gestellte Diagnose: diffuse Nephritis und Hypertrophie des linken Ventrikels.

An diese casuistische Mittheilung anknüpfend, bemerkt Herr Traube, dass gegenwärtig der Name *Morbus Brightii*, da derselbe vier verschiedene Krankheitsprocesse in sich begreife, aufgegeben werden müsse.

Der erste dieser Processe ist der bei Klappenfehlern und ähnlich wirkenden Störungen des Circulations- und Respirationsapparats entstehende. Er führt nie zu der sogenannten Granular-Atrophie der Nieren.

Den zweiten stellt die amyloide Degeneration dar.

Der dritte und vierte wird von den beiden Formen der diffusen oder interstitiellen Nephritis gebildet, deren anatomische Verhältnisse bereits von Beer mit Genauigkeit beschrieben worden sind. Die eine dieser Formen, die circumcapsuläre charakterisirt sich anatomisch durch Bindegewebsentwickelung, vorzugsweise um die Glomeruli, während bei der andern Form, der intertubulären, die Neubildung vorzugsweise zwischen den Bellini'schen Röhrchen entwickelt ist. Auch das klinische Bild beider Formen ist verschieden. Die erste (die circumcapsuläre Nephritis) verläuft, wie es scheint, gewöhnlich chronisch. Der Harn zeigt sehr bald eine gelbe Farbe und ein niedriges specifisches Gewicht und ähnelt, abgesehen von dem mehr oder weniger reichlichen Bodensatz, dem

bei Nierenschrumpfung vorkommenden. Die zweite Form beginnt mit Hämaturie; das häufig chokoladenfarbene Sediment besteht fast ausschliesslich aus rothen, meist ihres Farbestoffs beraubten und verkleinerten Blutkörperchen.

Ist Schrumpfung der Nieren eingetreten, so gestaltet sich die Symptomatologie für die drei letztgenannten Formen durchaus gleich.

An diesen Vortrag knüpfte sich die folgende Discussion.

Hr. Leubuscher bezeichnet, ohne die Genauigkeit und Zuverlässigkeit der von Traube in seinem neulichen Vortrage specialisirten Thatsachen zu bezweifeln, die aus denselben gezogenen Schlussfolgerungen und die ganze Richtung, in der sich die Auffassung Traube's in diesem Falle bewegt, als bedenklich. Ausgehend von strieten Thatsachen und Beobachtungen, komme Traube zu sehr specialisirten und dogmatisch zugespitzten Consequenzen und ziehe die Untersuchung in ein so minutiöses Detail hinein, dass die Diagnose im höchsten Grade erschwert und von einer, nur Wenigen möglichen, Erforschung der mikroskopischen Beschaffenheit des Harns abhängig gemacht werde. Es sei dies nicht die Aufgabe, welche die klinische Medicin zu verfolgen habe; ihre Richtung müsse vielmehr darin liegen, das Gemeinsame an den Krankheitsprocessen zu finden, statt sie in Details zu zersplittern. Gerade Traube habe in dieser Richtung für die Bearbeitung der Krankheiten der Brustorgane so Vieles und Fruchtbares gewirkt, dass es um so auffallender sei, ihn bei dem Ausbau eines andern klinischen Gebietes in gerade entgegen gesetzter Richtung thätig zu sehen. — Was die von Traube angeführten verschiedenen pathologischen Processe in den Nieren selbst betrifft, so kann Leubuscher dagegen nicht mit dem Gewichte eines entsprechend grossen Beobachtungs-Materiales ankämpfen, hält aber eine haarscharfe Spaltung, wie sie Traube verursacht, für nicht durchführbar. Die verschiedenen Processe, deren Endpunkt die Atrophie der Nieren ist, können neben einander verlaufen oder sich als verschiedene Stadien eines und desselben Vorganges erweisen.

Hr. Traube erwiedert hierauf, dass gerade die neuere Pathologie der Lungenkrankheiten in der specialisirenden Richtung sich bewege, welche Leubuscher ihm zum Vorwurfe mache: man unterscheide z. B. sehr bestimmt typhöse und tuberkulöse Pneumonie und fasse die anatomisch verschiedenen Processe auch in gesonderter klinischer Darstellung auf. Diesem Specialisiren gegenüber befinde

sich die Therapie allerdings im scheinbaren Nachtheil, nichtsdestoweniger liesse sich mit Bestimmtheit voraussetzen, dass auch sie in demselben Grade schärfer und sicherer sich gestalten würde, in welchem die Pathologie zu schärfer umgrenzten Krankheitsbegriffen gelange. In Bezug auf seine Untersuchungen über Nephritis erklärt Traube dieselben für noch nicht abgeschlossen, jedoch gehe zunächst das als Resultat aus ihnen hervor, dass die theoretische Krankheitsbezeichnung *Morb. Brightii* verschiedene Processe umfasse, welche unmöglich zu einem Begriffe verschmolzen werden dürften. Von dem bei compensatorischen Kreislaufs-Störungen vorhandenen Nierenleiden und der amyloiden Degeneration sei dies schon allgemein anerkannt; es könne demnach nur die interstitielle Nephritis Bedenken erregen. Von dieser habe man allerdings früher deshalb nichts wissen können, da man, von der Annahme der parenchymatösen Nephritis ausgehend, bei der Untersuchung nur auf das Verhalten der Epithelien einging und die Glomeruli und das interstitielle Bindegewebe unberücksichtigt liess. Die Veränderungen an den Epithelien sind unzweifelhaft secundärer Natur und darum ist der auf sie gestützte Begriff der parenchymatösen Nephritis ein unhaltbarer geworden; nur für diejenigen Fälle, in denen bei Compensations-Störungen des Kreislaufes Fettentartung der Epithelien allein auftritt, könnte man die Bezeichnung parenchymatöse Nephritis, allerdings auch als eine wenig zutreffende, beibehalten. — Die beiden Formen der interstietiellen Nephritis bieten nicht blos anatomische, sondern auch klinische Unterschiede, welche letzteren sich um so bestimmter und der Diagnose zugänglicher gestalten werden, je länger sich die Untersuchung diesem Punkte zuwenden wird.

Hr. Leubuscher will gerade in dem von Traube gewählten Beispiele ein zu Gunsten seiner Ansicht sprechendes Motiv erblicken. Wenn man verschiedene Arten der Pneumonie unterscheide, so lege man hier eben den Accent auf den klinisch wahrnehmbaren Vorgang, nicht auf anatomische Spitzfindigkeiten. — In Bezug auf die interstitielle Nephritis, so sei diese schon von Rayer der parenchymatöten gegenüber gestellt worden. Eine Verständigung über die hierbei in Betracht kommenden Fragen werde von einer vorherigen Verständigung über den Begriff der Entzündung im Allgemeinen abhängig sein.

Hr. Traube führt noch an, dass er bei der Diagnose der pathologischen Zustände der Nieren keineswegs lediglich auf die Harnuntersuchung Rücksicht nehme, sondern auch den übrigen Verhaltnissen ihr Recht zu Theil werden lasse. So sei ihm für die

Diagnose der amyloiden Degeneration das ätiologische Moment, das Vorhandensein von Scrophulose, Lues, Tuberculose ein sehr bedeutungsvolles und bestimmendes.

Hr. Ebert führt an, dass bei Kindern, die an hochgradiger Lungen-Tuberculose zu Grunde gingen, amyloide Degeneration der Nieren ausserordentlich häufig vorkomme.

Eine Anfrage des Hrn. Veit in Bezug auf die von Rokitansky beobachtete, mit Fettleber verbundene Steatose der Nieren, bei welcher die Kranken nicht an Urämie, sondern an Cholämie zu Grunde gehen, beantwortet Traube dahin, dass ihm diese Affection nicht vorgekommen, dass aber an dem Vorhandensein derselben, bei der Zuverlässigkeit Rokitansky'scher Beobachtungen, nicht zu zweifeln sei.

Hr. Remak hält es für bedenklich, vom theoretischen Standpunkte aus gegen die anatomische Specialisirung der Krankheitsprocesse zu sprechen. Diese Richtung entspreche vollkommen dem Standpunkte und den Forderungen der heutigen Wissenschaft, und eine Kritik derselben sei nur zulässig, wenn sie ebenfalls auf dem Boden der Thatsachen stände.

Hr. Rosenstein führt an, dass die Auflösung des Gesammtbegriffes *Morb. Brightii* in verschiedene Krankheitsprocesse eine schon von Virchow vor Jahren angeregte Bestrebung sei. Als Neuerung in den von Traube aufgestellten Annahmen sei nur die Aufstellung der Unterscheidung einer circumcapsulären und intertubulären interstitiellen Nephritis, welche Hr. Traube selbst übrigens noch für unerwiesen hält, und andrerseits die Verwerfung der parenchymatösen Nephritis zu betrachten. Gegen diese letztere Behauptung müsse er nun Verwahrung einlegen, da ganz entschieden anatomische und klinische Argumente dafür sprächen. Die fettige Entartung des Epithels in Folge entzündlicher Vorgänge sei von jener blos regressiven Metamorphose ohne vorgängige Entzündung wohl zu unterscheiden. Die Vergrösserung und trübe Schwellung der Epithelien als erstes Stadium ist hier charakteristisch, und gerade die Nierenaffectionen bei acuten Exanthemen lieferten ein gutes Beispiel für das Vorhandensein der parenchymatösen Nephritis. Uebrigens sei auch bei den nach Herzkrankheiten auftretenden Affectionen der Satz von Traube, dass dieselben nie zum Schwunde der Nieren führen, zu weitgegriffen. Abgesehen von seinen eigenen Beobachtungen sprächen 2 von Frerichs und 1 von Reinhardt mitgetheilter Fall dafür. Die Fettentartung der Epithelien bilde hier wie in anderen Fällen den Uebergang zum Schwund der Kanäle.

Hr. Traube erwidert, dass bei fettig entarteten Epithelien es nicht zu unterscheiden sei, ob sie durch Entzündung oder aus anderen Ursachen degenerirt seien. Die Schwellung allein sei kein Kriterium der Entzündung, da bei derjenigen fettigen Degeneration, welche durch Embolie des Gehirns bedingt werde, wo also sicher nur Nekrose stattfinde, doch gleichzeitig Schwellung der degenerirten Zellen vorhanden sei. Das Produkt der Entzündung sei nicht blos Schwellung, sondern auch Wucherung. — Das was man parenchymatöse Entzündung, oder wie Beer sich rückhaltsvoll ausdrückt, parenchymatösen Process nennt, könne sich zu jedem andern pathologischen Processe in den Nieren gesellen, wie sich auch in den Lungen bei den verschiedensten Processen, selbst bei Atelectase, fettige Degeneration der Epithelien vorfinde, und wolle man daran festhalten, so müsse man so argumentiren: Nach Herzkrankheiten, bei interstitieller Nephritis, bei amyloider Degeneration — überall kommt parenchymatöse Nephritis vor. Bei ganz frischen Fällen von interstitieller Nephritis oder amyloider Degeneration finde sich noch keine Spur von fettiger Entartung der Epithelien; bei längerer Behinderung des Blutzuflusses durch die verengerten oder comprimirten Glomeruli mache sich das Absterben der Epithelien bemerkbar. — Von den Nierenveränderungen bei acuten Krankheiten sei bis jetzt nur Variola genau beobachtet, und interstitielle Veränderung nachgewiesen, dahingegen sei Scharlach noch nicht Gegenstand der Untersuchung gewesen.

Gegen diese letztere Behauptung beruft sich Hr. Rosenstein auf einen von ihm selbst beobachteten und mitgetheilten Fall, in welchem er durch genaue mikroskopische Untersuchung des Harns die acuten Veränderungen der Epithelien beschrieben habe. Der einzelnen Zelle als solcher könne man allerdings nicht ansehen, ob sie auf entzündlichem Wege erkrankt sei oder einfach necrotisch zu Grunde gehe, wohl aber entscheide hierüber das Nebeneinander der anatomischen Verhältnisse und die gleichzeitig vorhandenen Uebergänge. Die Möglichkeit, die Erkrankung der Epithelien als secundäre zu deuten, bestreitet er nicht, und bei der granulären Niere in Folge seniler Atrophie sei dieselbe allgemein angenommen. Aber sie hat ihre engen Grenzen, und der Redner frägt Hrn. Traube, wie er z. B. die Fälle deutet, die sicher vorkämen, wo es sich um ausgebreitete Fettentartung der Epithelien und nur höchst geringfügige Spuren amyloider Entartung handelt. Hier könne die secundäre Degeneration doch nicht angenommen werden. Das Bestreben müsse sein, die Fälle von reiner interstitieller, parenchymatöser

und amyloider Nephritis zu sondern, und erst deren Symptomatologie festzustellen.

Hr. Traube weist darauf hin, dass in solchen Fällen der allgemeine Körperzustand und die Herzthätigkeit ins Auge zu fassen sei. Ist diese letztere herabgesetzt, so kann schon ein geringer Widerstand in den Glomeruli ausreichen, um den Blutzufluss zu den Epithelien zu hemmen und die fettige Degeneration derselben zu bewirken. Er würde sich aber für widerlegt erklären, wenn diese Zustände sich bei einem kräftigen Individuum fänden.

Hr. Remak führt an, dass sich bei Thieren oft fettige Entartung der Nieren-Epithelien ohne Krankheitserscheinungen vorfinde, so namentlich in den Nieren der Schweine in der Nähe der Malpighi'schen Körperchen. Aehnliches biete sich in den peripherischen Theilen der Leber dar. Bei neugeborenen Katzen mache sich die Fettmetamorphose des Nieren-Epithels erst bemerkbar, wenn sie schon Milch zu sich genommen hätten.†)

†) Aus diesem Protocoll ergiebt sich, wie der aufmerksame Leser ohne Weiteres ersieht, dass ich der erste war, der die Aufstellung einer „parenchymatösen Nephritis" als unhaltbar bekämpfte und auf die Nothwendigkeit der Unterscheidung zweier Formen der diffusen nicht suppurativen Nephritis aufmerksam machte.

LXXV.

Ueber Hypertrophie der linken Herzkammer und über Nierenschrumpfung.†)

Hr. Traube legt ein Herz und Nieren vor, die einer Section am Morgen desselben Tages entnommen sind. Sie rührten von einem jungen Manne her, der 15 Jahre alt am 4. Febr. in die Charité gekommen war. Der Tod erfolgte am 18. — Die Anamnese ist von geringer Wichtigkeit. Patient, ein ziemlich stupides Individuum, sagte aus, sein Vater sei an unbekannter Krankheit gestorben, die Mutter am Schlagfluss. Von früh an habe er an Drüsenerkrankung gelitten; dann im 10. Jahre an einem Bläschenausschlage. Vor 8 Tagen traten Stiche in der rechten Seite auf, die nach 2 Tagen wieder verschwanden. Ein Frostanfall wird geläugnet. Kribeln und Schmerz in dem einen Fuss. Das Allgemeinbefinden dabei ziemlich gut. —

Patient von schwächlichem Bau, aber ziemlich gut genährt. Mässige Gedunsenheit des Gesichts; Oedem um die Malleolen; von Fieber nicht die Spur. — Die Herzdämpfung beginnt von der 2. Rippe, wird von der 3. abnorm intensiv und reichte nach abwärts bis zur 5. Rippe, nach links hin bis an die Mammillarlinie; sie ist in der Nähe der letzteren fast ebenso intensiv als zunächst dem Sternum. Der Spitzenstoss erscheint im 4. Intercostalraum, dicht nach innen von der Mammillarlinie; die Elevation ist systolisch, von beträchtlicher Höhe und schwer zu unterdrücken. Herztöne normal, laut; zweiter Pulmonalton nicht verstärkt. Die Radialarterien von mitt-

†) Protokoll eines am 20. Februar 1860 gehaltenen Vortrages, abgedruckt aus Göschen's „Deutsche Klinik", Jahrg. 1860, d. d. 14. April.

lerem Umfang und etwas stärker als normal gespannt. — Harn wenig eiweisshaltig, klar, blassgelb, von niedrigem spec. Gewicht, enthält eine geringe Menge von hyalinen Cylindern, von denen die meisten sparsame Fetttröpfchen einschliessen.

Im Verlaufe erhielt sich die abnorme Resistenz des Spitzenstosses; die Spannung in den Arterien wurde geringer, das Oedem wuchs nicht, der Harn erlitt keine erhebliche Veränderung. — Der Appetit war sehr mässig. Zeitweise Erbrechen. Besonders bemerklich Diarrhöe, indess kaum mehr als 3 Mal in 24 Stunden.

Die Diagnose wurde auf Schrumpfung der Nieren mit Hypertrophie des linken Ventrikels gestellt. Schlechte Prognose, weil eine Störung der Compensation vermuthet werden musste.

Am 14. 3 Uhr Nachmittags traten Zuckungen in Händen und Füssen auf während etwa 10 Minuten; dabei trat Schaum vor den Mund; dieses geschah anscheinend während des Schlafes. Der Anfall endigte mit Erbrechen. Ein gleicher Anfall, ebenfalls mit Erbrechen endigend, erfolgte am Abend. — Am 15. betrug die Harnmenge von 24 Stunden nur 800 CC., der Harn war klar, ohne Sediment, sauer, spec. Gewicht 1009. Eiweissgehalt etwas grösser, Harnstoff dagegen auf 6,4 Grm. gesunken. Nach anscheinender Besserung stellten sich am 18. Zuckungen ein mit Bewusstlosigkeit und dann schneller Tod.

Section: Das Herz entschieden, aber doch nur wenig vergrössert. Man findet einen auffallenden Unterschied zwischen beiden Ventrikeln. Der linke ist geräumiger als der rechte; seine Wanddicke im Maximum $\frac{1}{2}''$, während die des rechten kaum $\frac{3}{16}''$, beträgt. Das Muskelfleisch des linken Ventrikels ist roth, derb, das des rechten blass und schlaff. Im linken sind die Trabekeln stark entwickelt, weniger die Papillarmuskeln. Klappenfehler sind nicht vorhanden. Nur auf der Mitralis ein paar kleine, grieskorngrosse, knorpelige Erhabenheiten, welche auf die Function keinen Einfluss gehabt haben konnten. — Die Lungen ziemlich gross, schwerer als normal, zeigen neben einem acuten Oedem braunrothe Induration in grosser Ausdehnung, wie man sie bei lange bestehenden Herzleiden findet. — Im Dünn- und Dickdarm ist ziemlich ausgeprägter Katarrh; auch mässiger Katarrh der Magenschleimhaut. — Milz klein, schlaff, sonst ganz normal. — Die Nieren äusserst stark verkleinert; die Kapsel schwer abzuziehen; an der Oberfläche reichliche Granulationen; starker Schwund, besonders der Corticalsubstanz. In einigen *Column. Bertin.* erblickt man auf dem Durch-

schnitt ein ausgezeichnetes (Fett-)Reticulum. Markkegel scheiden sich nur undeutlich ab. Die Nieren sind schlaff, aber sehr derb. —

Hr. Traube theilt diesen Fall nicht mit als Bestätigung früherer Mittheilungen über Nierenschrumpfung und Hypertrophie des linken Ventrikels, sondern in diagnostischer Beziehung. In den Lehrbüchern wird gewöhnlich die Hypertrophie der Ventrikel zugleich mit ihrer Dilatation abgehandelt, als wären sie stets mit einander verbunden. Doch hat Hr. Traube eine Anzahl von Fällen beobachtet, in denen Hypertrophie des linken Ventrikels entschieden ohne Erweiterung bestand. Die Zeichen dieser Hypertrophie sind folgende:

1) Die Percussion ergiebt (bei normalem Umfang der Lungen) eine abnorm intensive Dämpfung des Schalls in der Herzgegend.
2) Der Spitzenstoss (selbst bei mässiger Erweiterung der Höhle) in Bezug auf die Stelle normal (im 4. oder 5. Intercostalraum), auch seine Breite und Höhe zeigt nichts Auffallendes; um so auffallender aber ist der Wiederstand, den die Finger erfahren, wenn man die Elevation zu unterdrücken sucht; es ist dies ein der abnormen Spannung der Arterien analoges Phänomen.
3) Verstärkung des zweiten Aortentones rechts vom Sternum (im zweiten Intercostalraum).
4) Abnorme Spannung des Aortensystems bei gesunden Wandungen. Der gewöhnliche Fingerdruck reicht nicht mehr aus, um den Puls zu unterdrücken.

Der Symptomencomplex ist nicht immer so vollständig, und in vorliegendem Falle war er, wie man sieht, auf ein Minimum reducirt.

In Bezug auf die Diagnose der Nierenschrumpfung ist zu bemerken: Wenn die Krankheit vollständig compensirt ist, so kann das Harnvolum normal, auch abnorm gross sein; gegen das Ende des Lebens aber beobachtet man stets eine Verminderung desselben. Die Farbe ist stets blassgelb, das spec. Gewicht stets niedrig. Gegen Ende des Lebens erhöht sich das spec. Gewicht nicht, trotz der Verminderung des Harnvolums, und selbst wenn eine acute Krankheit hinzukommt, eine Pneumonie oder Pericarditis, nimmt die Flüssigkeit keine rothe Farbe an. Anders verhält sich's bei der amyloiden Degeneration auf der Höhe der Krankeit, wo beim Eintritt eines acuten fieberhaften Leidens der Harn roth wird und ein

sogar hohes spec. Gewicht zeigt. Der Eiweissgehalt ist bei Nierenschrumpfung gewöhnlich gering; Harnstoff stets bedeutend unter der Norm. Ferner beobachtet man Mängel eines jeden Sedimentes, sowohl eines Sedimentes aus harnsauren Salzen, als auch eines morphotischen Sediments. (Auf der Höhe der Affection ist bei amyloider Degeneration der Eiweissgehalt sehr bedeutend und nicht selten ein Sediment von harnsauren Salzen zugegen.) —†)

†) Ich pflege in meinen klinischen Vorlesungen jetzt folgende, die Diagnose der Hypertrophie des linken Ventrikels betreffende, Sätze aufzustellen:

1) Es giebt eine Reihe von Erscheinungen, welche mit Sicherheit auf eine abnorm hohe Spannung des Aortensystems schliessen lassen. Diese sind a) abnorme Resistenz der Radial-Arterien bei normaler Beschaffenheit ihrer Wände; b) Verstärkung, Erhöhung und klingende Beschaffenheit des diastolischen Aortentones (von welchen Eigenschaften die zweite nicht selten ausfällt); c) abnorme Resistenz des Spitzenstosses.

2) Wenn diese Erscheinungen nachweislich längere Zeit bestehen, zumal unter annähernd normalen Ernährungsbedingungen, dann ist mit einer an Gewissheit gränzenden Wahrscheinlichkeit auf Hypertrophie des linken Ventrikels zu schliessen.

3) Dieser Schluss wird vollkommen sicher, wenn neben den Erscheinungen abnorm hoher Spannung des Aortensystems entweder Zeichen für Volumsvergrösserung des Ventrikular-Kegels oder gar Zeichen einer Dilatation des linken Ventrikels nachweisbar sind

4) Zeichen, welche für Dilatation des linken Ventrikels sprechen, sind a) Verlängerung der durch palpatorische Percussion gewonnene Projections-Figur des Herzens in der Richtung der Herzspitze; b) diffuse systolische Elevation der gesammten Herzgegend oder der Gegend des linken Ventrikels bei normalem oder vergrössertem Tiefendurchmesser des Brustkastens; c) Verschiebung des Spitzenstosses nach links oder nach unten bei nachweislich normaler Lage des Herzens.

Selbstvesständlich beziehen sich die ersten drei Sätze jedoch nur auf solche Fälle, in denen die Hypertrophie des linken Ventrikels durch abnorme Widerstände an der Peripherie des Aortensystems, nicht auf solche, in denen sie durch Klappenfehler bedingt ist.

LXXVI.

Ueber Emphysem.†)

Hr. Traube glaubt der von Hrn. Virchow aufgestellten Behauptung, dass die abnorme inspiratorische Erweiterung der Lungen für sich allein zur Erzeugung des Emphysems nicht ausreiche, sich anschliessen zu müssen. Bei normaler Durchgängigkeit der Bronchien vermöge selbst die stärkste Ausdehnung des Parenchyms nicht das wahre Laënnec'sche Lungenemphysem herbeizuführen, wie die Thatsache beweist, dass bei vollständiger Schrumpfung der einen Lunge die andere sich zwar erweitert, aber nicht emphysematös finde.

In Bezug auf das Verhältniss des Catarrhs zum Emphysem müsse zwischen den beiden Formen des Catarrhs unterschieden werden. Jene verbreitete Form des Bronchialcatarrhs mit homogenem, schleimig-eiterigem, münzenförmigem, schwimmendem Auswurfe, bei welchem sich als acustische Erscheinung grossblasiges Rasseln an den hinteren unteren Theilen des Thorax vorfinde, disponire, wie hochgradig auch die zuweilen dabei vorhandene Dyspnoe sei, nicht zu Emphysem. Dahingegen könne man dies nicht von der Form in Abrede stellen, welche Laënnec als trockenen Catarrh bezeichnet. Bei dieser Affection sei der sparsame Auswurf schleimig und enthalte feine, cylindrische, fadenförmige weisse Körperchen, die sichtlich aus den feinsten Bronchien herkommen und aus eingedicktem Schleim bestehen, in den Eiterkörperchen eingebettet liegen, die

†) Aus dem Protokoll einer am 30. Octob. 1860 Statt gehabten Sitzung, abgedruckt aus der „Allgem. Medic. Central-Zeitung", Jahrg. 1860, d. d. 17. Novbr.

zum Theil die pyoide Form angenommen haben. Die acustische Erscheinung beim trockenen Catarrh ist *Rhonchus sibilans*, deutet also ebenfalls auf Verengerung der feinsten Bronchien hin. Beim Hustenacte wird eine Verdichtung der Luft im ganzen Respirations-Tracte erzeugt, welche an den Stellen, wo die feinsten Bronchien von den cylinderförmigen Körperchen vorübergehend hermetisch verschlossen werden, die beträchtlichste Spannung hervorrufen muss und so zur Erweiterung der diesen Bronchien angehörenden Lungentheile führen kann. In vielen Fällen finden sich bei Emphysem kleine atelectatische Stellen, die nicht, wie Rokitansky voraussetzt, durch Compression des Lungengewebes bedingt werden, sondern durch dauernden hermetischen Verschluss der feinsten Bronchien, welcher, wie Hr. Traube früher nachgewiesen, nothwendig Atelectase erzeugt. In Fällen von chronischer Lungentuberkulose †) besteht der Auswurf öfters aus zottigen Klumpen, die aus einer grossen Menge feiner gelblichweisser, incinander gewirrter Fäden gebildet werden. Auch hier macht sich die eben auseinander gesetzte Wirkung in Bezug auf die Production von Emphysem und Atelectase geltend.

Das *Asthma nervosum* hält Hr. Traube für nichts als einen *Catarrhus acutissimus*. Eine Thatsache ist die, dass es häufig mit Schnupfen beginnt. Während der Schnupfen vorübergeht, treten die asthmatischen Erscheinungen ein. Im Verlauf, häufig erst am Ende des Anfalls, stellt sich Expectoration ein. Mit der Dauer nähern sich die Anfälle. Nichts ist wirksamer gegen *Asthma nervosum* als südliches Klima, das auch auf den trockenen Catarrh von so grosser Wirkung ist. — Hr. Traube ist gegen die Schlussfolgerungen, welche Hr. Virchow aus Analogie macht. Der eine Patient hat bei anscheinend gleicher Veranlassung allerdings viel intensivere Erscheinungen als der andere. Aber um dies zu erklären, reicht die vorhandene Theorie der Dyspnoe vollkommen aus: wir müssen annehmen, dass das Blut, dem weniger Sauerstoff zugeführt wird, auf die *Medulla oblongata* erregend wirkt, so dass die Contractionen der Inspirations-Muskeln dadurch energischer werden. Nun kann eine *Medulla oblongata* anders reagiren als die andere, und dadurch weniger oder mehr Dyspnoe entstehen.

In Bezug auf die Analogie mit dem Gefässsystem ist zu bemerken: durch Steigerung des Druckes im Aortensystem wird ein Aneurysma allerdings nicht erklärt werden; aber beim Emphysem

†) muss heissen: „schleichend verlaufender käsiger Pneumonie".

kann, wie gezeigt, der abnorme Druck auf einzelne Bronchien beschränkt sein.

Die verminderte Retraetilität des Lungengewebes kann an der Leiche nicht entschieden werden. Frühere Experimente Traube's zeigen, dass man selbst *post mortem* durch Einspritzungen von Oel oder Gummilösung Hervorragungen aus der Lunge hervorbringen kann, die durch Gruppen nicht vollständig zusammengezogener Lobuli gebildet sind. Bei ähnlichen Vorkommnissen in der menschlichen Leiche lässt sich nicht ermitteln, ob die betreffenden Bronchien verschlossen sind, oder nicht. Klinisch steht es so: der Stand des Zwerchfelles ist, bei normaler Muskulatur desselben, bedingt durch die Elastieität des Lungengewebes; steht das Zwerchfell niedrig, so schliessen wir auf verringerte Retraetilität der Lungen.†)

†) Die hier geäusserte Ansicht über die Natur der Krankheit, welche man schlechtweg als „Asthma" oder „Asthma nervosum" bezeichnet, halte ich, nach einer weiteren zehnjährigen Erfahrung, die auf der Beobachtung einer grossen Zahl solcher Fälle beruht, noch in ihrer ganzen Ausdehnung aufrecht. Die Existenz eines Zwerchfell-Krampfes während der Anfälle erkenne ich als eine zweifellose Thatsache an, aber dieser Krampf ist ebensowenig die Ursache der übrigen Erscheinungen, wie der von Früheren supponirte Krampf der Bronchien. Dass durch Kohlensäure-Anhäufung im Blute ein Zwerchfellskrampf, wie der im asthmatischen Anfalle zu beobachtende, hervorzurufen sei, lehrt ein im ersten Bande p. 286 erwähnter Versuch, und dass durch einen Catarrh von solcher Ausdehnung, bei dem es zur Verengerung zahlreicher feiner Bronchien kommt, eine starke Kohlensäure-Anhäufung im Blute herbeigeführt werden muss, ist selbstverständlich. —

LXXVII.

Eine sphygmographische Notiz.†)

Hr. Traube zeigt das Marey'sche Sphygmographion vor und knüpft daran einige Bemerkungen. Schon vor vier Jahren habe Vierordt ein zu ähnlichem Zwecke dienendes Instrument construirt, das T. allerdings nicht zu Gesicht bekommen; dasselbe scheine sich jedoch wegen seines zu grossen Volumens für den Gebrauch am Krankenbette nicht sehr zu eignen. Ausserdem sei, wie Marey gezeigt hat, der lange Hebel am Vierordt'schen Instrumente zu träge, um die kleineren Excursionen der Arterienwand noch anzugeben. Das Marey'sche Instrument sei kleiner, handlicher, und besitze bei der Kleinheit seines Hebels eine grössere Beweglichkeit und Genauigkeit. Wenn auch die allgemeine Einführung des Sphygmographion in die Praxis sich nicht erwarten lasse, so werde es doch, wie das Thermometer, dazu dienen, interessante pathologische Gesetze aufzufinden.

Das Sphygmographion kann nur die Excursionen eines beliebigen Punktes der Arterie nicht aber die Spannung im Arterienrohre, wie Marey glaubt, messen. Die absolute Grösse der Excursion ist auch nicht zu messen, sondern nur die Geschwindigkeit, mit welcher der betreffende Punkt aus einer Stellung in die andere übergeht. Hr. Traube legt die Pulscurven von zwei Kranken vor. Der erste litt an bedeutender Dilatation und Hypertrophie des linken Ventrikels, die nicht durch Klappenfehler hervorgerufen waren, sondern durch Sclerose des Aortensystems; es war starke Spannung

†) Protokoll eines am 14. November 1860 gehaltenen Vortrages, abgedruckt aus der „Allgem. Medic. Central-Zeitung", Jahrg. 1860, d. d. 28 Novbr.

der Arterien vorhanden. Der hier obwaltende *Pulsus tardus* stellte sich in ausgezeichneter Weise durch das Instrument dar; die Systole, besonders das Ende derselben, erfolgte langsamer als normal (S. Fig. 1).

Fig. 1.



Bei dem zweiten Falle, Insufficienz der Aortenklappen, ging die Systole mit grosser Geschwindigkeit von Statten, so dass der aufsteigende Schenkel der Curve eine nahezu senkrechte Linie darstellte. Auch der absteigende Schenkel verhielt sich anders wie im vorigen Falle, indem er einen deutlich ausgeprägten dicrotischen Absatz zeigte, der in dem andern Falle fast ganz fehlt (S. Fig. 2).

Fig. 2.

Hr. Traube bemerkt noch beiläufig, dass die Beobachtungen der Alten in Bezug auf die Pulsqualitäten, abgesehen natürlich von den diagnostischen und prognostischen Deutungen derselben, sich immer mehr als richtig erweisen. So habe man in neuerer Zeit auch die Existenz des *Pulsus differens* wiederum thatsächlich festgestellt. Aus Marey's Beobachtungen gehe hervor, dass der *Pulsus dicrotus* auch im normalen Zustande vorhanden sei, aber nur durch das Sphygmographion wahrgenommen werden könne.†)

†) Bekanntlich hat Wolf später gezeigt, dass der normale Arterien-Puls kein dicroter, sondern ein tricroter sei.

LXXVIII.

Notiz über Retinitis apoplectica.†)

Hr. Traube zeigt die Nieren und das Herz eines unter den unzweideutigen Zeichen von Nierenschrumpfung und Hypertrophie des linken Ventrikels Verstorbenen vor. Aus der Krankengeschichte des betreffenden Patienten sind folgende Thatsachen hervorzuheben. Zunächst die *Retinitis apoplectica*; im Laufe der Behandlung schwand dies Leiden, um jedoch später zu recidiviren. — Während des ganzen Krankheitsverlaufes litt Patient an vielfachen neuralgischen Beschwerden. Nachdem anfangs *Neuralgia occipitalis*, dann *intercostalis* vorhanden gewesen, stellten sich später heftige neuralgische Beschwerden in der rechten untern Extremität ein, welche sich durch besondere Schmerzhaftigkeit der Muskeln bei Druck und Bewegung als Myalgie charakterisirten; der plötzliche Eintritt des Leidens, die Heftigkeit des Schmerzes, die stets beibehaltene gebogene Stellung in Hüft- und Kniegelenk hätten an das Vorhandensein einer Coxitis glauben lassen können. Die äussere Anwendung des Veratrins hatte bald die Beseitigung dieser Neuralgie zur Folge, die aber später wiederkehrte, und zwar nicht mehr lediglich auf die Muskeln beschränkt, sondern auch auf die Haut verbreitet. Traube bemerkt beiläufig, dass derartige Neuralgien im Verlaufe der betreffenden Nierenkrankheiten nichts Ungewöhnliches, und von den älteren Schriftstellern über *Morb. Brightii* in missverständlicher Auffassung als ein sich öfter zu dieser Krankheit gesellender *Rheumatismus chronicus* angesehen worden seien. — Gegen Ende des Lebens

†) Protokoll einer am 20. Februar 1861 gehaltenen Sitzung, abgedruckt aus der „Allgem. Medic. Central-Zeitung", Jahrg. 1861, d. d. 13. März.

trat Pericarditis auf, welche ohne Zweifel als urämische zu bezeichnen ist, wie alle jene secundären Entzündungen, welche im Verlaufe des in Rede stehenden Nierenleidens sich erzeugen.

Die *Retinitis apoplectica*, welche bei demselben so häufig beobachtet wird, steht mit der Hypertrophie des linken Ventrikels in ersichtlichem Zusammenhang. Für die Existenz dieses von Traube schon früher hervorgehobenen Zusammenhanges spricht die Thatsache, dass man bis jetzt keinen wohl constatirten Fall dieser Augenkrankheit ohne gleichzeitige Hypertrophie des linken Ventrikels kennt. Während nun aber die Hämorrhagien der Netzhaut unmittelbar aus dem gesteigerten Druck im Aortensystem zu erklären sind, dürften die anderweitigen pathologischen Veränderungen, deren entzündliche Natur durch Schweigger's Untersuchungen ausser Zweifel gestellt worden, auch mit dem vermehrten Harnstoffgehalt des Blutes zusammenhängen. Vorausgesetzt, dass der Harnstoff oder dessen Zersetzungsprodukte als Entzündungserreger zu wirken vermögen, so muss eine Entzündung unter diesen Bedingungen um so eher zu Stande kommen, je grösser die Menge des Harnstoffs ist, die in einer gegebenen Zeit den Gewebselementen zugeführt wird. Diese Menge aber wird bei gleichem Gehalt des Blutes an Harnstoff (d. h. bei gleicher Störung der Nierensecretion) um so grösser ausfallen, je grösser die Geschwindigkeit des extravasculären Stromes der harnstoffhaltigen Ernährungsflüssigkeit ist. Und die Geschwindigkeit dieses Stromes muss wachsen mit dem Druck im Aortensystem, welcher denn auch in der That in allen diesen Fällen von Nierenschrumpfung mit consecutiver Hypertrophie des linken Ventrikels (mit Ausnahme der letzten Lebenstage) greifbar erhöht war. Wäre die Zurückhaltung des Harnstoffs im Blute die einzige Ursache der *Retinitis apoplectica* und der anderen oben erwähnten secundären Entzündungen, dann müssten beide auch bei der amyloiden Entartung der Nieren, bei der die Harnstoffausscheidung nachweisbar ebenfalls sehr vermindert sein kann, häufig vorkommen, was erfahrungsgemäss nicht der Fall ist. Von einer Combination der *Retinitis apoplectica* mit einfacher amyloider Entartung der Nieren ist bis jetzt sogar kein Fall bekannt.

Hr. Rosenstein bemerkt, dass sich in den von Wagner angeführten Beobachtungen, neben drei Fällen mit Hypertrophie des linken Ventrikels, auch einer ohne dieselbe finde. Hr. Traube habe selbst einen Fall von amyloider Degeneration mit *Retinitis apoplectica* berichtet. — Was die Annahme eines unter gesteigertem

Drucke transsudirenden, mit Harnstoff überladenen Blutes als Entzündungsreiz betreffe, so sei dagegen zu erinnern, dass dieselbe Drucksteigerung auch grössere Blutmengen an allen anderen Orten in die Gewebe treten lasse und somit eine Art von Compensation herbeigeführt werde.

Hr. Traube macht hiergegen geltend, dass man geringere Grade von Hypertrophie des Herzens leicht übersehe, wenn man nicht durch Messungen sich von den Dimensionsverhältnissen überzeuge; es dürfte somit der von Hrn. Rosenstein citirte Fall nur eine scheinbare Ausnahme bilden. Der von T. selbst beobachtete Fall von *Retinitis apoplectica* bei amyloider Degeneration sei mit Hypertrophie des linken Ventrikels verbunden gewesen. Was den letzten von Hrn. Rosenstein erhobenen Einwurf betreffe, so könne derselbe, da es sich hier vorläufig nur um die Erörterung einer hypothetischen Annahme handele, auf sich beruhen.

Hr. Schweigger ist ebenfalls der Ansicht, dass nicht alle von Wagner berichteten Fälle der in Rede stehenden Categorie von Netzhautleiden zugezählt werden dürften, da man zur Zeit der ersten Wagner'schen Mittheilungen die ophthalmoskopischen und anatomischen Befunde dieser Affection noch nicht kannte. In denjenigen Wagner'schen Fällen, welche mit Sicherheit hierher zu rechnen seien, sei Hypertrophie des linken Ventrikels vorhanden gewesen.

Hr. Rosenstein behauptet, dass diejenigen Fälle, auf welche er recurrirt, mit den früher und später ermittelten Sectionsbefunden vollkommen übereingestimmt hätten und nicht in Zweifel zu ziehen seien.

Hr. v. Gräfe hat ebenfalls in allen Fällen von Netzhautleiden bei Nephritis das Vorhandensein von Hypertrophie des linken Ventrikels mit oder ohne Dilatation constatirt, womit jedoch nicht ausgeschlossen sei, dass auch Apoplexien der Netzhaut mit Bildung von Fettplaques vorkommen, denen kein Nierenleiden zu Grunde liegt. — Auch ihm scheint das Moment der Ueberschwängerung des Blutes mit Harnstoff von grossem Gewicht für das Zustandekommen des in Rede stehenden Netzhautleidens, dessen Bezeichnung als *Retinitis apoplectica* er aber für nicht zutreffend hält, insofern viele Fälle von ausgebreiteten Netzhaut-Apoplexien vorkommen, bei denen aber gerade die anderweitigen charakteristischen Gewebsveränderungen fehlen.

LXXIX.

Zur Lehre von der Magenerweiterung.†)

Hr. Traube legt ein Präparat vor, welches eine enorme Ausdehnung des Magens und das Vorhandensein zweier grosser Magengeschwüre zeigte. Der grösste Längendurchmesser des gefüllten Magens betrug 11 Zoll, der grösste Querdurchmesser 9 Zoll. Die Erweiterung erstreckt sich auch mit auf das Duodenum, dessen Umfang $3\frac{3}{4}$ Zoll beträgt, so dass es fast die Dicke des Dickdarms besitzt. Der Pylorusring ist sehr weit, so dass sich drei Finger durchschieben lassen. An der hintern Wand des Magens ein rundliches Geschwür mit scharf abgesetzten Rändern, das 2 Zoll bis $2\frac{1}{2}$ Zoll im Durchmesser hat, es ist vom Pylorus $\frac{1}{2}$ Zoll, von der Cardia $1\frac{1}{2}$ Zoll entfernt; sein Grund wird vom Pancreas gebildet. Diesem Geschwür gerade gegenüber, in der vordern Magenwand ein grösseres, mehr elliptisches, mit Durchmessern von $2\frac{1}{2}$ Zoll bis $3\frac{3}{8}$ Zoll, dessen Grund vom linken Leberlappen gebildet wird. Die zwischen beiden Geschwüren übrig gebliebene, in der Richtung der kleinen Curvatur verlaufende Hautbrücke hat in ihrem mittlern schmalsten Theil kaum eine Breite von $\frac{3}{8}$ Zoll. Die Schleimhaut des Magens ist wenig verändert, die Muskelhaut an einigen Stellen verdickt, an anderen verdünnt. Die Bindegewebsproduction, welche die innige Verbindung der vordern Magenfläche mit der untern Fläche des linken Leberlappens vermittelt, erstreckt sich in Form eines längsstreifigen, gefässhaltigen Gewebes noch über den scharfen Leberrand *in maximo*

†) Protokoll einer am 6. März 1861 gehaltenen Sitzung, abgedruckt aus der „Allgem. medic. Central-Zeitung“, Jahrg. 1861, d. d. 23. März.

bis auf $1\frac{1}{2}$ Zoll hinaus, was darauf hinzudeuten scheint, dass die Erweiterung erst nach eingetretener Verwachsung sich gebildet habe.

Die Anamnese ergab folgendes: Patient leidet angeblich bereits seit 5 Jahren an heftigen Magenbeschwerden, dieselben bestanden damals in äusserst quälenden, meist nach dem Essen auftretenden drückenden Schmerzen im Epigastrium. Der Appetit war meist schlecht, Erbrechen jedoch mit den Schmerzen nicht complicirt. Die Schmerzen waren seitdem stets nur in wechselnder Intensität vorhanden, und verbanden sich allmählig mit einem von Zeit zu Zeit auftretenden Gefühle von „Gedunsenheit" des Leibes und Beengung der Respiration. Letzteres nahm meist nach reichlichem Erbrechen und häufigem Ructus ab, erreichte dann, nach Entleeruug des Magens, angeblich etwa binnen 4—5 Tagen, stets wiederum eine höchst qualvolle Heftigkeit, so dass Patient, um sich in seinem Leiden Linderung zu verschaffen, sich gewöhnte, durch mechanische Reizung des Pharynx Erbrechen hervorzurufen. Er entleerte dabei gewöhnlich eine sehr bedeutende Quantität Mageninhalt (etwa 4—5 Quart und darüber), das Erbrochene war meist flüssig, von chokoladen brauner Farbe. Daneben bestand Stuhlverstopfung; trat Stuhlgang ein, so waren die Faces mit reichlichen kaffesatzartigen Massen untermischt. Die Ernährung des Patienten litt schon während dieser fünf Jahre bedeutend, seit der vor 4 Wochen plötzlich eingetretenen Steigerung der Beschwerden ist er aber auf das Aeusserste heruntergekommen.

Status praesens bei der Aufnahme des Patienten am 12. Febr. Patient ist sehr heruntergekommen, abgemagert, das Gesicht erdfahl. Die untere Partie der linken Brusthälfte und die obere Bauchhälfte, besonders linkerseits und bis unterhalb des Nabels, aufgetrieben; die untere Grenze dieser Auftreibung hat die Gestalt der grossen Magencurvatur; auch sieht man einige undeutliche peristaltische Bewegungen. Der Percussionsschall im Bereich der Auftreibung ist laut, sehr tief, und beim Auscultiren mit metallischem Nachklang. Beim Aufsetzen des Pat. macht dieser Schall einer intensiven Dämpfung Platz, die jedoch nicht bis an die Thoraxwand hinaufreicht. Beim Erschüttern der Geschwulst hört man ein exquisites Fluctuationsgeräusch, welches beim Auscultiren exquisit metallisch erscheint.

In der Nacht vom 12.—13. Februar hat Patient durch Reizung des Schlundes etwa 4 Quart Flüssigkeit erbrochen. Das Erbrochene enthält a) eine grosse Menge bräunlicher und schwärzlicher Flocken, b) Reste von Eiterkörperchen, c) viele Fettkörnchen, d) Plattenepithel aus dem Munde, e) sehr viele Gährungspilze, f) Sarcine.

Patient befindet sich im Zustande des äussersten Collapsus, fällt, beim Versuche aus dem Bett aufzustehen, mehrere Male bewusstlos zusammen; die Kräfte werden durch Gebrauch von Moschus gr. iij *pro dosi* 2mal täglich einigermaassen aufrecht erhalten. Die acustischen Zeichen der Anwesenheit von Flüssigkeit im Magen verlieren sich später vollständig. Patient starb am 3. März.

Patient litt also an einem *Ulcus simplex ventriculi*, und die auffallende Thatsache, dass Erbrechen niemals spontan erfolgte, sondern immer durch mechanische Reizung des Glossopharyngeus provocirt werden musste, könnte sich möglicherweise daraus erklären, dass der grösste Theil der dem Magen angehörigen Vagusfasern durch die Verschwärung der Magenwände zerschnitten war. In der That ergab die anatomische Präparation beider Vagi vom untern Ende des Oesophagus her, dass fast alle zum Magen gehenden gröberen Vagusäste sich in den oberen Rändern der beiden Geschwüre verloren. Da auf diese Weise andrerseits auch der Einfluss des Vagus auf die Bewegungen des Magens grösstentheils aufgehoben war, so musste die Fortschaffung der Magencontenta geringer ausfallen, und durch allmählige Anhäufung derselben eine Ausdehnung der Magenwandungen entstehen, welche durch den aus gleicher Ursache herbeigeführten Verlust des musculären Tonus der Magenwände noch begünstigt wurde. Das Vorhandensein des Muskeltonus, d. h. einer geringe anhaltenden Contraction, in der die Muskeln unter dem Nerveneinfluss verharren, ist durch neuere Untersuchungen wieder nachgewiesen worden; der Effect des Tonus summirt sich zur Elasticität der Gewebe, folglich musste mit dem Verlust des Tonus die Widerstandsfähigkeit der Magenwände abnehmen. Die gleichzeitige Erweiterung des Duodenum scheint darauf hinzudeuten, dass auch das Duodenum mit vom Vagus versorgt wird.

An diesen Vortrag knüpfte sich die folgende Discussion.

Prof. v. Graefe ist der Ansicht, dass der gänzliche Mangel des Erbrechens während des ganzen Krankheitsverlaufes sich auf diese Weise nicht erklären lasse, da die Vagusfasern, ehe sie durch die Verschwärung zerstört wurden, im Geschwürsgrunde blossliegen und direkten Reizungen ausgesetzt sein mussten.

Prof. Traube entgegnet darauf, Erbrechen trete bei *Ulcus simpl. ventr.* im Anfang der Erkrankung überhaupt nicht ein, sondern wahrscheinlich erst dann, wenn durch die Verschwärung Vagusfasern blossgelegt würden. Allerdings habe zu dieser Zeit das Symptom hier gefehlt, wie jedes Symptom unter Umständen einmal fehlen könne; im spätern Krankheitsverlauf aber sei der Einfluss

des Vagus auf die *Medulla oblongata* und das sonst davon abhängige Erbrechen durch die Verschwärung des Nerven abgeschnitten gewesen.

Hr. Ebert erwähnt eines von ihm behandelten Patienten, bei welchem eine enorme Ausdehnung des Magens, aber keine Verschwärung vorhanden war, und bei welchem ebenfalls während der letzten Wochen seiner Krankheit kein spontanes Erbrechen auftrat.

Hr. Traube ist der Ansicht, dass in solchen Fällen eine Dehnung und Atrophie der Magennerven dem Mangel des Erbrechens zu Grunde liege.

Die Frage des Hrn. Goldbaum, wie trotz der Aufhebung des motorischen Einflusses des Vagus auf den Magen Erbrechen durch Reizung des Glossopharyngeus habe erfolgen können, beantwortete Hr. Traube dahin, dass der Magen überhaupt beim Brechakt eine nur passive Rolle spiele, die Hauptfactoren seien dabei: die Wirkung der Bauchpresse, und die Eröffnung der Cardia durch Contraction der Längsfasern des Oesophagus.*)

*) Prof. Traube bemerkt zum Protokoll: In der Anamnese befindet sich die Notiz, dass Patient durch Erbrechen Erleichterung bekam, und erst später die Bemerkung, dass er sich gewöhnte, durch Reizung des Schlundes Erbrechen zu provociren. Es ist also nicht als erwiesen anzusehen, dass Patient im Anfang seiner Krankheit nicht erbrach, sondern nur, dass später spontanes Erbrechen nicht mehr erfolgte. Uebrigens will Prof. Traube auf den Mangel des Erbrechens weniger Gewicht legen, als auf die Ausdehnung des Magens in Folge der Zerstörung der Vagusfasern. In einem ähnlichen, von Budd beschriebenen Fall von bedeutender Magenerweiterung war ebenfalls ein grosses circuläres Geschwür in der kleinen Curvatur zwischen Pylorus und Cardia, mit einem Durchmesser von $2\frac{1}{2}$ Zoll vorhanden. Es musste auch hier ein grosser Theil der Plexus, welche die Vagusfasern an der kleinen Curvatur bilden, und von denen aus sich die Vagusfasern in den Magenwänden verbreiten, durch die Ulceration zerstört werden Das Nichtvorhandensein eines mechanischen Hindernisses wird von Budd ausdrücklich bemerkt.

LXXX.

Zur Lehre von der Bronchiectasie.†)

Prof. Traube legt ferner die Lungen und den Kehlkopf eines an Bronchiectasie gestorbenen Individuums vor. Die Bronchiectasien bildeten sich im Gefolge einer *Pleuritis dextra*, und betrafen den untern und mittlern Lappen der rechten Lunge. Die Bronchien mittlerer Grösse sind im untern Lappen meist cylindrisch, einige auch sackförmig dilatirt, ihre Wände stark verdickt und hart, die innere Fläche trabecular, dabei grösstentheils rauh, an vielen Stellen aber auch weisslich und glatt. Das umgebende Lungenparenchym ist luftleer, und befindet sich im Zustande von Induration durch interstitielle Pneumonie. Im mittlern Lungenlappen sind dieselben Erscheinungen in geringerm Grade vorhanden.

Im Kehlkopf befinden sich zwei in der Heilung begriffene Geschwüre, ein schwaches, mit körniger Oberfläche, ein zweites, tief greifendes, das zu partieller Abstossung des *Proc. vocal.* und der *Cart. arytaenoid. dextr.* geführt hatte; es sind ausserdem einige geheilte Darmgeschwüre und eine geheilte grosse Lungencaverne vorhanden.

Die Diagnose der Bronchiectasie war in diesem Falle nicht schwierig, es war an den entsprechenden Stellen der Brustwand gedämpfter Percussionsschall, bronchiales Athmen, grossblasiges lautes, zeitweise klingendes Rasseln und verstärkter Fremitus vorhanden. Uebrigens sei die Diagnose der Brochiectasie im Allgemeinen schwierig, und in einer Reihe von Fällen ganz unausführbar.

†) Protokoll eines am 6. März 1861 gewesenen Vortrages, abgedruckt aus der „Allgem. Medic. Central-Zeitung", Jahrg. 1861, d. d. 23. März.

Die als charakteristisch angegebenen Sputa kommen nicht der Bronchiectasie, sondern, wie der Vortragende früher gezeigt hat, der von ihm als putride Bronchitis bezeichneten Krankheitsform zu. Diese Sputa bestehen aus einer dünnflüssigen, eiterigen, übelriechenden grünlichen Flüssigkeit, in welcher kurze, manchmal etwas längere, schmutzige, weisslich-gelbe Pfröpfe schwimmen, die aus einem feinkörnigen Detritus mit Mangarinsäure-Nadeln bestehen.

Diese Sputa können vorhanden sein ohne Bronchiectasie, und können andrerseits beim Vorhandensein von Bronchiectasie fehlen, wie es auch hier der Fall war.

LXXXI.

Fünf Fälle von Rückenmarkskrankheit.*)

Erster Fall.

Caries des 9.—11. Brustwirbels, zu welcher sich eine umschriebene Entzündung des die dura mater umgebenden Bindegewebes, sowie eine ebenfalls umschriebene Meningitis und Myelitis gesellt; auch zeigt sich in Folge der Knickung der Wirbelsäule das Rückenmark auf der Grenze zwischen dem 9. und 10. Brustwirbel verdünnt, wie eingeschnürt. — Dauer der Krankheit fast 20 Monate. — Sie beginnt mit Kreuzschmerzen und Beklemmung. — Erst 6 Monate nach dem Beginn stellen sich Formicationen, Verminderung der Sensibilität und Schwäche der Beine ein. — Später häufige spontane Zuckungen der Unterextremitäten und erhöhte Reflexerregbarkeit bei fast vollständigem Mangel der willkürlichen Bewegung und stark abgestumpfter Empfindlichkeit. — Zuletzt, unter Abnahme der Reflexerregbarkeit, Contracturen an den gelähmten Unterextremitäten. — In Folge der Lähmung des Detrusor Blasencatarrh, Steinbildung in den Nierenbecken und Pyelo-nephritis. — Zeitweise Frostanfälle, wahrscheinlich mit der Pyelitis zusammenhängend. — Gegen das Ende entwickelt sich ein Erysipelas faciei, das unter legitimer Abschuppung wieder verschwindet. — Der Tod wird durch Pneumothorax herbeigeführt.

H. A. M., 57 Jahr, recipirt den 8. August 1858, leidet seit mehreren Jahren an Hämorrhoiden, die aber seit c. 2 Jahren nicht mehr fliessen. Bis zum Januar 1858 war er ganz gesund. Um

*) Diese Krankheitsgeschichten sind möglichst gedrängte und zugleich möglichst vollständige Auszüge aus den unter meiner Leitung geführten Kurzetteln. Das mühevolle Geschäft der ersten Redaction haben die Herren Stabs-Arzt Dr. Leyden und Dr. Munk zu übernehmen die Güte gehabt, wofür ich denselben hier meinen Dank sage. Jeder Beobachtung habe ich ein etwas ausführliches Inhaltsverzeichniss vorausgeschickt, das den Gang der Krankheit andeuten und die wichtigsten Ergebnisse des Falles hervorheben soll. Abgedruckt aus den Annalen des Charité-Krankenhauses zu Berlin. 1861. 9. Bd.

diese Zeit stellten sich Schmerzen in der Brust und im Kreuz, verbunden mit einem Gefühl von Beklemmung, auch etwas Husten und Auswurf ein. Die Schmerzen im Kreuz erschwerten das Gehen. Im Februar fiel Patient beim Tragen eines Sackes Getreide hinten über und spürte sogleich einen heftigen Ruck; hiernach nahmen die bestehenden Schmerzen an Intensität und auch an Ausdehnung zu, so dass sie sich schliesslich gürtelartig um den ganzen Leib erstreckten. Vor c. 3 Wochen fingen die Füsse an schwach zu werden; unter den Sohlen hatte Patient Formicationen, zugleich nahm die Sensibilität merklich ab. Diese Symptome haben sich bis jetzt gesteigert. Seit 8 Tagen kann Patient nur gehen, wenn er auf beiden Seiten unterstützt wird. Der rechte Fuss wird schlechter bewegt als der linke. Der Stuhl, früher regelmässig, war in der letzten Zeit retardirt. Seit c. 8 Tagen ist auch das Harnlassen erschwert.

Status praesens: Kräftig gebauter, mässig gut ernährter Mann. Sensorium frei. Temperatur nicht erhöht. 88 Pulsschläge. Patient kann ebenso auf der Seite wie auf dem Rücken liegen.

Die Wirbelsäule zeigt ausser einer geringen Auftreibung in der Mitte der Rückenwirbel keine Deformität. Druck auf die proccss. spinosi ist nirgends schmerzhaft, die untersten Rückenwirbel etwas empfindlich, von da ausgehend das Gefühl eines um das Abdomen gelegten Bandes. Bei ruhiger Lage im Bett kann das rechte Bein nur sehr wenig bewegt, besonders nicht ohne Beihülfe der Hand gehoben werden, dagegen ist die Motilität des linken Beines fast ganz frei. Nadelstiche werden überall gefühlt. Beim Versuch zu gehen werden die Beine nicht gestreckt, sondern in mässiger Beugung erhalten; die Fusssohlen erheben sich nicht vom Boden, sondern werden nur langsam vorgeschoben. Ohne Unterstützung auf beiden Seiten ist kein Schritt möglich. Die Bewegungen der Arme und des Rumpfes vollkommen frei. Kopf ganz frei, kein Schwindel, kein Kopfschmerz. Zunge rein, Appetit gut. Neigung zu Obstruction. Leber und Milz nicht vergrössert.

Circulationsapparat normal. In den Lungen geringer Katarrh.

Verordnung: Inf. rad. Rhei mit Kal. tart. und blutige Schröpfköpfe in die Kreuzbeingegend. Letztere wurden in Pausen von einigen Tagen mehrere Male wiederholt.

Es trat indess keine Besserung ein. Bei gutem Schlaf und befriedigender Verdauung nehmen die Lähmungserscheinungen zu. Von Zeit zu Zeit exacerbiren die Kreuzschmerzen zu einem hohen Grade. Und seit dem 17. August treten häufige Zuckungen in den Beinen auf,

Das Harnlassen ist erschwert, aber der Harn klar. —

Am 19. August werden 2 Moxen zur Seite der Wirbelsäule gesetzt, aber ebenfalls ohne Erfolg. —

Die spontanen Zuckungen wurden im Gegentheil immer stärker, ebenso die Exaeerbationen des Kreuzsehmerzes.

Im Laufe des August sehon stellte sieh Decubitus zuerst auf dem linken, dann gegen Ende des Monats aueh auf dem rechten Trochanter major ein. Am 24. August kann Patient links nur noch den Fuss, reehts nur die Zehen etwas bewegen.

Im Laufe des Septbr. werden die Zuekungen in den Unterextremitäten immer lebhafter und namentlich Naehts. Dabei bleibt der Stand der spontanten Motilität unverändert. Zuweilen leichte Temperaturerhöhung, wahrseheinlieh durch das in letzter Zeit entstandene Leiden der Harnwege bedingt.

Seit dem 28. Sept. gebrauchte Patient *Ol. jecoris aselli.*

Im Oetober keine wesentliehe Veränderung. Während die Lähmungserseheinungen sich auf gleicher Höhe halten, nehmen die Zuekungen an Häufigkeit zu. Auf Reizung der Haut der Unterextremitäten erfolgen lebhafte Reflexbewegungen, gleichgültig an welcher Stelle die Reizung gesehieht, am lebhaftesten, wenn der Reiz die Sohlen oder Unterschenkel trifft.

Am 17. October klagt Patient, dass er seit einigen Tagen brennende Sehmerzen in der Kreuzgegend habe, die sich wie ein Gürtel um den Leib herumziehen und sich auch auf die Oberschenkel erstrecken. Dabei Kopfweh. Etwas Husten. Saures Aufstossen. Schleehter Gesehmack. Appetit vorhanden. Urin trübe, gelbröthlieh.

Am 19. October haben die Schmerzen im Kreuz naehgelassen, dagegen stellen sieh fortwährend noch lebhafte spontane Zuekungen an den Unterextremitäten ein, auch klagt Patient über Prickeln und Kriebeln in denselben.

Später kehren die Sehmerzen in der Kreuzbeingegend wieder, sind abwechselnd sehr heftig, bald wieder mässig, bald ganz naehlassend.

Am 25. October wird verordnet:

Ext. Nuc. vomic. spirit. in Pillen 4mal täglich $\frac{1}{4}$ Gr.

Am 4. November 84 Pulsschläge. — Die stark abgemagerten Unterextremitäten liegen bewegungslos über einander. Auf Reizung der Fusssohlen erfolgen lebhafte Reflexbewegungen, obgleich die Sensibilität stark herabgesetzt ist. In der Gegend des 10ten Rückenwirbels springt der proeess. spinos. stark hervor, doeh zeigt sich daselbst keine abnorme Röthung oder Empfindlichkeit. Die

am 8. Novbr. geprüfte elektrische Reizbarkeit der Beine zeigt nur eine geringe Abnahme gegen den inducirten Strom.

Im Laufe des November und December nehmen die Zuckungen der Unterextremitäten noch weiter an Heftigkeit zu und stören nicht selten sogar den Schlaf des Patienten. Dabei stellt sich in den Beinen ein Gefühl von Wärme, zuweilen auch Kriebeln ein. Von Zeit zu Zeit klagt Patient über das Gefühl eines um den Leib, etwa in der Höhe der Darmbeinkämme gelegten Reifens, welches Gefühl schmerzhaft sei. Der Stuhlgang ist hartnäckig verstopft, erfordert Abführmittel; der Abgang der faeces wird von dem Kranken nicht wahrgenommen. Starker Blasenkatarrh. Appetit meist gut, Schlaf zuweilen gestört.

Am 25. December wird ein Haarseil in den Nacken gelegt. — Am 27. und 28. hatte Patient (in Folge der beginnenden Eiterung) Frost und Hitze, begleitet von Kopfschmerzen. Doch ging dieses Unwohlsein schnell vorüber.

Die Zuckungen ermässigten sich hierauf. Auch der drückende Schmerz, der mit dem Gefühl eines um den Leib gelegten Bandes einherging, verlor sich sich im Laufe des Februar vollständig, während andrerseits die Empfindlichkeit der Haut an den Beinen zu- und die Reflexerregbarkeit abnahm. Dagegen blieben die Formicationen in den Fusssohlen und der Verlust der willkürlichen Beweglichkeit unverändert.

Am 27. Febr. stellte sich Frost ein, dem starke Temperaturerhöhung und reichliche Schweissabsonderung folgten. Die Pulsfrequenz stieg auf 120 und der Schlaf wurde unruhig. Dieser fieberhafte Zustand ermässigte sich beim Gebrauche von *Natr. nitr.* nur langsam. In der Nacht vom 5. zum 6. März erschien ein zweiter heftiger Frostanfall und ein dritter, der $2\frac{1}{2}$ Stunde anhielt, am Vormittag des 6. März. Der Urin war dabei roth und zeigte einen reichlichen Bodensatz.

Am 11. März wird hinten links eine geringe Dämpfung wahrgenommen. Am 22. März constatirte man Contracturen der Beugemuskeln an den Oberschenkeln, die Extremitäten zeigen sich im Knie gebogen und ihre Streckung konnte nur mit Gewalt bewerkstelligt werden. Die Reflexbewegungen sind entschieden geringer als früher, selbst auf starken Reiz erfolgen sie nur schwer. Die berührenden Finger werden als kalte Körper empfunden, doch weiss Patient den Ort der Berührung anzugeben. — Am 23. März konnte Patient die linken Zehen (2—5) willkürlich bewegen.

2. April: Patient klagt über heftige Schmerzen im Kreuz und

im Abdomen. — Am 4. April stellt sich ziemlich lebhafter Husten ein, mit sparsamer, schwerer Expectoration und begleitet von Dyspnoë. Das Urinlassen ist erschwert und schmerzhaft. Die spontanen Zuckungen der Unterextremitäten kehren noch häufiger wieder. Zuweilen ist Patient im Stande, die Zehen des linken Fusses willkürlich zu bewegen. Am 17. April Morgens leichter Frost. Kreuzschmerzen fortdauernd.

4. Mai: Hautempfindlichkeit an den untern Extremitäten sehr gering, rechts, wie es scheint, null. Auch die Fähigkeit, die Empfindungen richtig zu localisiren, ist völlig verloren gegangen. Patient klagt über innerliche Schmerzen in den untern Extremitäten. Die erhöhte Reflexerregbarkeit dauert fort. Die spontanen Zuckungen setzen zeitweise aus.

Die von da ab stetigen Contracturen der Beine verursachten dem Patienten sehr starke spannende Schmerzen, welche sich unter der Anwendung von Opiaten erst im Verlauf des Juni ermässigten. Aber obgleich das subjective Befinden des Kranken hiernach wieder leidlich wurde, blieben doch die Lähmungsenscheinungen, sowie der Blasencatarrh unverändert.

Am 22. Juni entwickelte sich unter Fiebererscheinungen ein Erysipelas faciei, welches aber nach kurzer Zeit unter legitimer Abschuppung wieder verschwand. Der Tod erfolgte ziemlich plötzlich am 11. August 1859.

Obduction am 12. August 1859.

Starke Abmagerung. Im linken Pleurasack einige Unzen trüber Flüssigkeit, die rechte Lunge fast ganz adhärent. Herz mässig gross, sehr schlaff, an den Aortenklappen leichte Verdickungen. Die linke Lunge stark von der Costalwand abgedrängt. An der Spitze derselben einige alte Narben. Auf der vordern Fläche ihres obern Lappens eine kleine Perforationsöffnung, die in eine hanfkorngrosse, subpleurale glattwandige Höhlung führt, die mit einer zweiten grösseren communicirt. Die Pleura ist an dieser Stelle mit einem fibrinösen Belage bedeckt. In der Nähe finden sich 2 andere stark injicirte Stellen der Pleura, unter denen kleine, mit Tuberkelgruppen umlagerte Höhlen liegen. Die Lungenspitze ist von schieferfarbenen Bindegewebszügen durchsetzt, in welche weisse Knoten eingesprengt sind. Die rechte Lunge verhält sich fast ganz wie die linke. Im untern Lappen vereinzelte Tuberkelnester. In den Bronchien etwas Schleim.

In der Bauchhöhle viele Verwachsungen zwischen den Därmen und dem nach oben emporgeschlagenen Netz. Milz adhärent, klein. Nieren ebenfalls stark verwachsen, mit zahlreichen Narben auf der Oberfläche. Im Nierenbecken die Schleimhaut im Allgemeinen blass, nur an einer Stelle der linken Niere ein sechsergrosses diphtheritisches Geschwür, in dessen Umgebung missfarbiges Aussehen der Papillarspitzen. An der Austrittsstelle des Ureter ein über Haselnussgrosser Stein von graugelber Farbe und unebener Oberfläche, einige kleinere Steine in andern Theilen des Beckens. Das rechte Nierenbecken enthält ebenfalls zwei grössere und mehrere kleinere Steine. — Harnblase stark contrahirt, enthält wenig trübe, stark blutige, purulente Masse und in derselben zwei kirschkerngrosse Concremente, die geröthete Schleimhaut mit diphtheritischem Belage. Im Rectum röthlich weisslicher Beschlag der Wandung, Follikel geschwollen, mässige Hyperämie. Im Magen und Darm nichts Besonderes. Leber ringsum verwachsen, klein; Schnittfläche körnig mit starker Fettinfiltration der prominenten Theile. Im Mesenterium zahlreiche narbige Stellen. An der Oberfläche des Darmes einige schiefrige Stellen mit Tuberkelknötchen durchsetzt, denen entsprechend auf der Darmschleimhaut Geschwüre liegen.

Die Brustwirbelsäule zeigt in ihrem untern Theile eine Ausbiegung nach hinten und links. Der 9., 10. und 11. Brustwirbel sind stark verkleinert. An der linken Seite dieser Wirbelkörper findet sich ein Hühnereigrosser, mit käsiger Masse und abgebröckelten Knochenstücken angefüllter Sack. Die Vorderfläche des 9. Brustwirbels ist sehr rauh, im Innern des Knochens finden sich einige kleine, mit käsigen Massen gefüllte Höhlen. Der Intervertebralknorpel zwischen dem 9. und 10. Wirbel ist zum Theil noch vorhanden. Vom 10. und 11. Brustwirbelkörper sind nur geringe Reste vorhanden. Die vordere Fläche des 12. ist stark gekrümmt und sieht nach oben. In der Gegend des 10. und 11. Wirbels adhärirt die Dura dem Rückenmark; zugleich ist hier das Bindegewebe, welches die vordere Fläche der Dura mit dem Wirbelkanale verbindet, stark verdickt und eitrig infiltrirt. Auf der Grenze zwischen dem 9. und 10. Wirbel zeigt sich das noch von seiner Pia umgebene Rückenmark stark verdünnt, wie eingeschnürt, und fluctuirend, beim Durchschneiden quillt an dieser Stelle ein weisslicher Brei hervor, der zahlreiche Fettkörnchen — Conglomerate und freie Fetttropfen enthält. Auch weiter abwärts ist das Rückenmark noch erweicht, nimmt aber $1\frac{1}{2}$ Zoll oberhalb seines untern Endes wieder seine ganz normale Beschaffenheit an.

Zweiter Fall.

Caries des 3.—6. Rückenwirbelkörpers, zu der sich schliesslich eine Entzündung des die dura mater umhüllenden Bindegewebes, die Entzündung dieser Membran selbst und eine circumscripte Myelitis gesellt. — Dauer der Krankheit 3 Monate. — Eigenthümlicher Anfang derselben mit heftigen Schmerzen in der Höhe der Brustwarzen (zu deren Beschwichtigung sich Patient einen Riemen um die Brust legt) und starkem Luftmangel (der besonders beim Tragen von Lasten und rascheren Gehen eintritt). Später Parese der Unterextremitäten, die bald in Paraplegie übergeht. Neben der Paraplegie normale Sensibilität. Erhöhte Reflexerregbarkeit und spontane Zuckungen der gelähmten Extremitäten. Vorübergehende diphtheritische Affection der Dickdarmschleimhaut durch den Gebrauch des Calomels bedingt. — Die Meningitis spinalis beginnt (wie es scheint) erst 25 Tage vor dem Tode. — Ueble Wirkung eines zur Beschwichtigung der excentrischen Schmerzen am Thorax gelegten Sinapismus. — Abnorme Lage der Herzspitze durch Verlängerung des aufsteigenden Schenkels der Aorta bedingt.

H., 58 Jahre, bekam im Frühjahr 1858 eine ziemlich starke Anschwellung der Füsse, an der er 9 Wochen litt. Dieselbe Affection kehrte im Frühjahr 1859 auf 3 Woehen wieder. In der zweiten Hälfte des August 1859 wurde Patient von Schmerzen in der Brust befallen, die in der Höhe der Brustwarzen erschienen und die ganze Peripherie des Thorax einnahmen. Die Sehmerzen wurden in den ersten aeht Tagen immer stärker, so dass Patient zu ihrer Beschwichtigung sich einen Riemen um die Brust legte. Zu diesen Sehmerzen gesellte sich dann Luftmangel, der namentlich beim Tragen von Lasten und bei etwas raseherem Gehen hervortrat. 14 Tage naeh Beginn der Krankheit kam Patient in die Anstalt. Die Schmerzen waren noch immer sehr heftig und von permanenter Dyspnoë begleitet. Es wurden sofort zwei grosse Vesieantien an die untern Theile beider Thoraxhälften applicirt, worauf Sehmerzen und Luftmangel allmählig verschwanden. Während der ganzen Krankheit will Patient guten Appetit, regelmässigen Stuhlgang gehabt haben. Das Gehen war bis jetzt nicht behindert.

Status praesens vom 15. September.

Patient klein, gut gebaut, ziemlich muskulös mit mässigem panniculus und normaler Lippen- und Wangenfärbung. Vollkommenes Bewusstsein. Etwas erhöhte Rückenlage, angeblich durch die noch

nicht vertheilte Vesicator-Wundstelle bedingt. Schlaf gut. Keine Schmerzen, keine Dyspnoë. 60 Pulse, 15 Respirationen. Radialarterien von mittlerem Umfange, stark gespannt, mässig hoher Puls. Spitzenstoss im 5 J. R., $1\frac{1}{2}$ Zoll nach Aussen von der Mammillarlinie, c. 1 Zoll breit, etwas schwer unterdrückbar. Der Brustkasten gut gebaut, aber wenig ausdehnbar. Auscultation und Percussion ergeben nichts Regelwidriges. In den nächsten Tagen traten Schmerzen zwischen den Schulterblättern, namentlich bei Wechsel der Lage auf, die sich aber bald verminderten und schon am Ende des Monats spurlos verschwunden waren. Bald nach dem Eintritt dieser Schmerzen fand sich auch eine merkliche Schwäche der Beine ein. Dieselbe nahm bald so überhand, dass Patient am 6. October bei einem Versuche zu gehen zusammenfiel und von da ab nur mit Unterstützung zu stehen vermochte. Die Beweglichkeit in den untern Extremitäten war dabei in der Rückenlage noch vollständig erhalten. Besondere Schmerzhaftigkeit nirgends wahrnehmbar. Verordnet: 4 Schröpfköpfe und innerlich *Sol. Kal. jodat.* (℥i) ℥vi.

Am 11. October constatirt man neben normaler Sensibilität vollständige Paraplegie; dagegen treten auf Reizung der Haut lebhafte Reflexbewegungen der gelähmten (Unter-) Extremitäten auf. Die Unterschenkel und Füsse fühlen sich kalt an. Vollständige Paraplegie derselben. Das Allgemeinbefinden gut.

Am 13. wird das Kal. jod. ausgesetzt und dafür Calomel 3stündl. ein Gran verordnet. In der Nacht vom 15. zum 16., nach dem Gebrauche von 13 Gran Calomel 9—10 dünne, mit Schleim und Blut gemengte Stühle. Tenesmus. Foetor mercurialis. Zahnfleisch gewulstet. Seit dem 15. spontane Zuckungen in den vollständig gelähmten Unterextremitäten, welche besonders bei Versuchen sich zu bewegen hervortreten.

Calomel wird ausgesetzt und eine Solut. gummosa verordnet, unter deren Gebrauch die Diarrhoe sofort nachlässt.

Am 19. eine unwillkürliche Stuhlentleerung. Harnverhaltung; viel Drang zum Harnlassen. Die Harnblase stark aufgetrieben, muss mittelst Katheter entleert werden. 100 Pulse.

Verordnet: Bäder mit spec. aromatic. (1 Pfund auf 1 Bad).

21. Octb.: Patient, der gestern Morgen über einen vagen Schmerz in der linken Brusthälfte zu klagen angefangen, bekam am Abend einen Sinapismus zwischen der 5. Rippe und der untern Thoraxwand. Kurze Zeit nachher traten heftige Schmerzen in derselben Seite ein, welche bei vollkommener Ruhe fast aufhörten, dagegen bei Bewegung des linken Arms und bei selbst geringen Rumpf-

bewegungen sehr stark wurden. Erhebung einer Hautfalte in der (noch stark gerötheten) Gegend, wo der Sinapismus gesessen hatte, ruft starken Schmerz hervor, während selbst tiefe Inspirationen ohne Schmerz ausgeführt werden. Die Empfindlichkeit der erwähnten Stelle gegen Berührung ist so gross, dass selbst die Bettdecke nicht ertragen wird. — Die Harnblase muss täglich durch den Katheter entleert werden. Der Harn ist reichlich, klar, gelb, nicht ammoniacalisch. — Stuhlverstopfung.

25. October Morgens: 88 Pulse, 40 Respirationen. Die Schmerzhaftigkeit auf der linken Seite ist sehr bedeutend, andauernd und muss Patient jede Bewegung vermeiden. Schon blosses leises Darüberstreichen mit dem Finger verursacht heftig brennende und stechende Schmerzen. Spontane Schmerzen erscheinen nur bei Bewegungen. Schon leichte Bewegungen des linken Armes und des Kopfes genügen, um ihn hervorzurufen. Dagegen sind Falten, die an der afficirten Stelle emporgehoben und gedrückt werden, kaum noch abnorm empfindlich. Die spontanen Zuckungen in den vollkommen gelähmten unteren Extremitäten dauern fort.

Verordnet: Chloroformsalbe und allabendlich ein Pulver aus *Morph. acet.* $\frac{1}{6}$ Gr.

27. October: Nächte noch immer schlecht wegen der Schmerzen in der linken Thoraxhälfte. Doch ist die Hyperaethesie beträchtlich vermindert. Gestern nach der Darreichung von 1 Essl. Ol. ricini reichliche, aber grösstentheils unwillkürliche Darmentleerung. — 100 Pulse.

28. October: Spontane Schmerzen in beiden Brusthälften, welche von den Seiten her sich nach vorn ziehen und im Bereich des 5.—7. Intercostalnerven zu entstehen scheinen. Starker Meteorismus. An den untern Extremitäten werden selbst starke Reize nur schwach wahrgenommen und durch dieselben links schwache, rechts gar keine Reflexbewegungen hervorgerufen.

2. November: Gestern einstündiger heftiger Schüttelfrost. — — 108 Pulse. — Gesicht etwas collabirt. — Gefühl von Ameisenlaufen in den Beinen. — Da die Schmerzen am Brustkasten unverändert bleiben, wird die Chloroformsalbe mit Veratrinsalbe vertauscht. (Des Abends nach wie vor Morph. acetic., seit dem 28. October $\frac{1}{4}$ Gr.)

3. November: Sehr geringe Ausdehnbarkeit des Brustkastens. Die Unterextremitäten liegen ausgestreckt, nur die Füsse sind stark gebeugt. — 104 Pulse. — Am 5. Novbr. constatirt man ein hand-

tellergrosses tiefes Decubital-Geschwür in der Gegend des Kreuzbeins, das bereits am 31. October sich zu bilden begonnen hatte.

6. November: Die spontanen Schmerzen am Brustkasten sind erträglicher geworden. Das Gefühl von Ameisenkriechen in den Unterextremitäten stärker. Die spontanen Zuckungen in denselben nicht so häufig als früher.

Unter zunehmendem Collapsus, zu dem sich seit dem 7. eine immer stärker werdende Somnolenz gesellt hatte, und steigender Pulsfrequenz, die am 9. November auf 120 stieg, erfolgte der Tod am 13. November Abends 10 Uhr.

Bei der am 14. Nov. vorgenommenen Section findet sich:

Keine Verkrümmung der Wirbelsäule, und nach Eröffnung derselben starke Hyperämie und eitrige Infiltration des lockeren Bindegewebes an der hinteren Fläche der dura mater, welches diese mit den Wirbeln verbindet, vom 7. Rückenwirbel bis an den 1. Lendenwirbel. Die eitrige Infiltration setzt sich zum Theil durch die Intervertebralkanäle fort. Auch die Dura, besonders in der Gegend der mittleren Dorsalwirbel, ist mit eitrigen Lagen bedeckt. In ihrem Sacke eine bedeutende Quantität leicht getrübter seröser Flüssigkeit. Längs der vordern Fläche des Spinalkanals, entsprechend den untern Brust- und Lendenwirbeln findet sich eine ähnliche eitrige Infiltration; ausserdem in der Gegend des 3. und 4. Brustwirbels eine tief greifende Zerstörung der Wirbelkörper selbst, mit vollständiger Zerstörung des lig. longitudinale posterius und Loslösung einzelner necrotischer Knochenstücke; die Sonde lässt sich von hier aus an der linken Seite in der Richtung nach vorn und unten $1\frac{3}{4}$ Zoll vorschieben. Entsprechend dieser Stelle (d. i. dem 3. und 4. Brustwirbel entsprechend) zeigt sich an der vordern Fläche der Dura eine gefässreiche Auflagerung, aus der sich eine röthliche, missfarbige Flüssigkeit entleert und auf der inneren Fläche derselben eine feine Gefässentwicklung, die an den übrigen Theile der Dura fehlt. Unmittelbar über dieser Stelle ist das Rückenmark in der Strecke eines Zolles geschwellt und von geringer Consistenz. Auf dem Durchschnitt quillt hier das Mark stärker hervor als an den übrigen Theilen, doch lassen sich graue und weisse Substanz noch genau unterscheiden; die weisse zeigt einen leicht röthlichen Schimmer. Die weiter abwärts gelegenen Theile des Rückenmarks sind sehr fest und derb, die weiter aufwärts gelegenen etwas weicher als normal, aber sonst von natürlicher Beschaffenheit. Beim Umdrehen der Leiche ergiesst sich aus oben erwähntem Kanal, der aus der Wirbelhöhle führt, eine grosse Menge Eiters. Im Herzbeutel

wenige Unzen klarer Flüssigkeit. Die Spitze wird von beiden Ventrikeln gebildet. Die Länge des Ventricularkanals von dem Ursprung der Pulmonal-Artorie bis an die Herzspitze = $3\frac{3}{8}$ Zoll, der zweite Längendurchmesser desselben = $3\frac{1}{8}$ Zoll; die grösste Länge des Herzens einschliesslich des rechten Vorhofs = $4\frac{1}{16}$ Zoll; die Länge der Aorta innerhalb des Herzbeutels = $3\frac{3}{8}$ Zoll, die der Art. pulmonal. = $2\frac{1}{2}$ Zoll. Beide arterielle Klappen sufficient. Dicke des linken Ventrikels an der Basis $\frac{3}{8}$ Zoll, an der Spitze $\frac{3}{8}$ Zoll, des rechten durchschnittlich $\frac{1}{8}$ Zoll. Umfang der pulmonalis 3 Zoll, der Aorta $3\frac{1}{8}$ Zoll. Länge des linken Ventrikels $2\frac{3}{4}$ Zoll, des rechten $3\frac{1}{8}$ Zoll. Herzfleisch braun, etwas fleckig. Klappen normal. Leichte Sclerose der Aorta.

Beim Abtrennen der Aorta zeigt sich vom 3.—6. Brustwirbel ein mit Eiter und necrotischen Knochenstücken gefüllter, 3 Zoll langer Sack, welcher mit dem Spinalkanal communicirt. Aorta und Oesophagus an der entsprechenden Stelle ohne Veränderung. An der innern Fläche der Aorta thoracica leichte Verdickungen. In den grossen Schenkelarterien geringe Petrificationen der mittleren Haut.

Die Lungen, durch zahlreiche Adhäsionen mit der Brustwand verbunden, zeigen in ihrem Innern nichts auffallend Abnormes; ebensowenig die Bronchien. —

Milz ziemlich gross, fest; Pulpa braunroth, Follikel ziemlich klein.

Nieren etwas gross, schlaff, von glatter Oberfläche, zeigen an diesen Einsprengungen von intensiv weissen Knötchen mit hyperämischer Umgebung, die sich bis auf 2 Linien in die Tiefe erstrecken; die Corticalis, im Ganzen blass, zeigt an vielen Stellen, besonders in der Umgebung der weissen Knötchen, starke Trübung der gewundenen Kanälchen. Mässiger Catarrh des Beckens und der Kelche, in einem calix der linken Niere ein sechsergrosses Geschwür mit weisslichem Belag und schiefriger Umgebung. Papillen etwas roth; mässiger Catarrh.

Blase gross, starke Wulstung der Schleimhaut.

Leber gross, schlaff, blassbraunroth.

Nach Eröffnung des Schädels zeigt sich die Dura derb, lederartig; die Pia getrübt, ödematös; die Trübung an der Basis geringer. Ventrikel mässig weit. Grosse Anämie der Rinde, geringere der weissen Substanz.

Dritter Fall.

Myxom*), welches den unteren Theil des pars dorsalis des Rückenmarkes comprimirt. Die Krankheit beginnt 20 Monate vor dem Tode unmittelbar nach einer nachweisbaren Erkältung mit heftigen Schmerzen im linken Hypochondrium, die durch Bewegung des Arms und tiefe Inspirationen gesteigert werden und erst später auf das Rückgrat übergehen. — Erst mehrere Monate nach dem Beginn der Krankheit stellen sich Erscheinungen verminderter Sensibilität und Motilität an den unteren Extremitäten ein. Die Lähmung befällt zuerst das rechte und dann das linke Bein und nimmt stossweise zu. — Acht Monate nach Beginn der Krankheit ist die willkürliche Beweglichkeit der Unterextremitäten völlig, die Sensibilität derselben bis auf Spuren erloschen. — In den letzten vier Monaten erhöhte Reflexerregbarkeit bei vollständigem Mangel willkürlicher Bewegung und bewusster Empfindung. — In den letzten zwei Monaten unregelmässig remittirendes Fieber und blutig-eitriger Harn durch Pyelo-nephritis bedingt.

M., Comtoirdiener, 19 Jahr, recipirt den 9. November 1860, hat als Kind viel an scrophulösen Halsdrüsen gelitten, war aber sonst bis zu seinem 10. Jahre ganz gesund. Um diese Zeit bekam er eine „Gehirnentzündung", welche mit äusserst heftigen Kopfschmerzen begann und von welcher er nach 2 Monaten hergestellt war. Von da ab litt er an periodischem, meist 2—3 Tage andauernden Stirn-Kopfschmerz, der oft so heftig wurde, dass dem Patient selbst das Lesen unmöglich war. 12 Jahre alt wurde er in Folge einer Erkältung beim Baden von Intermittens befallen, welche trotz verschiedener dagegen angewandter Mittel (Chinapulver, bittere Tropfen etc.) 4 Monate dauerte und ihn sehr herunterbrachte. Doch erholte er sich vollständig und blieb dann bis zu seinem 18. Jahre gesund.

Am 2. Osterfeiertage 1859 Nachmittags hatte er lange Zeit das Schwungrad einer Maschine (in einer Druckerei) gedreht und sich dabei stark erhitzt; er ging von der Arbeit, um etwas zu holen, in Hemdärmeln auf den Hof und setzte sich hier starker Zugluft aus. Am folgenden Tage wurde er von einem allgemeinen Unwohlsein, Mattigkeit, Ziehen im Kreuz, Kopfschmerz und Uebelkeit befallen. Zu diesen Erscheinungen gesellten sich 2—3 Tage später Stiche im linken Hypochondrium, welche sich, besonders bei Bewegungen mit

*) Die anatomische Diagnose der Geschwulstform wurde in diesem, wie in den folgenden Fällen, auf Grund vorhergegangener mikroskopischer Untersuchung theils von Prof. Virchow theils von Dr. v. Recklingshausen gemacht.

dem Arm und bei tiefen Inspirationen, steigerten und bald so heftig wurden, dass Patient nur gekrümmt gehen konnte. Trotzdem arbeitete Patient die Woche über fort; die Stiche waren dabei so heftig, dass er selbst kleine Packete nicht fortzubringen vermochte. Etwa 8 Tage nach dem Beginn des Leidens wurde ein Arzt zu Rathe gezogen, der Einreibungen und Schröpfköpfe verordnete. Aber trotz dieser Mittel nahmen die Schmerzen immer mehr zu, so dass Patient endlich genöthigt wurde, seine Arbeit ganz aufzugeben und das Zimmer zu hüten. — Ein zweiter Arzt erklärte das Ganze für ein Magenleiden und verordnete einen bittern Thee, den Patient c. 4 Wochen lang trank. Während dessen zogen sich die Schmerzen nach dem Kreuz hin, an die Stelle, wo jetzt Moxennarben zu sehen sind. Auch war nur diese Stelle gegen Druck sehr empfindlich. Die Motilität der Beine blieb ungestört.

Nach Beendigung der eben erwähnten Kur wurden eine Menge anderer Mittel in Anwendung gezogen, Pillen, Pulver, Pflaster etc., auch eine spanische Fliege auf die schmerzhafte Gegend gelegt, welche 5 Tage liegen blieb und wenigstens einige, wenn auch rasch vorübergehende Erleichterung brachte. Mit dem Eintritt der kühlen Herbsttage bemerkte Patient ein taubes Gefühl (Pelzigsein) in beiden Fusssohlen. An einem der ersten Octobertage, während Patient zufällig am Ofen stand, knickte er plötzlich in den Knieen zusammen. Von da ab schleppte er den rechten Fuss nach; er konnte denselben zwar noch frei bewegen, aber nicht darauf stehen. Um diese Zeit begann auch die Sensibilität merklich abzunehmen. Der Schmerz in der Seite und im Kreuz bestand dabei unverändert fort.

In diesem Zustande consultirte Patient im Winter 1859 einen dritten Arzt, der zuerst eine Schmerzhaftigkeit des 1. und 2. Lendenwirbels constatirte. Es wurden Fussbäder und allgemeine Bäder (späterhin mit Pottasche) und zuletzt eine reizende Salbe verordnet. Unter dieser Behandlung trat eine wesentliche Verschlimmerung ein, das rechte Bein wurde fast vollständig gelähmt, so dass Patient nicht einmal mehr im Stande war, es zu heben. Die Sensibilität war ebenfalls stark vermindert. Zur selben Zeit begann das linke Bein stärker in Mitleidenschaft gezogen zu werden, so dass Patient endlich gegen Ende November auch nicht mehr auf dem linken Fusse zu stehen vermochte; auch hier hatte schliesslich das Gefühl merklich abgenommen. Doch war links die Lähmung immer weniger weit vorgeschritten als rechts. Anfangs December (1859) wurde er in die chirurgische Klinik aufgenommen. Er konnte damals nur mühsam an einem Stocke gehen. Die Beugung der Beine am Knie

war sehr erschwert, auch konnten sie nur wenig gehoben werden. Die Sensibilität war so herabgesetzt, dass Patient an den Füssen selbst kochendes Wasser nicht mehr fühlte. Er erhielt ausser einer Moxe auf die empfindlichste Stelle des Rückgrats (die am 9. December applicirt wurde) und allgemeinen Bädern allabendlich Fussbäder mit Pottasche; am 28. December zum ersten Male auch die Douche auf den Rücken und auf die Beine. Nach der zweiten Application derselben am 29. bemerkte er Nachmittags, als er das Bett verlassen wollte, dass er nicht nur keinen Schritt mehr zu thun, sondern auch die Beine nur noch in äusserst geringem Maasse zu bewegen vermochte.

Am 10. Januar wurde, während die erste Moxe noch eiterte, eine zweite gesetzt. Die willkürliche Beweglichkeit der Unterextremitäten war inzwischen völlig verloren gegangen, und die Sensibilität bis auf geringe Spuren vernichtet. Jetzt begannen auch unwillkürliche Muskelzuckungen (die schon im December, aber nur wenn Patient beim Gehen auf die Zehen trat, erschienen waren) sich einzufinden, sobald irgend welche Stelle der Unterextremitäten gereizt wurde. Abmagerung der Beine war angeblich damals noch nicht vorhanden, das Urinlassen unbehindert, Stuhlgang retardirt.

Weder die zweite Moxe, welche 3 Wochen lang eiterte, noch wiederholte, eiternde spanische Fliegen brachten irgend welche nennenswerthe Besserung. Die Muskelzuckungen wurden stärker und die Beine magerten merklich ab. Im übrigen Befinden aber trat bis zur Aufnahme des Kranken in die innere Station der Charité keine Veränderung ein.

Status praesens am 11. September 1860: Patient ist gut und mässig kräftig gebaut, wenig abgemagert; die Muskulatur schlaff. Rückenlage. Vollkommenes Bewusstsein. Wangen und Lippen blasser als normal. Gesichtsausdruck schmerzlos. Kein Kopfschmerz. Schlaf gut. Appetit gut. Stuhlgang retardirt. Hauttemperatur nicht erhöht. Respiration ruhig, kein Husten, kein Dyspnoë. — Nach dem Aufsetzen des Patienten, welches er zwar allein, aber mit Hülfe der Hände bewerkstelligt, erscheint die Wirbelsäule in der Gegend der untern Brustwirbel etwas nach rechts gebogen. Die process. spinosi erscheinen hier ein wenig eingezogen, während die der Lendenwirbel wieder stärker vorspringen. Zu beiden Seiten dieser Partie befinden sich zwei glänzende, circa thalergrosse Hautnarben (von den Moxen). Druck und Schlag auf die process. spin. der obern Lendenwirbel ist schmerzhaft. Beim Aufsetzen und Aufsitzen empfindet Patient Schmerz in der Tiefe des Abdomen links

von der Linea alba. Mit der Dauer des Aufsitzens nimmt dieser Schmerz zu. Durch die Bauchdecken ist die Wirbelsäule leicht durchzufühlen, Druck auf dieselbe ist etwas schmerzhaft, eine Verunstaltung der Wirbelkörper nicht wahrzunehmen.

Die Unterextremitäten sind ziemlich stark abgemagert (die linke stärker als die rechte), gestreckt und durchaus unbeweglich; selbst an den Zehen keine Spur willkürlicher Bewegungen. Die Muskulatur ist nicht erschlafft. Die Adductoren beider Oberschenkel sind ziemlich stark gespannt und setzen der passiven Abduction einen nicht unbedeutenden Widerstand entgegen. Doch ist die Abduction möglich und nicht schmerzhaft. Auch das passive Heben der Schenkel stösst auf einen mässigen Widerstand. Wird nach Erhebung der Extremität der Oberschenkel gestützt, während man den Unterschenkel loslässt, so verharrt dieser eine Weile in vollkommener Streckung und sinkt dann langsam herunter. — Auch passive Bewegungen der Füsse lassen eine gleiche Steifigkeit der Muskeln erkennen. Alle diese von fremder Hand ausgeführten Bewegungen sind für den Kranken völlig schmerzlos, dagegen treten leicht unwillkürliche Reflexbewegungen ein, und zwar meist in Form von schnellen, klonischen Zuckungen, welche einige Zeit anhalten und die Extremität in eine zitternde Bewegung versetzen. Diese Reflexcontractionen treten auf, wenn Patient selbst oder ein Anderer den Schenkel anfasst, oft schon, wenn Patient den Rumpf bewegt oder wenn an das Bett gestossen wird. Kitzeln der Fusssohlen, Nadelstiche in Ober- und Unterschenkel rufen sehr lebhafte Reflexzuckungen hervor.

Das Gefühl ist nach Angabe des Kranken von der Leistengegend an nach abwärts vermindert. An den Füssen und Unterschenkeln gelangen erst sehr tiefe Nadelstiche zur Perception und zwar indem sie gleichzeitig Reflexzittern erregen. Dieser Reflex folgt dem Reize schnell, und erst mit ihm tritt das Bewusstsein einer stattgehabten Reizung ein. Die Lokalisation der Empfindungen ist äusserst unsicher. Auch an den Oberschenkeln werden nur stärkere Nadelstiche empfunden und erregen fast ebenso constant Reflexzuckungen; diese Zuckungen giebt Patient an, deutlich zu fühlen, und wie es scheint, schliesst er auch hier erst aus diesen Bewegungen auf eine stattgehabte Reizung.

Oberhalb der Leistengegend am Abdomen ist das Gefühl viel besser als an den Schenkeln, doch entschieden stumpfer als normal. Oberhalb des Nabels scheint die Sensibilität ganz normal zu sein. Die Bewegungen der M. Recti sind dem Wollen völlig unterworfen.

Von der Haut des Abdomen aus sind Reflexzuckungen nicht zu erregen.

Die Bewegungen der Arme, sowie die der ganzen obern Körperhälfte, sind vollkommen frei, auch die Sensibilität normal. — Der Urin fliesst meist unwillkürlich ab, indess scheint ein geringer Drang zum Uriniren noch vorhanden zu sein.

Die acustische Untersuchung des Respirations- und Circulationsapparats ergiebt nichts Abnormes.

Verordnung: Bäder mit Kreuznacher Mutterlauge.

Obgleich Patient nach einiger Zeit behauptete, eine merkliche Besserung zu spüren, so liess sich doch objectiv eine solche nicht constatiren. Zwar schien das Gefühl für weniger starke Nadelstiche etwas besser zu sein, doch war die Lokalisation immer ebenso unsicher wie früher, in der Mobilität trat gar keine Besserung ein, die Reflexzuckungen waren nicht so häufig wie früher, die Contractur der Adductoren des Oberschenkels weniger stark. Unwillkürliche Urinentleerung; Zeichen von Blasencatarrh. Zuweilen Kreuzschmerz in der Gegend der Moxennarben. — Appetit und Schlaf gut. — Kein Fieber. — Meist heitere Stimmung.

Am 17. October wird Jodkali verordnet und bis zum 27. fortgebraucht, ebenfalls ohne Erfolg.

In dieser Zeit hatte Patient wiederholt ziemlich intensive Kreuzschmerzen und Schmerzen in den Beinen, dabei lebhafte Reflexzuckungen. Zuweilen klagt Patient über Kopfschmerzen. Die Stimmung ist nicht mehr so heiter wie früher. — Anfangs November stellt sich auf dem Kreuzbein beginnender Decubitus ein, der schnell um sich greift und sehr schmerzhaft ist.

Am Abend des 2. November Frost mit folgender Hitze, Kopfschmerz und Schwindel. Am 3. November ist die Temperatur stark erhöht (Temp. Morgens 39,4, Abends 39,9. P. 100 und 120). Am 4. November tritt schon ein Nachlass des Fiebers ein. Zugleich Harnretention.

Die Untersuchung an diesem Tage ergiebt: Schall hinten rechts im untern Drittel schwach gedämpft, daselbst rauhes, fast vesiculäres Athmungsgeräusch. Unterhalb des 8. Rückenwirbels bis zum 1. Lendenwirbel eine entschiedene Skoliose nach rechts, Klopfen auf die proc. spinosi nur sehr wenig schmerzhaft; am grössten ist die Empfindlichkeit in der Gegend des 4. Lendenwirbels. Bei Druck auf das Abdomen ist besonders die linke Seite der Wirbelsäule empfindlich, namentlich unterhalb des Nabels. Nachdem Patient behufs der Untersuchung aufgerichtet und wieder hingelegt war,

zeigten sich schwache tetanische Zuckungen beider Unterextremitäten; die Wadenmuskeln blieben dabei schlaff.

Abends: Temp. 40,2. P. 112.

5. November: Temp. 39,6. P. 116. — Die Untersuchung des Urins ergiebt heute: fast 1½ Quart von schmutzig tiefbraunrother Farbe, sehr trübe, mit reichlichem rothem Sediment, in welchem sich zahlreiche, frisch rothe Blutkörperchen, Eiterkörperchen, Krystalle von Tripelphosphat und Kugeln von harnsaurem Ammoniak zeigen. Wegen Harnretention muss Patient katheterisirt werden; man stösst in der Gegend des Blasenhalses auf ein leichtes Hinderniss, wobei eine geringe Blutung erfolgt.

Abends Temp. 40,9. P. 112.

Verordnung: *Acid. phosph.*

Das Fieber hält sich einige Tage auf gleicher Höhe, fiel dann auf einige Tage ab, um sich wieder zur frühern Höhe zu erheben. Am 14. Novbr. betrug die Temperatur am Morgen noch 37,6, Abends bereits wieder 40,8. Mit zeitweise stärkern Remissionen hält dies Fieber an. Das subjective Befinden des Kranken wechselte mit dem Grade des Fiebers. Die Kräfte nahmen fast stetig ab. Es trat nach und nach Abmagerung und Collapsus ein. Der Decubitus macht starke Fortschritte.

Am 17. Novbr. wird *Emuls. chinata* verordnet mit *Acid. sulphur. dil.*, musste aber wegen eintretenden Durchfalls vom 18. bis 20. ausgesetzt werden.

Am 20. Novbr. Vormittags trat ein ½stündiger Frost ein, dem Nachmittags ein zweiter folgte. Am Morgen des 21. Novbr. ein neuer Schüttelfrost. In den nächsten Tagen treten noch mehrere Fröste ohne allen Typus auf. Die Temperatur schwankte zwischen 38,3 und 40,7, erreichte am 22. während des Frostes sogar die Höhe von 41,8. Dabei ist ausser dem fortschreitenden Decubitus und dem heftigen Blasencatarrhe keine entzündliche Affection nachweisbar. Kein Husten, keine Dyspnoë. Zeitweise aber wieder Durchfälle. Fortschreitender Collapsus. Der Stand der Lähmungserscheinungen ist der frühere. Keine Spur von willkürlicher Bewegung der Beine. Sensibilität erloschen. Reflexbewegungen erfolgen noch immer in der oben beschriebenen Weise, nicht blos bei Reizung der Fusssohlen, sondern auch der Ober- und Unterschenkel.

Die Blasengegend ist sehr empfindlich gegen Druck. Die Blase überragt die Symph. oss. pub. als ein kleiner, runder, anscheinend solider Körper um 3 Querfinger. Diese Geschwulst verschwindet nach Entleerung des Urins. Der sehr übelriechende Harn enthält

mässig viel Eiweiss; in dem sehr reichlichen Sediment finden sich wie früher zahlreiche Blut- und Eiterkörperchen, ferner Tripelphosphate und harnsaures Ammoniak. Intensiv ammoniakalischer Geruch des Urins.

Im Laufe des Decbr. blieb das Fieber wie vorher mit geringen Remissionen fortbestehen, die Temp. erreichte nicht selten die Höhe von 40 bis 40,5°. Der Decubitus griff immer weiter um sich und in die Tiefe. Schliesslich war fast das ganze Kreuzbein blossgelegt, die Muskeln des Gesässes weithin vielfach unterminirt und theilweise ebenfalls in das Bereich des Decubitus gezogen. Die Unterextremitäten blieben für den Willen unbeweglich, die Sensibilität derselben erloschen. Die Reflexbewegungen wie früher meist lebhaft, zuweilen nur in geringem Grade hervorzurufen.

Unter rasch fortschreitendem Collapsus erfolgte der Tod am 5. Januar.

Leichenschau am 6. Januar 1861.

Nach Eröffnung des Rückenmarkskanals findet sich ausserhalb der Dura etwas leicht blutige Flüssigkeit von fraglicher Abstammung. In der Höhe des 10. und 11. Brustwirbels ist die Dura schon äusserlich prominent, an dieser Stelle mit einer dem Rückenmark angehörigen 1 Zoll langen, fast $\frac{3}{4}$ Zoll breiten Geschwulst verwachsen, von der sie sich besonders auf der linken Hälfte nur schwer abziehen lässt. Nach Entfernung der Dura zeigt sich diese Geschwulst von der Pia bedeckt, sie ist aber von den hinteren Rückenmarkssträngen fast überall leicht trennbar. Das Rückenmark selbst ist an dieser Stelle stark verdünnt, weich, besonders im Gegensatz zu den weiter abwärts liegenden Theilen, ausserdem von einer eigenthümlichen grauen, etwas durchscheinenden Beschaffenheit. Auf dem Durchschnitt zeigt sich die vordere weisse Substanz intakt, dagegen die hinteren und die Seitenstränge, sowie die ganzen Hinterhörner in ein durchscheinendes, gallertiges, mit einzelnen Gefässen und Resten weisser Nervensubstanz durchsetztes Gewebe verwandelt. Die Nervenwurzeln, sowohl vordere als hintere atrophisch.

Weiter abwärts zeigt das Rückenmark noch leichte Röthung der grauen Substanz; zunächst oberhalb der Geschwulst ist die weisse Substanz leicht streifig, die graue geröthet, aber schon c. $1\frac{1}{2}$ Zoll oberhalb des obern Randes der Geschwulst ist der Durchschnitt des Rückenmarks ganz normal, ebenso die unterhalb der Geschwulst befindliche Partie des Rückenmarks

Die etwa taubeneigrosse Geschwulst zeigt auf dem Durchschnitt eine Dicke von fast $\frac{5}{8}$ Zoll, sie enthält mehrere mit gallertiger Flüssigkeit gefüllte Höhlen, deren Wandungen von ziemlich starken Gefässen durchzogen werden; weiter besteht sie aus einem grauen durchscheinendem Gewebe, worin unregelmässige, theils sehnige, theils gelbe käsige Streifen eingelagert sind. Die Peripherie wird von einer gefässreichen, ziemlich derben, etwas durchscheinenden Membran bedeckt. (Prof. Virchow erklärt sie bei der später vorgenommenen mikroskopischen Untersuchung für ein Myxom).

Auf dem Kreuzbein ausgedehnter Decubitus mit Blosslegung der Tubera Ischii und der Trochanteren. — Decubitus an beiden Fersen.

In den Lungen starker Bronchialcatarrh, in beiden untern Lappen schwach bronchopneumonische Stellen. — Stark braune Färbung des Herzens.

An Leber und Milz nichts Besonderes. — Starke Pyelo-nephritis, diphtheritische Affection einzelner Nierenkelche; linkerseits ein Harnconcrement in fibrinöse Lager eingebettet. Vom Becken setzen sich weisse Streifen durch die Papillen bis zur Rinde fort, sowie sich auch einzelne diffuse eitrige Infiltrationen in der Rinde finden. Beide Ureteren stark dilatirt, in den untern Theilen, ebenso wie der Blase stark pigmentirt und mit blutigem Schleim gefüllt. An der Harnröhre nichts Abnormes. Im Darm nichts Bemerkenswerthes.

Vierter Fall.

Taubeneigrosses Sarcom im oberem Theile des Wirbelkanals, von der Dura mater ausgehend, zwischen dieser und den vorderen Rückenmarkssträngen gelegen. Dauer des Leidens 17 Monate. Die Sensibilitäts- und Mortilitäts-Störungen erscheinen nicht an allen Extremitäten gleichzeitig, sondern zuerst auf der rechten Seite. Auch wird die rechte obere Extremität früher ergriffen als die untere. Starke Mitbetheiligung der vasomotorischen Nerven. In der letzten Zeit spontane Zuckungen, Contracturen und gesteigerte Reflexerregbarkeit an den untern Extremitäten bei vollständigem Verlust der willkürlichen Bewegung und bewussten Empfindung.

R., Gastwirth, 51 Jahr, recipirt den 23. October 1860, ist von der gegenwärtigen Krankheit mit Ausnahme einer Intermittens, an der er vor vielen Jahren kurze Zeit hindurch litt, nie krank gewesen. Er hat ein sorgenfreies Leben geführt, leugnet Potator

gewesen zu sein, ebensowenig war er syphilitisch. Fall oder Schlag etc. auf die Wirbelsäule, welche etwa der jetzigen Krankheit vorausgegangen wären, werden entschieden in Abrede gestellt. Die ersten Spuren des gegenwärtigen Leidens zeigten sich um Pfingsten 1859. Damals bemerkte Patient eine Röthung und Schwellung der rechten Schulter, verbunden mit geringer Steifigkeit des Gelenkes, gleichzeitig hatte er starkes Kriebeln im rechten Arm bis zur Hand hin und, wenn er mit den Fingern etwas betastete, das Gefühl von Pelzigsein. Die Lähmung steigerte sich schnell, während Röthung und Geschwulst, welche jedoch nie bedeutend waren, von oben nach unten fortschritten. Innerhalb 8 Wochen war der ganze rechte Arm sammt der Hand geschwollen und geröthet und bis Mitte September 1859 vollständig gelähmt. Anfangs September war Patient noch auf die Jagd gegangen und hatte mit dem rechten Arm das Gewehr gehalten.

Schon im Juli desselben Jahres bemerkte Patient auch ein taubes pelziges Gefühl im rechten Bein; im August entwickelte sich in demselben von der Hüfte aus Schwellung und Röthung, die sich in 4 Wochen bis über die ganze Extremität, incl. den Fuss, herabzog. Gleichzeitig stellte sich eine schnell fortschreitende Lähmung dieses Beines und Formicationen ein, die bis jetzt angedauert haben. Die Lähmung nahm schnell zu, doch konnte Patient noch bis zum November 1859 gehen. Um diese Zeit bemerkte er zuerst eine geringe Schwellung und Röthung der linken Schulter und Hüfte und bekam auch in diesen Extremitäten das Gefühl von Taubsein und Formicationen, sowie einen geringen Grad von Lähmung, der ebenfalls schnell zunahm. Von nun ab konnte Patient nicht mehr gehen. Den vollständigen Verlust der willkürlichen Bewegungen aller vier Extremitäten datirt er seit Ende November 1859. Weniger bestimmt lauten die Angaben über die Abnahme der Sensibilität, doch scheint dieselbe gleichzeitig mit der Motilität verloren gegangen zu sein.

Ende December 1859 stellten sich schmerzhafte Zuckungen in Armen und Beinen, namentlich in den letzteren ein. Die Glieder wurden dabei schnell gehoben, um dann langsam in ihre Lage zurückzusinken. Die Zuckungen der Beine sind bis jetzt unverändert geblieben, während die der Arme nur noch zuweilen auftreten. Die Röthung der Extremitäten war wechselnd, nie intensiv und hat sich seit Februar 1860 überhaupt verloren. Die Formicationen dauern unverändert fort.

Seit 4 Wochen ist eine völlige Steifheit der rechten Extre-

mitäten eingetreten, seit 5 Tagen ebenso der linken Extremitäten mit gleichzeitiger Contractur des linken Beines in Hüfte und Kniegelenk. Die Contractur bildete sich ohne Zunahme der Schmerzen aus.

Seit 14 Tagen kann Patient den Urin nicht mehr halten, seit 8 Tagen ist der Stuhl retardirt und seine Entleerung unfreiwillig. Ueber die Beschaffenheit des Urins jetzt und in frühcrer Zeit weiss Patient nichts anzugeben. Vor circa 4 Wochen erschien Husten und Auswurf, seit 8 Tagen eine sich schnell steigernde Beklemmung. Brustschmerzen waren bis jetzt nicht vorhanden.

Das Allgemeinbefinden des Patienten war während der ganzen Krankheit leidlich, erst in den letzten 8 Tagen durch starke Schweisse gestört. Der Appetit war immer gut, ebenso der Schlaf.

Bald nach dem Beginn der Erkrankung (zu Pfingsten 1859) fanden sich bohrende Schmerzen von wechselnder Intensität in der Gegend der Wirbelsäule ein. Sie hatten zuerst in der Höhe der Spinae scapulae ihren Sitz und zogen sich dann, die obern Partieen verlassend, allmählig tiefer hinab; zuletzt setzten sie sich etwa in der Höhe des 8. oder 9. Brustwirbels fest. Gegen Druck waren die Stellen des Schmerzes nie empfindlich. Kopfschmerzen waren zu keiner Zeit vorhanden.

Die Behandlung bestand anfangs viele Monate hindurch im Gebrauch innerer Mittel von unbekannter Beschaffenheit. Vor 6 Wochen wurde 14 Tage hindurch eine Salbe gebraucht, welche in den ganzen Körper eingerieben wurde. In Folge dieser Einreibungen hat sich (seit 4 Wochen) unter starkem Jucken ein reichlicher Ausschlag entwickelt, der über den ganzen Kärper (mit Ausnahme des Kopfes) verbreitet, noch jetzt fortbesteht.

Status praesens: Grosser, gut gebauter Mann mit noch reichlichem Panniculus. Gesicht und Lippen geröthet, an den Wangen feine Veneninjection. Vollkommen freies Sensorium. Gesicht und Gehör gut, kein Ausfluss aus dem Ohr, kein Kopfschmerz. Die beiden Arme liegen vollkommen gelähmt und ausgestreckt dem Rumpfe an, sie können selbst passiv nur mit einiger Mühe im Ellenbogengelenk gebogen werden, die Finger sind mit Ausnahme des Daumens in die Hohlhand eingeschlagen, sie lassen sich links nicht strecken, rechts nur die beiden äussern Finger nicht. Vollkommene Anästhesie mit Ausnahme der Schultergegenden. Die Beine, gleich den Armen willkürlich unbeweglich, sind im Kniegelenk gebogen, das linke stärker als das rechte; die Zehen rechts gestreckt. Auch hier leisten die Contracturen einen unüberwindlichen Widerstand.

Beim Versuch, sie zu überwinden, treten lebhafte fleetorische Reflexbewegungen ein. Die Haut beider Unterextremitäten in ihrer ganzen Ausdehnung unempfindlich. Kitzeln der rechten Fusssohle bewirkt nur äusserst schwache Reflexbewegungen der Zehen. An der Haut des Unterleibes besteht ebenfalls vollkommene Anästhesie, unvollkommene am untern Theile des Thorax, während die Empfindung am obern Theile der Brust, sowie an Hals und Gesicht ganz unversehrt ist. Keine Alteration des Geschmacks. Die ausgestreckte Zunge weicht von der geraden Richtung nicht merklich ab. Ebensowenig sind Lähmungserscheinungen im Gesicht zu bemerken. Der Harn wird unwillkürlich entleert. Stuhlverstopfung. — Tönende Inspiration, sehr erschwerte Exspiration. Bei der Inspiration starkes Abwärtssteigen des Kehlkopfes bei geringer Bewegung des Thorax und mässiger Wölbung des Abdomen. Willkürliche starke Erweiterung des Thorax ist nicht möglich. Der Auswurf reichlich, dick, homogen, eitrig, schleimig. — Die Haut ist sehr heiss und in ihrer ganzen Ausdehnung (wahrscheinlich in Folge der zuletzt angewandten Salbe) von den Residuen eines Eczems bedeckt, meist rothe, stellenweise grüne Borken, einige Stellen (am Halse) nässer, an andern trockne Abschuppung.

In der Herzgegend keine Dämpfung, sondern lauter tiefer Schall. In der Gegend der Herzspitze mit der Systole sehr dumpfer Ton und hohes, pfeifendes Geräusch und ein ebenfalls dumpfer diastolischer Ton. Oberhalb des process. xiphoid. zwei Töne, das Geräusch schwächer. Links vom Sternum, in der Höhe der 9. Rippe, ebenfalls zwei deutliche Töne ohne Aftergeräusch; Radialarterien von mittlerem Umfang, wenig gespannt.

Zeitweise wird während der Untersuchung die linke sowie die rechte Unterextremität stark angezogen in der Form einer willkürlichen Bewegung, obgleich Patient gar kein Bewusstsein davon hat. — Zeitweise starke inspiratorische Contraction des Platysma myoides. — In der Gegend der Halswirbel nichts Abnormes zu entdecken.

23. October. Abends Temp. 37,8, Puls 116, Resp. 36.

24. October. Temp. 38,0, Puls 120, Resp. 36. Nachts bis Mitternacht Schlaf und profuser Schweiss. — Viel Husten ohne Auswurf. — Patient klagt über häufig eintretende Zuckungen, besonders linkerseits und mehr in den Beinen wie in den Armen. Sensorium frei. Gesichtsausdruck ruhig. Das rechte Bein ist in Hüfte und Kniegelenk stark flectirt. — Respiration erschwert. —

Urin fliesst unwillkürlich ab. — Haut heiss, feucht. — Wangen und Lippen etwas blass.

Abends Temperatur 39,7, Puls 132, Resp. 40. Grosse Athemnoth, Stertor, viel Husten ohne Exspectoration. Gesicht blass cyanotisch. Profuser Schweiss.

Gegen Mitternacht Tod.

Section am 26. October 1860.

In beiden Pleurasäcken etwas Füssigkeit. Herz gross, schlaff, Verdickungen an den Klappen. Beide Lungen ziemlich stark aufgebläht, die hintern Theile leicht ödematös und hyperämisch. — In der Bauchhöhle sind die Gedärme aufgetrieben. Milz stark vergrössert. Beide Nieren gross, die Glomeruli stark injicirt, kaum erhebliche Trübung der geraden Rindenkanälchen, Papillen etwas blass. Im Magen nichts Besonderes. Leber schlaff, klein, etwas fetthaltig.

An den Wirbelknochen zeigt sich nichts Abnormes. Im Sack der Dura ein wenig Flüssigkeit, die Dura selbst im ganzen Verlauf etwas blutig imbilirt. An der Pia keine erheblichen Verdickungen. Das Rückenmark selbst, im Verhältniss zu dem sehr robusten Körper von sehr mässigen Umfang, hat in seinen untern Theilen eine mässige Consistenz. Nach oben zu nimmt dieselbe etwas ab. In der Gegend des 7ten Halswirbels beginnt ziemlich scharf eine starke Erweichung, welche weiter aufwärts in einer Strecke von circa 2 Zoll ihre grösste Intensität zeigt, aber in den obern Theilen des Halsmarks wieder bedeutend geringer wird. Beim Durchschnitt durch den obersten Halstheil ist die Schnittfläche etwas blass. In den stark erweichten Partieen quillt die Substanz stark hervor, in der Höhe des 4ten Cervicalwirbels am stärksten, doch lässt sich auch hier noch die blassröthliche, graue Substanz von der gallertartig durchscheinenden weissen recht gut unterscheiden. Im Brusttheile zeigt die Schnittfläche des Rückenmarks nicht Abnormes. Die Medulla oblong. zeigt nichts Abnormes, dagegen wird c. $\frac{1}{2}$ Zoll unter dem Ende derselben das Rückenmark sehr weich, besonders aber ist die Consistenz an einer Stelle ($3\frac{1}{2}$ Zoll unterhalb der untern Grenze des Pons) äusserst gering, die Substanz vollkommen zerfliessend. Dieser Theil ist stark comprimirt durch eine taubeneigrosse Geschwulst, welche mit ihrer vordern Fläche der vordern Wand der Dura fest anhängt, mit der hintern stark convexen Fläche in die Rückenmarkshöhle hineinragt und auf die

vordern Rückenmarksstränge drückt, ohne mit jener erweichten Partie zusammenzuhängen. Die Oberfläche des Tumors ist von etwas höckriger, leicht wergiger Beschaffenheit, sonst ebenso wie die Schnittfläche glatt; auf der Schnittfläche erkennt man eine fein geröthete Rindensubstanz und eine derbe, weisse, strahlige Marksubstanz bei Druck entleert sich wenig weisslicher Saft.

Im Gehirn nichts Besonderes.

Fünfter Fall.

Osteosarcome in den Knochen des Schädels, der Wirbelsäule, in den Rippen, im Brustbein, im linken Schambein und im linken Oberarmknochen. — Dauer der Krankheit (etwa) $8\frac{1}{2}$ Monate. — Die Geschwülste selbst entwickeln sich ohne Schmerzen. Zuerst Exophthalmus durch ein aus der linken Orbita hervorwucherndes Sarcom bedingt. — Durch die in den Wirbelkörpern entstehenden Sarcome entwickelt sich ein Rückenmarksleiden. Zuerst Schmerzen und Lähmungserscheinungen an den linken Extremitäten, später auch an den rechten. Am frühesten wird der linke Arm, zuletzt der rechte Arm ergriffen. — Bei der Aufnahme, 4 Wochen vor dem Tode, constatirt man die Erscheinungen einer symmetrischen progressiven Muskelatrophie an den Oberextremitäten und in den letzten Tagen sehr heftige excentrische Schmerzen in den Händen und Fingerspitzen. — Trotz der zahlreichen und tiefen Depressionen, welche das grosse Gehirn durch die in die Schädelhöhle prominirenden Geschwülste erhält, zeigt sich eine Störung des Sensoriums erst kurz vor dem Tode.

T., Dienstknecht, 25 Jahre, wurde am 8. Januar 1861 auf die innere Station verlegt aus der Abtheilung für Augenkranke des Herrn Professors v. Graefe, wo der Patient seit dem 18. Decbr. gelegen hatte.

Im Mai 1859 bekam Patient nach schwerem Heben lebhafte Schmerzen im Kreuze und im Genick, gleichzeitig Brueststiche bei jedem Athemzuge. Diese Beschwerden bestanden unter allmähliger Abnahme bis zum October desselben Jahres, wo sie verschwanden. Um Pfingsten 1860 verspürte Pat. heftige Schmerzen, welche sich vom Munde nach dem linken unteren Augenlide hinzogen; dieselben steigerten sich im Laufe von 8 Tagen trotz wiederholter localer Blutentziehungen bis zu einem hohem Grade. Beschwerden von Seiten anderer Organe waren dabei nicht vorhanden. Bald indess fing auch das Sehvermögen des linken Auges an abzunehmen, anfangs sehr rasch, dann langsamer. Im August 1860 kam Patient zur

Augenklinik des Prof. v. Graefe mit hochgradigem linksseitigen Exophthalmus. Vierzehn Tage nach seiner Aufnahme wurde das linke Auge exstirpirt, nachdem vorher mehrere Punctionen gemacht worden waren, durch die sich Eiter entleerte. Anfangs September war Pat. so weit hergestellt, dass er umherging. Er fühlte sich vollkommen wohl, bis auf eine Ischurie, von der er um diese Zeit befallen wurde.

Anfangs November stellten sich vage Schmerzen im linken Arme ein, bald versagten auch die Muskeln desselben ihren Dienst. Die Hand stellte sich in Flexion und zugleich entstand Taubheit des Gefühls. Dann folgte ebenfalls unter Schmerzempfindungen eine Lähmung des linken Beines. Ganz allmählig und angeblich unter nur geringen Schmerzen entwickelte sich sodann auch eine Lähmung des rechten Beines. Das Vermögen zu gehen soll eines Tages plötzlich verschwunden sein. Erst zuletzt fand sich nach mehrtägigen reissenden Schmerzen eine Lähmung im rechten Arme ein. Links hatten die Schmerzen im Ellenbogengelenk begonnen, von wo sie sich längs der untern Fläche des Vorderarms auf den kleinen Finger und dann der Reihe nach auf die übrigen Finger, zuletzt auf den Daumen verbreiteten. Rechts wurde zuerst die Schulter schmerzhaft, dann der Vorderarm und endlich die rechte Hand in derselben Weise wie die linke. Die Entleerung der Blase, sowie die Defaecation gingen normal von Statten.

Während die reissenden Schmerzen bestanden, schwoll zu Anfang November das linke Auge oder vielmehr der Inhalt der linken Orbita mehr und mehr an und wucherte schnell aus der Orbita hervor, die Augenlider hervortreibend. Ferner fanden sich Anschwellungen über der Nasenwurzel an dem rechten Tuber parietale und dem Manubr. sterni ein. Die Entwicklung dieser Geschwülste war völlig schmerzlos.

Seitdem Pat. das Bett nicht mehr verlässt, besteht anhaltende Verstopfung. Frost und Hitze, überhaupt Fiebererscheinungen fehlten, erst als sich die ersten Schmerzen zeigten, will Pat. zuweilen Frostschauer empfunden haben. Die Incontinentia urinae et faecium hat sich erst im Laufe des December eingestellt.

Abnahme der geistigen Functionen hat Pat. selbst nicht bemerkt.

Bei seiner Aufnahme auf die innere Station zeigte Pat. leichte Fieberbewegungen (37,5—38,8°, Puls 100—120). Das Sensorium war vollkommen frei, ebenso die Sinnesorgane (bis auf das linke Auge). Schlaf ziemlich gut. Appetit vorhanden. Stuhlgang retardirt. Respiration ruhig, kein Husten. Pat. klagte über Schmerzen

im linken Ellbogen und rechten Fussgelenk, besonders bei Bewegungen dieser Gelenke, ferner über taubes Gefühl in beiden Armen und über Unvermögen die Beine zu bewegen, nicht selten auch über Schmerzen in den letzteren, besonders wenn sie lange in derselben Lage verharrt haben.

Die Musculatur beider Daumen ist äusserst stark geschwunden, auch die Interossei beider Hände. Die Finger beiderseits flectirt, ihre spontane Streckung unmöglich: sehr unvollständig ist die Bewegung der Daumen, namentlich die Ad- und Abduction. Die Bewegungen im Ellbogengelenk gehen vollkommen gut von Statten, weniger vollkommen die Pronation und Supination der Vorderarme. Die äussere Hälfte der an der Beugeseite des Vorderarms gelegenen Musculatur ist ebenfalls stark atrophisch. Die Bewegungen im Schultergelenk sind hinsichtlich ihrer Ausdehnung normal, gehen aber sehr langsam von Statten. Der Deltoideus nicht atrophisch. Die Empfindung und ihre Localisation scheint in den Armen und Händen normal.

Die Unterextremitäten sind durch den Willen gar nicht beweglich, auf Kitzeln der Fusssohle finden entweder gar keine oder nur beschränkte Bewegungen des Fusses statt. Nadelstiche an den Ober- und Unterschenkeln bewirken meist gar keine Bewegung, nur zeitweise ganz beschränkte Zuckungen. Wenn mit einem Nadelknopf die Fusssohlen stark gereizt werden, erfolgt sehr schwache Streckung der Füsse und leichte Beugung im Kniegelenk. Die Sensibilität der unteren Extremitäten sehr gering.

Von den Geschwülsten fällt zunächst die der linken Orbita auf, sie prominirt in der Grösse eines Apfels aus der Orbita, ihre obere grössere Hälfte ist vom obern Augenlid bedeckt, welches eine bläuliche Farbe hat; die untere Hälfte hat nach aussen hin einen häutigen, mit Schorf bedeckten Ueberzug, nach innen zwei dicke rothe Lippen, von den geschwollenen, granulirenden Conjunctiva-Falten gebildet; das obere Augenlid ist so beweglich, dass man die Conjunctiva-Falte ganz freizulegen im Stande ist. Durch die Weichtheile fühlt man sehr nahe der Oberfläche eine an den meisten Stellen sich knochenartig anfühlende Geschwulst, deren Oberfläche gleichsam aus einzelnen kleinen beweglichen Knochenplättchen zu bestehen scheint.

Ausser diesen befinden sich 2 Geschwülste am Kopfe, beide rechts, die eine am Stirnbein oberhalb der rechten Augenbraue, von unverletzter Haut bedeckt, mit unebener Oberfläche und beim Drucke ein Gefühl von Crepitiren gebend. Die zweite findet sich auf der

Grenze von Os perictal. dextr. und Os occipit. ebenfalls hart und uneben, endlich eine vierte auf dem Manubr. sterni. An der Wirbelsäule lassen sich keine Geschwülste nachweisen.

Unter abwechselndem Nachlass und Zunehmen der Schmerzen in den Extremitäten blieb das Befinden des Kranken im Wesentlichen unverändert. Der in Folge der retentio und incontinentia urinae entwickelte Katarrh der Harnwege erzeugt am 15. Jan. eine bedeutende Temperaturerhöhung von 40,3° mit 148 Pulsen, welches Fieber mit nur geringem Nachlass fortdauert.

Am 16. Januar klagt Patient bei Bewegungen des Kopfes über Schmerzen in der Gegend der process. spinosi der Halswirbel.

Am 19. klagte er beim Aufrichten plötzlich über einen äusserst heftigen Schmerz in der linken Schultergegend, woselbst er, wie er nachträglich angiebt, schon seit einigen Tagen gelindere Schmerzen verspürt hatte. Die Untersuchung ergiebt keine auffallende Deformität der Schulter, dagegen deutliche aber schwache Crepitation und abnorme Beweglichkeit. Bei ruhiger Lagerung ist Patient schmerzfrei, hat aber bei Bewegungen und Berührungen die lebhaftesten Schmerzen.

Abends Temp. 39,5, Puls 132, Resp. 32.

21. Jan. Temp. 38,7, Puls 132, Resp. 28. Ziemlich guter Schlaf. Keine spontanen Schmerzen, dagegen grösste Empfindlichkeit der linken Schultergegend, welche etwas geschwollen ist. Haut heiss und trocken. Urin schmutzig gelb, trübe, mit einer reichlichen weisslichen Sedimentschicht, von stark alkalischer Reaction.

Abends Temp. 39,7, Puls 136, Resp. 34.

25. Jan. Temp. 38,5, Puls 120, Resp. 28. Patient klagt über Schwindel und Benommenheit im Kopfe. Schlaf ziemlich gut. Rückenlage. Haut heiss und trocken. Lippen trocken, roth. — Auf dem Kreuzbein ein Handteller-grosser, tief greifender Decubitus.

Abends Temp. 39,5, Puls 128, Resp. 32.

26. Jan. Seit gestern Delirien, doch nicht anhaltend. Patient klagt über heftigen, trocknen, kurzen Husten, bei dem er Stiche in der Regio epigastrica hat. Collapsus. Grosse Mattigkeit. Die linke Schultergegend noch stark empfindlich.

Abends Temp. 39,3, Puls 128, Resp. 32.

28. Jan. Temp. 38,2, Puls 132, Resp. 32. Wenig Schlaf. Klage über grosse Mattigkeit und Schwindel, sowie über Stiche

in der Brust. Haut heiss und trocken. Die Reg. lumbal. beide auf Druck stark empfindlich. Empfindlichkeit der linken Schulter fortbestehend. Appetit schlecht, grosse Trockenheit im Munde.

An der rechten Unterextremität contrahiren sich nach Reizung der äusseren Fläche des Unterschenkels die Adductoren des Oberschenkels, was bei Reizung der inneren Fläche des Unterschenkels und der äusseren und inneren Fläche des Oberschenkels nicht der Fall ist. Links erfolgt Contraction der Abductoren des Oberschenkels nur bei Reizung der innern Fläche des Unterschenkels, doch bleibt diese Reaction bei wiederholten Reizversuchen aus, um erst nach einer Pause von Neuem einzutreten. Kitzeln der Sohle ruft beiderseits schwache Contraction der Adductoren hervor. Nach Angabe des Kranken erfolgen auch häufig involuntäre Zuckungen der Unterextremitäten. Der Einfluss des Willens auf dieselben ist fortdauernd aufgehoben. Ihre Empfindlichkeit ist in hohem Grade vermindert, aber nicht erloschen. Die linken Zehen (1—4) sind flectirt, der linke Fuss steht nach aussen, der rechte nach innen.

Die Bewegungen des rechten Armes gehen sehr langsam von Statten, Finger stark flectirt, können nicht vollständig gestreckt werden. — Starke Abmagerung der Muskeln, am untern Theile des Vorderarms markirt sich fast das Spatium interosseum. Der Schwund scheint vorzugsweise die Extensoren und Supinatoren zu betreffen. Die Spatia metacarpea sind am Rücken der Hand stark vertieft, hingegen die Finger auffallend wenig abgemagert. Die stärkste Grube findet sich zwischen dem Daumen und dem zweiten Metacarpalknochen. Im rechten Arm keine Schmerzen; die Sensibilität scheint gut erhalten zu sein. Der linke Arm ist im Ellbogengelenk stark gebeugt, die Finger stark flectirt. Die Vertiefungen auf dem Handrücken weniger stark markirt, nur zwischen dem 1sten und 2ten Os metacarpi ebenso stark wie rechts. Die Sensibilität erhalten. Die Finger werden unvollständiger gestreckt als rechts; auch die Bewegung im Ellbogengelenk ist beschränkter als rechts.

Die Tumoren im Wesentlichen gegen früher unverändert, nur die Geschwulst auf dem Manubr. sterni nicht so prominent wie früher.

Am 31. Januar klagt Pat. zum ersten Mal hauptsächlich über Schmerzen in der linken Hand, die über alle Begriffe heftig sein sollen.

1. Februar. Temp. 39,4, Puls 116, Resp. 28. Schlaf ziemlich gut. Keine Schmerzen. Unveränderte Rückenlage. Abdomen aufgetrieben, auf Druck überall etwas empfindlich. Haut heiss und

trocken. Durst lebhaft. Kein Appetit. Urin alkalisch, rothbraun, sehr trübe, mit einem sehr reichlichen Sediment von etwas hellerer Farbe: es enthält eine grosse Menge Blut- und Eiterkörperchen, sowie zahlreiche Tripelphosphat-Krystalle.

Urin und Stuhl werden unfreiwillig entleert. — Der Decubitus greift immer weiter um sich.

Abends Temp. 39,0, Puls 148, Resp. 36.

2. Febr. Temp. 38,0, Puls 120, Resp. 20.

3. Febr. Temp. 38,0, Puls 124, Resp. 28. Patient klagt über Schmerzen im Decubitus und über heftige Schmerzen in der linken Hand. Grosser Collapsus. Appetit null, Durst lebhaft. Urin wie früher.

Am 4. Februar klagt Patient über bedeutenden Luftmangel und ein Gefühl von Wüstsein im Kopfe. Die Schmerzen in der linken Hand dauern mit Unterbrechungen fort. In den Fingerspitzen beider Hände hat Patient zuweilen das Gefühl, als würden sie mit glühenden Nadeln gestochen.

Die Geschwulst am Sternum hat sich bedeutend verkleinert, so dass man jetzt den Knochenrand fühlt und innerhalb desselben eine weiche Stelle, welche ihn nicht mehr überragt.

6. Febr. Nachts ziemlich guter Schlaf. Starke Hitze Temp. 39,1, Puls 136. Starke Schmerzen in der linken Hand. Urin wie früher. Geringe Schmerzen im Decubitus. In der Gegend des rechten Knies ein grosser erisypelatöser Fleck von einem Decubitalgeschwür der Kniekehle ausgehend.

Die Untersuchung der Extremitäten ergiebt heute:

Die Finger selbst erscheinen kaum abgemagert, dagegen finden sich grosse Gruben im rechten Handteller zunächst dem Metacarpalknochen des Daumens, ferner eine grosse Grube am rechten Handrücken zwischen dem 1sten und 2ten Metacarpalknochen, drittens eine grosse lange Grube am Rücken des rechten Vorderarms und viertens eine an der Volarfläche des rechten Vorderarms längs der Ulna. Links fast ganz dieselben Verhältnisse.

Patient klagt weinend über ein starkes Brennen im Rücken und in beiden Händen, ohne dass man hier eine Veränderung der Haut wahrnimmt. Die Haut beider Oberextremitäten scheint hyperästhetisch zu sein. An den Beinen zeigt sich äusserst geringe Empfindlichkeit. Im Gesicht keine Lähmung. Die Bewegungen der rechten Oberextremität gehen, obwohl sehr langsam, doch, wie es scheint, nach allen Richtungen frei von Statten. Links kann Patient Bewegungen im Ellbogengelenk und mit den Fingern ausführen,

desgleichen Pronation und Supination; völliges Schliessen der Hände ist unmöglich, es geht aber rechts noch besser als links von Statten. Die Unterextremitäten sind wie bisher dem Willen vollständig entzogen. Heute lassen sich nicht einmal mehr Reflexbewegungen an ihnen hervorrufen.

Abends Temp. 39,1, Puls 132, Resp. 32.

7. Februar. 144 Pulse, 32 Respirationen. Anhaltende Delirien. Patient hat viel geschrien, besonders am Morgen. Aeusserster Collapsus. Patient liegt mit offenen Augen da, erkennt seine Umgebung nicht und schreit zuweilen klagend auf. Pupillen weit. Bewusstsein, wie es scheint, erloschen.

Abends 6 Uhr 160 Pulse.

Am 8. Febr. Morgens 165 Pulse, 36 Respirationen.

Tod Nachmittags.

Obduction am 9. Februar 1861.

Auf dem Kreuzbein sehr ausgedehnter Decubitus mit Blosslegung eines Theils des Darmbeines und verschiedener Bänder. Am untern Theile der Rückenfläche des Brustkorbes finden sich auch noch einige andere nekrotische Geschwüre. — Nach Eröffnung des Wirbelkanals zeigt sich am ersten Lendenwirbel die rechte Hälfte des Bogens in eine schwammige, dunkelrothe Masse umgewandelt, welche den proeess. spinos. intakt lässt, aber in die rechte Hälfte des Wirbelkörpers übergreift. Im hintern Theil des zwölften Brustwirbelkörpers zeigt sich dieselbe dunkelrothe Masse; das Messer dringt hier leicht bis zu $\frac{1}{2}$ Zoll in die Tiefe. Die Dura zeigt an dieser Stelle eine leichte Adhärenz am Wirbelkanal und starke Röthung. Der Sack der Dura ist ziemlich leer. Die Pia namentlich am untern Theile des Rückenmarks mit sehr reichlichen stark geschlängelten Venenstämmen besetzt und mit der Dura durch lockere, alte Adhäsionen verbunden. Auch in der Gegend der dritten untern Halswirbel zeigt die vordere Fläche des Wirbelkanals eine starke Prominenz fast 2 Linien über das Niveau des benachbarten Wirbelkörpers. Die Dura ist mit dieser Prominenz verwachsen. Das ligam. longitud. postic. an einzelnen Stellen von röthlichen Geschwulstmassen durchbrochen. Die erwähnten Halswirbel lasssen sich unter knackendem Geräusch aus einander schieben und zeigen auf dem Durchschnitt nur wenig erhaltene Knochensubstanz. Auch der oberste Brustwirbel lässt das Messer ziemlich tief eindringen. Beim Herausnehmen des Rückenmarks bleibt hier ein Theil der

röthlichen Geschwulst an der Dura hängen. Die entsprechende Rückenmarkspartie weicht von den übrigen in der Consistenz nicht wesentlich ab. Auf dem Durchschnitt zeigt sich mässiger Blutgehalt. Das linke Hinterhorn ist am stärksten injicirt, die weisse Substanz stark getrübt. Weiter nach unten ist die graue Substanz ziemlich blass, die Hinterhörner schwach abgegrenzt: hier und da zeigen die Seitenstränge ein etwas streifiges Ansehen. Die Nervenwurzeln lassen an keiner Stelle etwas Abnormes erkennen.

Am Schädeldach markiren sich bereits äusserlich einige Geschwülste; zwei flachere auf dem rechten Seitenwandbein, eine grössere (3 Linien hoch) in der Gegend des rechten Tuber parietale. Die äussere Oberfläche zeigt eine durch eingesunkene Stellen unterbrochene Knochenlamelle; hier und da leichte Gefässentwicklung. Auf der Innenfläche bemerkt man tiefe kreisförmige Gruben (die grösste rechts von $1\frac{5}{8}$, links $1\frac{3}{8}$ Zoll Durchmesser), in welchen eine weiche, dunkelrothe von weissen Punkten durchsetzte Masse liegt und deren Ränder sehr schöne, spitze Osteophyt-Bildungen zeigen. An der Schädelbasis sieht man ausser einem fast hühnereigrossen Knoten in der rechten Stirngrube eine grosse Geschwulst, welche die hintere Hälfte der linken Stirngrube sowie die vordere der gleichnamigen mittleren Schädelgrube einnimmt und sich nach vorn hin in den oben beschriebenen, aus der Orbita prominirenden Tumor fortsetzt. Die Oberfläche dieser Geschwülste trägt noch einige Knochenplättchen; auf dem Durchschnitt erscheint dasselbe markige dunkelrothe Gewebe, aus dem die Knoten im Schädeldach und in den Wirbeln bestehen. Die benachbarten Partien des grossen Gehirns zeigen den Tumoren entsprechende tiefe Depressionen. Die Pia mater verhält sich selbst an diesen Stellen vollkommen normal. Die Consistenz des Gehirns ist überall sehr gut, die Gyri zahlreich und mit Ausnahme der deprimirten Stellen gut ausgeprägt. Die Seitenventrikel eng. Die grossen Hirnganglien bloss.

Das ganze Manubr. sterni ist von einem etwas collabirten, von Knochenfragmenten durchsetzten Tumor eingenommen, die Sternoclavic.-Gelenke, sowie die Ansätze der ersten Rippenknorpel frei. Auch an der innern Fläche des Thorax finden sich an den 8ten Rippe links und der 5ten Rippe rechts ein Paar kleinere Tumoren.

Das Herz zeigt nichts wesentlich Abnormes. In den Lungen einige alte Indurationen, die auf dem Durchschnitt zum Theil alte mit käsigen Massen gefüllte Höhlen zeigen; rechts im obern hintern Theile ein rosenkranzförmig ektatischer Bronchus, in dem ganz käsige Knoten an der, wie es scheint, ulcerirten Wand fest adhäri-

ren. — Milz vergrössert. Harnblase stark ausgedehnt, mit dem S. Romon. durch fibrinöse Ausschwitzungen verklebt, in derselben eine schmutzige, mit einzeln käsigen Bröckeln vermischte Flüssigkeit, ihre Schleimhaut stark schiefrig mit einzelnen diphtheritischen Anflügen, die stärksten diphtheritischen Auflagerungen finden sich in der Pars membranac. ureth., rings um den Blasenhals eine ausgedehnte eitrige Zerstörung des Gewebes, welche auch die Prostata durchsetzt. Mastdarmschleimhaut hämorrhagisch, gequollen. An der Mündung des rechten Ureter in die Blase ebenfalls diphtheritische Affection, die Ureteren selbst ziemlich stark erweitert, die Nieren ziemlich gross, glatt, enthalten einzelne stecknadelknopfgrosse, weissliche, eitrige Heerde und in der Rinde gelbliche Streifen. Die Nierenkelche stark schiefrig gefärbt mit diphtheritischen Ulcerationen, welche in die Papillen übergreifen. — Am linken Os pubis zeigt sich ein Knochendefect von Silbergroschengrösse, von derselben Masse ausgefüllt wie die grösseren Tumoren. Das Collum chirurg. des linken humerus ist von derselben röthlichen weichen Masse durchsetzt, kaum aufgetrieben und trägt einen Querbruch.

Im Magen und Darm nichts Besonderes.†)

†) Ich will nachträglich nicht zu bemerken unterlassen, dass die Autopsien dieser fünf Fälle insgesammt von Dr. v. Recklinghausen, jetzt Professor der patholog. Anatomie in Würzburg, gemacht und von demselben auch die Sections-Protokolle dictirt sind.

LXXXII.

Zur Lehre von den Nierenkrankheiten.†)

Hr. Traube, an frühere Mittheilungen über die verschiedenen Formen der Nierenkrankheiten anknüpfend, berichtet folgende sich gegenseitig ergänzende Fälle, welche ihm neuerdings zur Beobachtung gekommen.

Erster Fall.

Ein 50jähriger Mann, welcher am 11. August d. J. in die Charité aufgenommen wurde, will früher stets gesnnd gewesen sein; seine gegenwärtige Krankheit datirt seit Juli d. J.; etwa 5 Tage vor der Aufnahme stellte sich Anschwellung der Beine, durch welche das Gehen erschwert wurde und Verminderung der Diurese ein. Der Kranke bot bei der Untersuchung das Bild eines sogenannten Morb. Brightii dar: allgemeiner Hydrops, der Harn in geringer Menge gelassen, ist dunkelroth, hat ein specifisches Gewicht von 1,006 bis 1,008 und setzt ein sehr copiöses, röthliches Sediment ab, welches sich bei der Untersuchung als hauptsächlich aus rothen Blutkörperchen bestehend erweist; diese sind fast farblos, bedeutend verkleinert und stellen sich meist in Form kleiner farbloser Ringe dar (ein Ansehen, welches sie überall annehmen, wo das Blut längere Zeit mit dem Harn in Berührung gewesen); ausserdem finden sich im Sedimente Cylinder, deren viele mit zelligen Gebilden besetzt sind, die sich zum Theil als Epithelien erkennen lassen, ferner Fettkörnchen-Conglomerate und Detritus; im Harn gleichzeitig starke Eiweissmengen; ausserdem Erguss in beiden Pleuren, links stärker als rechts; der Umfang des Herzens war wegen

†) Protokoll eines am 10. December 1862 gehaltenen Vortrages, abgedruckt aus Göschen's „Deutsche Klinik", Jahrgang 1863, d. d. 17. Januar.

des grossen Transsudats im linken Pleurasaek und wegen mangelnden Spitzenstosses nicht genau zu ermitteln; die Spannung der Radialarterien nieht erhöht. Später traten acute entzündliche Zustände der Respirationsorgane ein. Zur Erleichterung der heftigen Dyspnoe wurden Incisionen in die Unterschenkel gemacht, deren eine zu einem Erysipelas gangraenosum mit tödtlichem Ausgange Anlass gab.

Section.

Die Nieren in allen Dimensionen vergrössert, dunkler gefärbt, mit kleinen Extravasaten an der Oberfläche besetzt, deren eines, von der Grösse einer Erbse, in die Cortiealsubstanz eindrang; ausserdem war die Oberfläche glatt, die Consistenz der Nieren hart, die Cortiealsubstanz auf dem Durchschnitt undeutlich und verwaschen. Bei der mikroskopischen Untersuchung zeigten sich die Epithelien der Bellinischen Röhrchen geschwellt und fettig entartet, die Interstitien verbreitert, innerhalb derselben fanden sich zahlreiche Kerne von meist rundlicher Form, gruppenweise zusammengestellt und sparsame Fetttröpfchen. Die Glomeruli klein, ihre Schlingen und Kapsel nicht verändert.

Der linke Herzventrikel stark hypertrophisch und etwas dilatirt, im rechten Ventrikel Spur einer circumscripten Endocarditis auf einer Klappe (Faserstoffniedrschlag auf erodirtem Grunde); im rechten Pleurasaek Transsudat und Exsudat, im linken nur Transsudat.

Zweiter Fall.

Dieser Fall betraf einen jüngeren Mann (im Anfange der 20er Jahre), der seit längerer Zeit leidend war und schon vor 2 Jahren nach einem Schüttelfrost mit Kreuzschmerzen an Hydrops erkrankt war. Das gegenwärtige Leiden datirt Patient seit Pfingsten d. J., seit welcher Zeit wiederum Hydrops eingetreten ist. Bei der Untersuchung constatirte man allgemeinen Hydrops, stumpfen Gesichtsausdruck, leuko-phlegmatisches Ansehen. — Der Harn ist reichlich, strohgelb, specifisches Gewicht 1,013, beträchtlich eiweisshaltig. Das reichliche und weissliche Sediment enthält sehr wenig Blutkörperchen, fast gar keine Epithelien, dagegen viele Fettkörnchen-Conglomerate und grosse Mengen von Detritus.

In den letzten Wochen vor dem Tode nimmt die Menge des Harns ab, seine sonstige Beschaffenheit aber bleibt dieselbe. Kurze Zeit vor dem Tode, während der Entwicklung eines Erysipelas gangraenosum traumaticum, ist der Harn vorübergehend blass-blutig roth

gefärbt; mit Nachlass der Fiebertemperatur wird die Färbung eine fleischwasserähnliche; während dieser Zeit enthält er mehr Blutkörperchen. Am Herzen ist kein Krankheitszustand zu constatiren; der Spitzenstoss wird an normaler Stelle (i. e. im 4. Intercostalraum, dicht nach innen von der Mammillarlinie) wahrgenommen; die Arterien sind bei geringem Umfange wenig gespannt.

Im Verlaufe der Krankheit stellen sich amblyopische Beschwerden ein; die ophthalmoskopische Untersuchung ergiebt das Bild einer Retinitis apoplectica, ein Sachverhältniss, aus welchem, obschon die Percussion keine Vergrösserung des Herzens zeigt, der Schluss auf Hypertrophie des linken Ventrikels gezogen wird, was auch später bei der Neeroskopie seine Bewährung findet.

Gegen Ende des Lebens stellt sich unter heftigen Sehmerzen in beiden Brusthälften und Temperaturerhöhung Pleuritis duplex ein. Und indem sich zu dem doppelseitigen Pleuraexsudat noch Lungenödem hinzugesellt, entwickelt sich eine immer stärkere Oppression, gegen welche zuletzt Incisionen an den Untersehenkeln instituirt wurden. Der reichliche Serumerguss aus den Wunden bringt, wie sonst immer, schnelle und grosse Erleichterung, aber auch in diesem Falle entsteht, wahrscheinlich unter dem Einfluss epidemischer Bedingungen, gangränöses Erysipel, das den tödtlichen Ausgang beschleunigte.

Section.

Die Nieren nicht wesentlich verkleinert, nur an beiden Enden verdünnt, auf dem Durchschnitte der Hylus auf Kosten der Nierensubstanz entwickelt; auf der Oberfläche der Nieren sparsame kleine Depressionen, wodurch dieselbe an einzelnen Stellen ein flach hügeliges Aussehen gewinnt; die allgemeine Färbung der Nieren gelblichweiss, die Consistenz schlaff, die Streifung auf der Schnittfläche der Corticalsubstanz deutlich, die Glomeruli vergrössert, die Kapsel derselben an verschiedenen Stellen sehr verdickt, ein geschichtetes Ansehen zeigend, von reichlichen, feinen, spindelförmigen Bindegewebskörperchen durchsetzt. Von amyloider Degeneration keine Spur. Gleichzeitig ist das interstitielle Gewebe erkrankt; die Interstitien verbreitert und grosse Mengen von Fetttröpfchen, aber keine Neubildungen enthaltend; intensive fettige Entartung der Epithelien in den Bellinischen Röhren.

Stellt man diese Fälle, die beide in die Kategorie des sogenannten Morbus Brightii gehören würden, neben einander, so könnte

man den ersten für das erste, den zweiten für das zweite Stadium einer und derselben Affection in Anspruch nehmen. Diese Annahme wäre aber eine vollständig falsche, da beide Fälle Affectionen von durchaus verschiedenem Character repräsentiren; der erste stellt das Bild der von Traube früher so genannten intertubulären Nephritis, für die er jetzt, um Missverständnissen vorzubeugen, den Namen „hämorrhagische Nephritis" vorschlägt, der andere das einer capsulären Nephritis dar. Die charakteristischen Eigenthümlichkeiten der letzteren können sich gleich vom Beginn der Krankheit an in unverkennbarer Weise geltend machen, wie sich die der ersteren auch bei langer Krankheitsdauer unverändert behaupten.

Bei der Nephritis haemorrhagica werden grosse Blutmengen mitunter Monate lang mit dem Harn entleert; dieser ist sparsam, stets gefärbt, je nach den Intensitätsschwankungen fleischwasserähnlich bis schwarzroth. Die im Verlaufe der Krankheit eintretende Hypertrophie des linken Ventrikels ist keineswegs für eine bestimmte Form von Nierenkrankheit charakteristisch; da bei der grossen Geschwindigkeit, mit welcher das Blut durch die Nieren kreist, jede sich hier entwickelnde Summe von Circulationswiderständen auf das Herz zurückwirken und eine compensatorische Hypertrophie des linken Ventrikels zur Folge haben muss. Ebenso sind die secundären Entzündungen der serösen Häute (der Pleuren, des Perieardium, oft auch des Peritonäum) eine Folgeerscheinung, welche allen Nierenkrankheiten mit Retention wesentlicher Harnbestandtheile im Blute zukommt. — Der Verlauf der Nephritis hämorrhagica ist ein rascher, oft schon nach wenigen Monaten zum Tode führender. Nicht selten aber tritt ein Stadium remissionis ein, in welchem alle Krankheitserscheinungen eine so wesentliche Reduction erfahren, dass man fast eine partielle Heilung annehmen möchte.

Bei der Nephritis capsularis zeigt der Harn von vornherein die in dem zweiten Falle näher bezeichneten Eigenschaften; erhebliche Blutentleerungen durch den Urin erfolgen nicht; nur bei dem Hinzutreten acuter fieberhafter Erkrankungen kann es leicht zu Hämaturie kommen, aber auch nur in den Fällen, wo die Affection der Nieren noch nicht bedeutende Schrumpfung derselben herbeigeführt hat. Der Harn ist von sehr niedrigem specifischen Gewicht, wird oft in so grosser Menge gelassen, dass das Leiden, da auch der Durst dann vermehrt sein kann, Aehnlichkeit mit Diabetes bietet. Das Sediment kann bei weit vorgeschrittener Schrumpfung der Nieren fast gänzlich fehlen. Als ein Zeichen sehr starker Schrumpfung

darf man Faserstoffcylinder von abnorm grossen Dimensionen betraehten, da diese auf eine viearirende Vergrösserung der Tubuli in den relativ gesunden Theilen der Nieren hindeuten. — Die Hypertrophie des linken Ventrikels, die seeundären Entzündungen seröser Häute, die Retinitis apopleetiea kommen bei dieser Form wie bei der andern vor.

Neben diesen beiden Formen ist noeh die amyloide Degeneration in Betraeht zu ziehen; bei dieser tritt selten Hypertrophie des linken Ventrikels ein (Traube sah eine solehe nur in zwei sieh lange protrahirenden Fällen, in denen es zur Sehrumpfung der Nieren gekommen war); die Neigung zu seeundären Entzündungen ist aueh hier vorhanden. Die Retinitis apopleetiea hat Traube bei amyloider Degeneration der Nieren (mit Ausnaehme der eben erwähnten zwei Fälle, wo sieh eine Hypertrophie des linken Ventrikels entwickelt hatte) nie beobaehtet. Der Harn kann dem der Nephritis eapsularis sehr ähnlieh sein, lässt jedoeh immer nur ein äusserst sparsames Sediment wahrnehmen. — Das wiehtigste Moment für die Diagnose der amyloiden Degeneration bleibt das ätiologisehe, das Vorhandensein von Tuberculose, Lues oder Knoehenaffeetionen. †)

†) Zu dieser Mittheilung hätte ich Folgendes hinzuzufügen:

1) Auch bei der haemorrhag. Nephritis sieht man, trotz grossen Blutgehalts, die Harnmenge nicht selten grösser als normal.

2) Die diffuse Nephritis, sei sie haemorrhagisch oder nicht, hat fast constant eine Spannungs-Zunahme des Aortensystems zu Folge, die sich überdies sehr bald nach Beginn der Krankheit bemerklich macht.

3) Als Ursache dieser Spannungs-Zunahme betrachte ich die abnormen Widerstände, welche sich in Folge der Entzündung dem Abfluss des Aortenblutes durch die Nierengefässe entgegenstellen. Vermöge der grossen Lichtung der Nierenarterien und der grossen Geschwindigkeit, mit welcher das Blut die Nierengefässe durchströmt, müssen die Blutmengen, welche auf diesen Wegen in der Zeiteinheit aus dem Aortensystem abfliessen, offenbar sehr beträchtlich sein. Auf die grosse Geschwindigkeit des Nierenblutstromes aber schliesse ich aus der hellrothen Farbe des Nierenvenenblutes; dass diese Färbung nicht etwa auf Rechnung des Umstandes zu bringen sei, dass das Nierenparenchym weniger Sauerstoff consumire, lehrt die gleichfalls von Bernard beobachtete Thatsache, dass kurz vor dem Tode des Thieres das Nierenvenenblut ebenso dunkel wird, wie das gewöhnliche Venenblut anderer Körpertheile.

4) Erst die durch verminderten Blutabfluss bedingte Spannungs-Zunahme des Aortensystems ist die Ursache der Hypertrophie des linken Ventrikels.

5) Die amyloide Degeneration der Nieren führt erst dann zur Hypertrophie des linken Ventrikels, wenn sie sich mit diffuser Nephritis combinirt.

LXXXIII.

Ueber Kolik.†)

Hr. Traube theilt einige Bemerkungen über Kolikschmerzen mit. Man habe unter „Kolik“ zu verschiedenen Zeiten Verschiedenes verstanden und schliesslich habe die aus dem Alterthum stammende Bezeichnung ihre eigentliche Bedeutung eingebüsst, wie das unter Anderem aus dem bekannten Compendium von de la Berge und Monneret zu ersehen sei. In der letzten Zeit nun seien Herrn Traube eine Menge von Beobachtungen vorgekommen, auf welche gestützt er geneigt sei, dem Worte Kolik seinen alten Sinn in bestimmterer Form zu vindiciren. — Der erste Fall betraf einen Pat., welcher an Catarrh der Harnwege leidend eines Tages von heftigen Schmerzen im Hypogastrium befallen wurde, welche paroxysmenweise auftraten. Bei der Untersuchung des Unterleibes fand sich in demselben, fast ganz nach rechts von der Linea alba, ein langer spindelförmiger Körper, welcher von der Symphyse bis in die Nähe der Nabellinie reichte, mit einem Querdurchmesser, der kaum ein Drittheil des Längsdurchmessers betrug; die Anschwellung fühlte sich ganz prall, wie ein gespannter Muskel an. Man war über die Deutung derselben in Verlegenheit, da eine sehr stark ausgedehnte Blase, an welche man zuerst denken musste, sich von dem vorhandenen Tumor durch ihre birnförmige Gestalt und die weit geringere Spannung unterscheidet. Bei der sofortigen Einführung des Katheters stiess derselbe auf ein Hinderniss in der Gegend der Prostata; nach Ueberwindung desselben floss der Urin in einem

†) Protokoll eines am 14. Januar 1863 gehaltenen Vortrages, abgedruckt aus Göschen's „Deutsche Klinik“, Jahrg. 1863, d. d. 7. Februar.

Strahle ab und die Geschwulst verschwand. Unzweifelhaft lag in diesem Fall ein Blasenkrampf oder eine Blasenkolik vor; der Patient hatte zwar in den vorhergehenden Tagen spontan urinirt, aber stets nur sehr wenig. — Der zweite Fall betraf eine seit einer Woche entbundene Puerpera, welche viel Blut verloren hatte und mit sehr heftigen und ebenfalls paroxysmenartigen Schmerzen im Hypogastrium in Hrn. Traube's Behandlung kam; bei der Untersuchung des Leibes fand sich der Uterus noch ziemlich gross, und synchronisch mit den Schmerzen wurden zeitweise starke Contractionen an demselben wahrgenommen; die innere Untersuchung ergab, dass in demselben noch viele Coagula enthalten waren, welche sich in den folgenden Tagen entleerten, worauf die Erscheinungen sich verloren. — In einem dritten Falle, in welchem eine starke Magenerweiterung vorhanden war, abhängig von einem durch die Section nachgewiesenen, schon während des Lebens vermutheten Scirrhus des Pylorus, war das Profil des Magens schon äusserlich durch die Bauchdecken hindurch zu erkennen, deutlich die kleine und grosse Curvatur zu unterscheiden und schon aus der äussern Conformation mit Sicherheit eine Erweiterung zu diagnosticiren. Von Zeit zu Zeit traten an demselben sicht- und fühlbare starke Contractionen unter lebhaften Schmerzen auf, welche die Nächte des Patienten schlaflos machten. — In einem vierten Falle von Ileus, welcher 8 Tage nach Beginn der Affection zur Beobachtung kam, war der Unterleib äusserst aufgetrieben und schmerzlos; erst als der Patient Mercurius vivus erhalten hatte, traten in Paroxysmen heftige Schmerzen auf, während von Zeit zu Zeit einige Darmschlingen in der rechten Seite des Abdomen hervortraten und sich steiften. Auch anderweitig hat Hr. Traube unter paroxysmenartigen Schmerzen einzelne Darmschlingen hervorgetrieben und sich aufrichten gesehen, in Folge von Impermeabilität des Darms, so z. B. bei hartnäckiger Obstruction in einem Falle von Perforation des Processus vermiformis, wo die Erscheinung sich verlor, als Stuhlgang eintrat. — Das Gemeinsame aller dieser Fälle sei: dass ein Behälter, dessen Wandungen organische Muskelfasern enthalten, wenn sich der Entleerung seines Inhalts relativ sehr grosse Hindernisse entgegenstellen, oberhalb des Hindernisses zeitweise in starke peristaltische Bewegungen geräth; indem die Contraction wegen Unbeweglichkeit des Hindernisses zu einer starken Spannung der Wandungen führt, entstehen Schmerzen, die wie die erwähnten peristaltischen Bewegungen pa-

roxysmenweise auftreten. — Auch an andern Apparaten mit ähnlichen Functionen fände sich Aehnliches; so seien beim Steckenbleiben von Gallensteinen im Ductus choledochus bekanntlich heftige Kolikschmerzen vorhanden, welche freilich von Einigen auf den Reiz bezogen würden, welchen der Stein auf die Wandungen ausübt; allein dies sei keineswegs bewiesen; auch im Darmkanal wird ja erfahrungsgemäss durch harte Körper kein Schmerz erregt, und Gallensteine zumal werden oft stark abgerundet gefunden. Gleiches gelte von der Nierenkolik†).

†) Der letzte Passus dieses Protokolls ist so dunkel abgefasst, dass er einer kurzen Erläuterung bedarf. Meine Meinung war: dass die Schmerzen auch bei der Gallen- und Nierensteinkolik nicht durch die abnorme und heftige Reizung bedingt seien, welche die Schleimhaut von den Concrementen selbst erfährt, sondern Folgen der Ausdehnung sind, welche Gallengänge und Ureteren von dem hinter dem Concrement angesammelten Secret erfahren, oder vielmehr, dass die Kolikschmerzen auch nur durch die frustranen peristaltischen Bewegungen hervorgerufen werden, welche sich zeitweise an den durch das Secret widernatürlich ausgedehnten Kanälen einstellen.

LXXXIV.

Zur Lehre vom Pneumothorax und zur Theorie der Dyspnoe.†)

Hr. Traube spricht über Pneumothorax und den metallischen Nachklang. Was diese auscultatorische Erscheinung anbetrifft, so ist die bisherige Art sie zu produciren mangelhaft. Es ist viel besser, mit dem Plessimeter selbst zu percutiren, d. h. den Thorax mit möglichst grosser Fläche anzuschlagen. So zeigt sich der metallische Klang viel exquisiter; die Substanz des Plessimeters ist dabei gleichgiltig.

In vielen Fällen war der metallische Nachklang bei Lebzeiten nicht wahrzunehmen, während die Leiche ihn in fast allen Fällen zeigte. — Das Gasgemenge im Pleurasack hat eine bestimmte Spannung, diese kann grösser sein, und zwar um ein Bedeutendes grösser, als die der atmosphärischen Luft. Durch die Abkühlung des Gases post mortem muss sie offenbar abnehmen, und vielleicht hat diese Abnahme einen Einfluss auf die Entstehung des Phänomens. Diese Voraussetzung erwies sich als richtig. Ein gewisser Spannungsgrad ist nöthig. Ist dieser überschritten, so ist das Phänomen nicht hervorzubringen.

In mehreren Fällen, wo bei Lebzeiten die Spannung bedeutend gewesen war, eröffnete Hr. Traube zuerst das Abdomen. Der metallische Nachklang, welcher vorher exquisit zu hören war, verschwand, wenn man das Zwerchfell allmählig in die Höhe drängte, d. h. den Druck im Pleurasack verstärkte. — In einem Falle ge-

†) Protokoll einer am 18. März 1863 gehaltenen Sitzung, abgedruckt aus Göschen's „Deutsche Klinik", Jahrg. 1863, d. d. 11. April.

lang dies Experiment nicht; die Erklärung aber ergab sich nach Eröffnung der Brusthöhle: die Lungenfistel war nämlich permeabel geblieben und die Luft entleerte sich also mit zunehmendem Druck in die Trachea.

Kürzlich verstarb ein Patient, bei dem der metallische Nachklang weder während des Lebens noch nach dem Tode zu beobachten war. Nach dem Tode zeigte sich: die linke Thoraxhälfte bedeutend abgeflacht, die linke Seitenwand des Thorax bildete eine stumpfe Kante (wie bei Rückbildung von pleuritischem Exsudat), das Zwerchfell in die Bauchhöhle herein gewölbt. Da überall lauter Schall zu hören war, so musste also dennoch Pneumothorax zugegen sein.

Zum Nachweis des Pneumothorax giebt es drei Methoden:

1) die Leiche wird vor der Autopsie geschüttelt. Ist Pneumothorax da, so findet sich das Exsudat dann von einer Schaumschicht bedeckt;
2) die Weichtheile werden abpräparirt, so dass sie mit der Thoraxwand eine Tasche bilden; diese wird mit Wasser gefüllt und der Thorax unterhalb des Wassers angestochen;
3) auf gleiche Weise füllt man die Bauchhöhle mit Wasser und sticht ebenfalls unter dem Wasserspiegel das Zwerchfell an. In den beiden letzten Fällen tritt die Luft sichtbar heraus.

In dem erwähnten Falle wurde nach der zweiten Methode verfahren und das Vorhandensein von Pneumothorax sicher erwiesen.

Das Zurückwerfen der Schallwellen in dem Pleurasacke ist zur Hervorbringung des metallischen Nachklanges nöthig; dazu aber gehört ein gewisser Spannungsgrad der umschliessenden Wände. — In dem vorliegenden Falle waren die Intercostalräume und das Zwerchfell ganz schlaff; dies war der Grund, weshalb man keinen Nachklang wahrnahm.

Ein Fall von Pneumothorax wurde am 19. Febr. seeirt. 3 Tage vor dem Tode (einen Tag nach Auftreten des Pneumothorax) war die Aufnahme erfolgt. Phthisis tuberculosa hatte längere Zeit bestanden, das Individuum war sehr heruntergekommen und sehr blass; während eines Hustenanfalles trat Pneumothorax auf, mit starker Spannung des Gasgemenges. Was hier auffiel, war neben einer grossen Indolenz der subjective und objective Mangel an Dyspnoë. Es schien somit noch eine gute Prognose vorhanden; aber nach 3 Tagen, wie gesagt, erfolgte der Tod.

Fragt man nach dem Grunde dieser Erscheinung, so ist es folgender: Die Kohlensäureanhäufung im Blute ist Ursache der Dyspnoë, und je sauerstoffreicher das Blut, desto intensiver ist die Dyspnoë. Weshalb aber kam hier keine Dyspnoë zu Stande, da doch Kohlensäure angehäuft sein musste? Hier war das Individuum anämisch, hatte mithin wenig rothe Blutkörper, deshalb war weniger Kohlensäure, aber auch weniger Sauerstoff als gewöhnlich vorhanden. Durch diesen Umstand war die Reizung auf die Medulla gering.

In Fällen von pleuritischem Exsudat wird oft geringe Dyspnoë beobachtet. Sobald nämlich die Heerde für den Gaswechsel, die Blutkörperchen, an Zahl bedeutend geringer sind, kann dies Verhältniss eintreten. Darauf beruht auch die antisuffocatorische Wirkung des Aderlasses; aber freilich ist dies ein zweischneidiges Mittel. —

Als Zusatz zu diesem Protokoll macht Hr. Traube folgende Bemerkungen:

Eine Behinderung des Lungen-Gaswechsels, durch welche Affection des Respirations-Apparates sie auch immer bedingt sei, würde demnach in zweifacher Weise den Tod herbeiführen:

a) entweder unter dyspnoëtischen Erscheinungen (wie sie der Vortragende in einer seiner früheren experimentellen Arbeiten geschildert hat), oder
b) unter den Erscheinungen einer einfachen Herzlähmung.

Die Mitte zwischen diesen beiden Extremen würden jene Fälle bilden, in denen bei einer ausgebreiteten Affection des Respirations-Apparates der Tod ebenfalls durch Suffocation, aber unter geringer Dyspnoë eintritt, in denen, mit anderen Worten, die Intensität der dyspnoëtischen Erscheinungen in keinem richtigen Verhältniss zu dem Umfang der Structurveränderungen im Athmungs-Apparat steht.

Mehr oder weniger heftige dyspnoëtische Erscheinungen werden dem Tode vorhergehen, wenn durch das Respirationshinderniss nicht bloss die Sauerstoffzufuhr vermindert, sondern auch eine beträchtliche Anhäufung von Kohlensäure im Blute herbeigeführt wird.

Ohne dyspnoëtische Erscheinungen oder unter verhältnissmässig geringer Dyspnoë wird der Tod eintreten, wenn wegen Verarmung des Blutes an rothen Körperchen die Bildung von CO_2 im Körper überhaupt so spärlich geworden und durch Herabsetzung der Leistung des Herzens auch der Querschnitt und die Geschwindigkeit

des arteriellen Stromes so weit vermindert ist, dass die Zufuhr von CO_2 zur Medulla oblongata in der Zeiteinheit unter allen Umständen nur gering sein kann.

An dieser Anschauung wird begreiflich nichts Wesentliches verändert, wenn es sich, wie T. im Hinblick auf einige von ihm bereits veröffentlichte Versuche vermuthet, nachträglich als richtig herausstellen sollte, dass die CO_2 nicht durch unmittelbare Erregung der Medulla oblongata die Inspirationen hervorruft, sondern durch die Erregung bestimmter Nervenfasern, die den an ihrer Peripherie erhaltenen Impuls auf den Point vital übertragen.

In dem Falle, wo eine acute Affection des Respirations-Apparates einen Menschen tödtet, dessen Blut einen nahezu normalen Reichthum an rothen Körperchen besitzt, ist (wie T. in einem früheren Vortrage näher ausgeführt hat), der Mechanismus des Todes ein complicirter. Die in dem Blute sich übermässig anhäufende CO_2 stimulirt nicht bloss die Respirations-Nervensysteme, sondern auch die beiden Herz-Nervensysteme zu erhöhter Thätigkeit. Durch die gesteigerte Arbeit der Athmungsmuskeln und des Herzens muss nothwendig der Verbrauch an Sauerstoff beträchtlich zunehmen, während die Zufuhr dieses Gases vermindert ist. Die schliessliche Folge dieses Missverhältnisses ist eine so schnelle und so starke Verarmung des Blutes an Sauerstoff, dass die Erregbarkeit der vitalen Nervencentra auf Null herabsinkt, d. h. so weit herabsinkt, dass diese Centra selbst durch das mögliche Maximum zugeführter CO_2 nicht mehr erregt werden können. Dass die Wirksamkeit des inspiratorischen Nervencentrums früher erlischt, als die des regulatorischen, und die Wirksamkeit des regulatorischen früher erlischt, als die des musculo-motorischen Nervencentrums, hat seinen Grund in der verschiedenen Länge der Nervenbahnen, welche die Impulse dieser Centra auf die ihnen zugehörigen Endapparate übertragen. Mit der Länge der Bahnen muss die Summe der Widerstände wachsen, welche sich der Fortleitung eines centralen Impulses bis an das peripherische Ende der Nervenfaser entgegensetzen. Da die Nervenfasern, welche die Impulse des Point vital zu den von ihm beherrschten Inspirationsmuskeln leiten, ungleich länger sind, als die Fasern, welche von den im Herzen selbst belegenen Ganglien des musculo-motorischen Nervensystems zu den verschiedenen Theilen des Herzmuskels führen, so begreift sich's, warum die Action des Herzens stets weit länger vorhält als die des Inspirations-Apparates, oder mit anderen Worten, warum die Athmung früher aufhört als der Herzschlag.

Anders gestaltet sich die Sache bei sogenannten anämischen Individuen, die durch eine Affection des Respirations-Apparates zu Grunde gehen. Bei ihnen ist zunächst wegen verminderter O-Zufuhr zu den vitalen Nervencentren die Erregbarkeit dieser von vornherein geringer, als bei den Kranken der ersten Art. Kommt nun zu dieser geringeren Erregbarkeit noch (wegen geringen Procent-Gehaltes des Blutes an CO_2) ein Reiz von geringerer Quantität, so wird die Erregung unter Umständen so schwach ausfallen können, dass sie an dem Apparate, welcher die längsten centrifugalen Nervenbahnen besitzt, ohne wahrnehmbare Wirkung bleibt. Das ist: eben am Respirations-Apparate. Trotz des Mangels der Dyspnoë wird der Tod aber auch hier eintreten, weil durch das Respirationshinderniss die Sauerstoffzufuhr schliesslich ebenfalls auf ein Minimum herabsinkt, bei dem die Erregbarkeit der vitalen Nervencentra selbst dann gleich Null wäre, wenn die CO_2-Anhäufung ihr im menschlichen Körper mögliches Maximum erreicht hätte.

LXXXV.

Zwei Fälle von Peripachymeningitis spinalis.†).

Hr. Traube berichtet über zwei von ihm beobachtete Fälle von *Meningitis spinalis* mit Bildung von Eiterheerden in den Rückenmuskeln.

Erster Fall.

Der zuletzt von Hrn. T. beobachtete Fall betrifft einen 23jährigen Maschinenbauer, der am 15. Januar d. J. in die Charité aufgenommen wurde und am 26. März starb. Die Krankheit war in Folge einer nachweisbaren Erkältung plötzlich in der Nacht vom 8. zum 9. Januar mit Frost, Kopfschmerz und sehr heftigen Kreuzschmerzen entstanden. Am 9. versuchte Patient noch zu arbeiten; selbst am 10. war er noch im Stande auszugehen, doch wurde ihm das Gehen schon sehr schwer. Zu den heftigen Kreuzschmerzen gesellten sich bald auch solche im Genick, welche ihn verhinderten, den Kopf nach vorn zu beugen. Ueber Schmerzen in den Unterextremitäten hat Patient erst seit 4 Tagen zu klagen. Seit 3 Tagen ist Stuhlverstopfung vorhanden.

Bei der Untersuchung des Kranken, dessen Gesicht einen tiefen Schmerzensausdruck zeigte, ergab sich Folgendes. Patient konnte noch einige Schritte gehen, aber mit steifer Haltung des Kopfes; beim Niederlegen suchte Patient, ohne dass er diese steife Haltung aufgab, allmälig in die horizontale Richtung zu kommen. Die Untersuchung der Wirbelsäule ergab keine Anomalie derselben: zu beiden Seiten der Processus spinosi Empfindlichkeit; Hyperalgesie in

†) Protokoll eines am 1. April 1863 gehaltenen Vortrages, abgedruckt aus Goschen's „Deutsche Klinik", d. d. 16. Mai 1863.

den unteren Extremitäten. Das Harnen erschwert, im Harn Eiterkörperchen. Temperatur 38,9, Puls 72, Respiration 26.

Erst nach mehreren Tagen, während deren blutige Schröpfköpfe und Einreibungen von Ungt. mercuriale applicirt und innerlich Calomel gegeben worden war, änderte sich das Krankheitsbild; am 9. Februar ergab die Temperaturmessung 38,2, also Fieberabnahme.

Die bei dem Kranken versuchten subcutanen Injectionen von *Morph. acetic.* hatten zwar eine momentane Beschwichtigung der Schmerzhaftigkeit zur Folge; nachher aber wurde der Zustand immer schlechter als vorher und zeigte sich eine grössere Erregung der Sensibilität.

Die Diagnose musste nach den vorhandenen Krankheitserscheinungen auf Meningitis spinalis gestellt werden, die auf den unteren Theil des Rückenmarks beschränkt werden, da die oberen Extremitäten ganz frei blieben.

Im Verlaufe der Krankheit bildete sich eine Geschwulst links von den Lendenwirbeln aus, die nach oben bis zu den unteren Brustwirbeln reichte, und eine Länge von 6½ Zoll, eine Breite von 2½ Zoll darbot, sehr empfindlich und fluctuirend war; die Haut über der Geschwulst war beweglich und nicht geröthet. An der Wirbelsäule liess sich nichts Abnormes bemerken; die Processus spinosi waren zwar etwas mehr hervorstehend als gewöhnlich, ohne jedoch an irgend einer Stelle einen scharfen Winkel zu bilden.

Durch Eröffnung der Geschwulst wurde guter Eiter in ansehnlicher Menge entleert.

Es musste angenommen werden, dass diese Geschwulst dadurch entstanden sei, dass sich die Entzündung von den Rückenmarkshäuten in dem die Rückenmarksnerven begleitenden Bindegewebe verbreitet, sich bis zu den Muskeln erstreckt und dort Abscesse gebildet habe, die schliesslich confluirt seien.

Der Patient erholte sich zwar allmälig, jedoch liess die noch immer zurückbleibende Appetitlosigkeit die Prognose noch keineswegs als gesichert erscheinen.

Am 26. erfolgte plötzlich der Tod.

Sectionsbefund.

Auf dem Rücken links neben der Mittellinie zeigen sich drei kleine Fistelöffnungen, welche zu Eiterhöhlen innerhalb der Rücken-

muskeln führen. Namentlich sind, entsprechend den unteren Brustwirbeln, die tiefen Muskelbäuche von Eitergängen durchsetzt. Diese Heerde erreichen die hinteren Vorsprünge der Proc. transversi, welche zum Theil blossgelegt und rauh sind, indessen setzen sie sich hauptsächlich zwischen den Proc. transversi durch die Muskeln hindurch fort. In diesen Kanälen lässt sich stellenweise die Sonde 2 Zoll weit nach der Mittellinie fortschieben. Nach Herausnahme des Rückenmarks zeigt sich, dass mehrere derselben durch die Intervertebrallöcher mit dem Wirbelkanal communiciren. Die Gänge enthalten einen grünlichen Eiter. Die Fistelkanäle in der Haut sind von einer schleimhautähnlichen Membran ausgekleidet, welche durch ein blass schieferfarbenes Gewebe mit der Umgebung verbunden ist. Die tiefer liegenden Kanäle werden unmittelbar von den Muskeln begrenzt. Auf der Rückenfläche der Dura erscheinen in der Lendengegend mehrere grosse Fettwülste, deren jeder einem Zwischenwirbelraum entspricht. Die Dura ist im ganzen Verlaufe dicker als normal, von den letzten beiden Brustwirbeln ab colossal verdickt und mit der Pia theils verklebt, theils verwachsen. Entsprechend dem stark verdickten unteren Theile der Dura ist auch die Pia dicker als normal, innerhalb des aufgequollenen Gewebes finden sich einzelne kleine Eiterheerde in Form von Punkten und Streifen. Ausserdem ist die Pia in ihrer ganzen Ausdehnung d. h. vom Lendentheile ab bis in die Gegend des Foramen magnum hinauf, an zahlreichen umfänglichen Stellen blutig infiltrirt. Eine eben solche, aber weit stärkere blutige Suffusion zeigt die Pia in der Gegend der Medulla oblongata, des Pons bis zum Chiasma hin. Als Ursache dieser offenbar ganz frischen Blutung, die erst in den letzten Tagen eingetreten sein kann, ergiebt sich eine feine stecknadelknopfgrosse durch einen Thrombus leicht verlegte Oeffnung in der Art. basilar., in deren Umgebung die Wand der Arterie verdickt, mürbe und von gelblicher Farbe ist. — Hirn und Rückenmark selbst zeigen für das blosse Auge nirgends was Abnormes. — Nach Besichtigung der Brust- und Unterleibseingeweide (die mit Ausnahme einer totalen Verwachsung der serösen Säcke in der Brusthöhle, eines Bronchialkatarrhs, einiger kleinen brocho-pneumonischen Heerde im unteren Lappen der linken Lunge, eines Katarrhs der Harnblase, einiger kleinen Eiterheerde in der Corticalsubstanz der Nieren nichts Bemerkenswerthss darbieten) entdeckt man im Kopf des rechten und linken Psoas, unmittelbar sich anschliessend an die hier durchtretenden Nerven, aber ohne allen Zusammenhang mit der Wirbelsäule, ein paar kleine Eiterheerde.

Zweiter Fall.

Diese Beobachtung stammt aus dem Jahre 1858 und betrifft einen 19jährigen Schlosserlehrling, der am 7. April in die Charité aufgenommen wurde und am 16. desselben Monats starb. Die Krankheit hatte am 5. Nachmittags ebenfalls ganz plötzlich mit heftigen Kreuzschmerzen begonnen, zu denen sich bald erschwertes Harnlassen gesellte. Nach 24 Stunden stellten sich auch Schmerzen in der unteren Brustgegend ein, die das Athmen erschwerten. In den letzten beiden Tagen war Stuhlverstopfung vorhanden. Bald im Beginn der Krankheit waren 12 blutige Schröpfköpfe applicirt worden.

Bei der Aufnahme constatirte man bei dem kräftigen und ziemlich musculösen Manne ein ziemlich heftiges Fieber.

Am 9. klagte Patient über heftige Schmerzen nicht nur im Kreuz, sondern auch in den Oberschenkeln; gleichzeitig zeigte sich die Sensibilität und Motilität der Unterextremitäten vermindert.

Am 11. vermag er seine Beine gar nicht mehr zu bewegen und klagt er über ein Gefühl von Taubheit in den Füssen; stärkere Hauteindrücke werden aber noch mit befriedigender Genauigkeit localisirt. Der Harn muss mit dem Katheter entleert werden.

Am 14. constatirte man:

a) vollkommene Unbeweglichkeit der Unterextremitäten bis auf die linke grosse Zehe,
b) dass auf Kitzeln der Sohlen keine Reflexbewegung eintritt,
c) zu beiden Seiten der Rückenwirbelsäule abnorme Empfindlichkeit gegen Druck,
d) ebendaselbst in der Höhe der Scapulae ein geringes subcutanes Oedem,
e die Zeichen einer beginnenden Infiltration des unteren Lappens der linken Lunge.

Der Tod erfolgte unter den Zeichen starker Dyspnoë. Das Bewusstsein blieb bis zuletzt ungetrübt. Und bis zum Tode klagte Patient hauptsächlich über die heftigen Kreuzschmerzen.

Die Behandlung bestand bis zum 14. in wiederholter Application blutiger Schröpfköpfe und in der Darreichung eines Grans Calomel alle 2 Stunden. Am 14. wurde eine Emuls. nitros. und ein grosses Vesicans ad pectus verordnet.

Section.

Die Section zeigte (abgesehen von der Affection des Respirations-Apparats):

a) innerhalb der Rückenmuskeln zu beiden Seiten der Rückenwirbelsäule eine Reihe bis nussgrosser Eiterheerde,

b) vom 2. bis 12. Intercostalraum hinab dicht neben der Wirbelsäule, ebenfalls zu beiden Seiten derselben, Eiteransammlungen im subpleuralen Bindegewebe;

c) nirgends Entblössung eines Knochens. Nach Eröffnung der Wirbelsäule findet man:

d) das gesammte die Dura mater umgebende fetthaltige Bindegewebe von der Mitte des Halstheils bis zum unteren Ende des Lumbaltheils hyperämisch und eitrig infiltrirt.

e) in der Höhe des Halstheils auf der inneren Fläche der Dura mater stellenweise einen fibrinösen Beschlag. Die Pia mater und das Rückenmark selber zeigen nichts Besonderes.†)

†) Ein Blick in die cursirenden Monographien und Lehrbücher genügt, um sich davon zu überzeugen, dass die Krankheit, von der hier zwei Exemplare vorliegen, bis jetzt nicht gekannt war, geschweige denn diagnosticirt werden konnte. Zur Bezeichnung ihres Wesens scheint der von mir vorgeschlagene Namen: Peripachymeningitis am passendsten. Vielleicht wird er durch den Zusatz purulenta noch exacter. Der Symptomencomplex setzt sich, wie man ohne Weiteres sieht, aus drei Gruppen zusammen. Wir haben a) die Zeichen eines mehr oder weniger heftigen Fiebers, b) Zeichen einer entzündlichen Affection der Rückenmarkshäute, c) Zeichen einer entzündlichen Affection der der Wirbelsäule benachbarten Weichtheile in Form circumscripter, zum Theil von einander unabhängiger Heerde vor uns. Die Aetiologie ist noch in tiefes Dunkel gehüllt. Die Prognose zweifelhaft, nach der schlechten Seite neigend. — Von der Behandlung verspreche ich mir bessere Erfolge, wenn sie gleich von vornherein energischer wäre als in den beiden mitgetheilten Fällen.

LXXXVI.

Zur Lehre von der Basedow'schen Krankheit und zur Lehre von den Ursachen der systolischen Herzgeräusche.†)

Prof. Traube theilt folgenden Fall mit: Ein 35 Jahre alter Mann wurde am 19. Februar 1863 in die Charité aufgenommen mit den bekannten Erscheinungen des Morbus Basedowii: Exophthalmus, Struma boten nichts Besonderes, die Veränderungen im Circulations-Apparat wichen nur insofern vom Gewöhnlichen ab, als hier eine Vergrösserung des Herzens nachweisbar war; den Erscheinungen nach musste Dilatation beider Ventrikel angenommen werden; im Contrast damit stand die Enge der Arterien; die Pulsfrequenz war 122. An der Herzspitze ein systolisches Aftergeräusch. Beim Gebrauch eines Eisenbrunnens ermässigte sich die Pulsfrequenz allmählig bis auf 98. Patient liess sich dann nicht länger in der Anstalt zurückhalten, verliess dieselbe am 21. März, um aber schon am 23. April in bedeutend verschlimmertem Zustande zurückzukehren. Es fand sich jetzt ein grosses linksseitiges pleuritisches Exsudat, an welchem Patient unaufhaltsam hydropisch zu Grunde ging. In den übrigen Erscheinungen trat während des letzten Krankheitsverlaufes keine wesentliche Veränderung ein, der Exophthalmus wurde etwas geringer, Struma und Circulationsapparat verhielten sich wie früher, die Pulsfrequenz stieg bis auf 148 Schläge. Der Tod erfolgte am 20. Mai.

Die Section ergab (in soweit die Erscheinungen für die hier zu besprechenden Fragen von Wichtigkeit sind) bedeutende Volumszunahme des Herzens durch Dilatation beider Ventrikel, der linke

---

†) Protokoll eines am 24. Juni 1863 gehaltenen Vortrages', abgedruckt aus Göschen's „Deutsche Klinik", d. d. 18. Juli 1863.

Ventrikel zeigte an seiner Basis eine Wandstärke von $\frac{1}{2}$ Zoll, der rechte am Conus arteriosus $\frac{3}{8}$ Zoll, was in Rücksicht auf die bedeutend vermehrte Capacität der Ventrikel als eine starke Hypertrophie aufzufassen ist. Die Klappen verhielten sich normal. In der Orbita fand sich eine starke Entwicklung des Fettpolsters, die Augenmuskeln fast gelb, wie sich ergab durch fettige Degeneration.

Dieser Fall hat dadurch ein besonderes Interesse, dass es der erste von Traube beobachtete Fall von Morb. Basedowii ist, in welchem eine Structurveränderung des Herzens nachweisbar war. Dilatationen meist zugleich mit Hypertrophie sind meist das Produkt eines mechanischen Momentes, sei es im Herzen selbst, wie verhinderter Abfluss des Blutes oder Klappeninsufficienz, sei es an der Peripherie wie Sclerose des Aortensystems oder gewisse Nierenkrankheiten, besonders Schrumpfung der Nieren. Ausserdem aber kann man behaupten, dass es auch von Seiten des Nervensystems eine Quelle für Dilatation beider Ventrikel gebe, die aber bestimmt nicht in den Fällen gegeben ist, wo Individuen an Palpitationen leiden. Es sprechen für eine solche Entstehungsweise die beim Ersticken von Thieren eintretende Anschwellung des Herzens (zu der allerdings auch Stauung des Blutes in den Lungen beitragen könnte), ferner die Beobachtung von Ludwig, dass bei direkter Einwirkung eines Inductionsstromes auf das Herz dasselbe anschwillt und abstirbt; und endlich beobachtete Traube in einigen Fällen, in welchen sich der Ort des Spitzenstosses genau feststellen und auf der Thoraxwandung verzeichnen liess, dass während der Digitaliswirkung der Spitzenstoss nach unten und links verschoben war, was ebenfalls auf eine Volumvermehrung des Herzens zu beziehen ist.

Das systolische Aftergeräusch, welches im vorliegenden Fall hörbar war, hatte seinen Grund bestimmt nicht in einer Schliessungsunfähigkeit der Atrio-Ventricularklappen. Wenn z. B. von Skoda zur Erklärung dieser systolischen Geräusche angenommen wurde, dass ein Schwächezustand der Papillarmuskeln die vollkommene Schliessungsfähigkeit der Klappen aufheben könne, so steht dieser Erklärung das Experiment Baumgarten's gegenüber, wo durch eine blosse Anfüllung der Ventrikel mit Wasser schon der Schluss der Atrio-Ventricularklappen bewirkt wird. Dergleichen Geräusche erklären sich vielmehr auf eine andere Weise: Wenn, wie nicht zu bezweifeln, der erste Ton in den Atrio-Ventricularklappen erzeugt wird, so wird hierzu ein gewisser Spannungsgrad derselben nothwendig sein. Wird wegen Schwäche des Herzmuskels der nöthige Spannungsgrad nicht erreicht, so entsteht eben kein Ton, sondern

ein Geräusch. Wir haben hier ein Analogon der gewöhnlichen Erscheinung vor uns, dass eine und dieselbe Membran, auf eine und dieselbe Art in Schwingungen versetzt, bald einen Ton, bald ein Geräusch von sich giebt, je nachdem sie zur Zeit der Schallerregung sich in einem gespannten oder schlaffen Zustande befindet. Für diese Erklärung spricht ein anderer neulich von T. beobachteter Fall, in welchem ebenfalls ein sehr lautes systolisches Geräusch an der Herzspitze hörbar war. Die Section ergab eine sehr circumscripte Endocarditis des linken Vorhofes mit zahlreichen Embolien im Gebiete der Arter. coronariae cordis und ausgedehnten Veränderungen der Muskulatur des linken Ventrikels. Hier lag entschieden geschwächte Muskelkraft des linken Ventrikels als Ursache des systolischen Geräusches vor.

In dieselbe Kategorie gehört die Beobachtung T's., dass bei Hunden im letzten Stadium der Digitalisnarcose, kurz vor dem Tode, fast constant ein lautes systolisches Geräusch hörbar wird. Die Digitalis wirkt nämlich nicht nur auf die Herznerven, sondern auch direct auf den Herzmuskel, denn bei Digitalisvergiftung wirken unmittelbar post mortem selbst starke Ströme nicht mehr auf das Herz, während noch $\frac{3}{4}$ Stunden nachher schwache Ströme noch auf die Körpermuskeln wirken.

Nachträgliche Bemerkung zum Protokoll.

Auch bei Anämischen hört man bekanntlich sehr häufig ein systolisches Aftergeräusch in der Herzgegend, meist in der Gegend der Pulmonalarterienmündung, nur in hochgradigen Fällen auch an der Herzspitze. Den ersteren Fall erklärt sich T. folgendermaassen: An der Erzeugung des systolischen Tones nehmen auch die Wandungen der grossen Gefässe Theil, indem sie während der Ventricularsystole schnell aus einem Zustande geringerer Spannung in einen Zustand höherer Spannung übergehen. Von allen den Membranen, die am ersten Herzton betheiligt sind, se. Mitral-, Tricuspidalklappe, Aorten- und Pulmonalarterienwand, hat letztere auf der Höhe der Systole die geringste Spannung; diese Spannung ist selbst geringer, als die der Tricuspidalklappe, da ja das aus dem rechten Ventrikel ausströmende Blut, indem es bei seinem Ueberströmen in die Pulmonalarterie Widerstände zu überwinden hat, einen Theil seiner Spannkraft einbüsst. Beginnt nun mit dem Eintritt eines anämischen Zustandes wegen des Mangels an Sauerstoff-zuführenden rothen Blutkörperchen der Herzmuskel an Energie zu verlieren,

und damit die Spannung der bei der Erzeugung des systolischen Tones betheiligten Membranen abzunehmen, so wird zunächst immer an der Pulmonalarterienwand derjenige geringe Spannungsgrad erscheinen, bei welchem statt eines Tones ein Geräusch entsteht. —

Hr. v. Recklinghausen fügt zum Sectionsbefunde noch hinzu, dass die fettige Degeneration sich nicht auf die Augenmuskeln beschränkte; auch einige Rumpfmuskeln waren fettig degenerirt. Die Struma erwies sich als einfache hyperplastische Vergrösserung der Schilddrüse. Der Sympathicus und seine Ganglien waren zwar auffallend dünn, ausserdem aber waren hier, ebenso wie im Vagus, keine Veränderungen zu finden; auch die Untersuchung des Blutes ergab kein Resultat.

LXXXVII.

Zur Pathologie der Hirnkrankheiten.†)

Erster Fall.

Meningitis spinalis. Ausgezeichnete Wirkung des Jodkalium zur Entfernung des Exsudats. Recidiv nach kurzer Zeit. Auffallend grosse Harnmenge bei Rückenmarksleiden durch Messungen nachgewiesen. Zum zweiten Mal schnelle Besserung durch Jodkalium.

W., Arbeitsmann, 44 Jahre alt, bemerkte, naehdem er sieh vorher stets der besten Gesundheit erfreut hatte, am 11. Deeember 1858, wo er erhitzt von harter Arbeit ein kaltes Fussbad mit kalter Wasehung des ganzen Oberkörpers nahm, beim Aufstehen Kopfsehmerz, Gefühl von Troekenheit in der Nase, grosse Steifigkeit und ziehende Sehmerzen in den Gliedern und im Kreuze.

Patient ging trotzdem naeh wie vor seiner anstrengenden Arbeit naeh, er verlor indessen mehr und mehr die Ausdauer bei derselben, ermüdete leieht, das Büeken und Aufriehten wurde ihm immer sehwerer, sein Gang wurde sehwankend und wenn er des Abends naeh Hause ging, war der Gang wie der eines Betrunkenen. Bald traten aueh Taubsein und häufiges Einsehlafen der Füsse und ein Gefühl gürtelförmigen Umsehnürens des Leibes ein. Fortdauernde Stuhlverstopfung. Die Erseheinungen, besonders die Sehmerzen, welehe sehiessend von den obern Lendenwirbeln abwärts bis in die

†) Abgedruckt aus den Annalen des Charité-Krankenhauses zu Berlin Jahrg. 1863. Bd. 10. Referent Dr. Fischer.

Zehen gingen, nahmen so schnell zu, dass Patient vom 24. December ab das Bett nicht mehr verlassen konnte. In den Armen spürte er bis dahin weder Schmerzen noch Mattigkeitsgefühl. Der Zustand änderte sich erst ein wenig im Februar bei dem Gebrauche von russischen Dampfbädern. Die Schmerzen liessen nach und verschwanden zeitweise vollkommen beim Liegen, so dass Patient ein wenig am Stocke gehen konnte. Die Stuhlverstopfung blieb im Allgemeinen hartnäckig. Der Anfangs gestörte Appetit besserte sich. Der Urin soll dunkel und spärlich gewesen sein. Die Aufnahme des Patienten in die Anstalt erfolgte am 12. Mai.

Status praesens. Sehr kräftiger Bau, etwas blasse Schleimhäute. Hauptklage: Reissen in den Beinen und Lähmung derselben. 54 Pulse, Arterie von mittlerem Umfang und Spannung, mässig hoher Puls, 14 Respir. Volumen, Farbe und Temperatur der Beine normal. Dieselben können beim Liegen nicht von der Unterlage erhoben, sondern nur schwach flectirt werden. Beugung und Extension im Knie äusserst langsam und beschwerlich. Gelenke normal. Bei Bewegungen will Patient Schmerzen in den Knieen empfinden. Patient vermag nicht zu gehen, schwankt hin und her und fällt mit dem Gefühl als ginge der Erdboden unter ihm fort zu Boden. Die Haut ist überall sehr empfindlich, leichte Reizung löst weit verbreitete Reflexactionen aus. Die Localisation der Empfindungen ist intact. Die Arme zeigen normales Verhalten, aber öfters das Gefühl von Eingeschlafensein am innern Rande des Unterarms. Druck im obersten Theil des Os sacrum verursacht bedeutende Schmerzen. Eine Deformität daselbst nicht bemerkbar. Bei Bewegungen oder beim Kaltwerden Schmerzen vom Kreuz bis in die Zehen ausstrahlend, zuweilen auch nach oben bis in den Hinterkopf. Sphincteren frei. Haut weich und feucht. Respirations-, Circulations- und Digestionsapparat frei. Urin klar, gelb, reichlich. Hartnäckige Stuhlverstopfung. Die Temperatur schwankt zwischen 36,4 und 36,5.

Verordnet: 4 Schröpfköpfe im Kreuz und *Infus. rad. Rhei* (℥β) ℥vj *Natr. sulph.* ℥j *Solut. Succi* ℥β, 2stündlich ein Esslöffel. Hiernach tritt Stuhlgang ein und die Schmerzen lassen ein wenig nach. Am 15ten erhält Patient von Neuem 4 Schröpfköpfe, jedoch ohne wesentlichen augenblicklichen Erfolg. Am 24sten bekam er *Solut. Kalii jodat.* (℥β) ℥vj und dabei *Clysmata* von kaltem Wasser mit etwas Kochsalz. Hiernach trat eine entschiedene Besserung ein. Das Gefühl von Taubsein zeigte sich schon am 27sten geringer, die Unterextremitäten konnten an diesem Tage schon fast einen Fuss von der Unterlage gehoben werden und Patient von einem

Bett zum andern freilich nicht ohne Schmerzen gehen. Am 2. Juni geht Patient ohne Unterstützung, doch hat er dabei noch ein Gefühl von Taubheit und noch öfters ziehende Schmerzen, namentlich bei retardirtem Stuhlgang. Das Allgemeinbefinden ist sehr gut. Ab und zu erhält nun der Patient noch kleine Blutentziehungen durch Schröpfköpfe in der Kreuzgegend. Ende Juli befindet sich Patient fortdauernd ausserhalb des Bettes, sein Gang ist völlig normal. Auch die Schmerzen, die sich noch Anfangs Juli beim Gehen sowohl im Kreuz als in den Extremitäten bemerklich machten und für den Patienten äusserst beschwerlich waren, sind verschwunden, so dass er geheilt die Anstalt verliess.

Nach seiner Entlassung konnte er indessen seine gewohnte Arbeit nicht mehr verrichten. Kurz darauf traten wieder Verschlechterungen seines Zustandes auf, welche beständig zunahmen und ihn am 2. Februar 1860 wieder in die Charité führten.

Status praesens am 2. Februar 1860. Gehen und Stehen wie das erste Mal. Auch in ruhiger Lage vermag er das linke Bein nicht zu heben, das rechte nur ein wenig. Das Heben der Arme geht langsam, zwischen Intention und Execution liegt eine relativ lange Pause. Dabei werden auch andere Muskeln als die erforderlichen in Mitbewegung gesetzt. Keine auffallende Abmagerung der Extremitäten, die Muskulatur ziemlich kräftig entwickelt. Die Sensibilität ist völlig intact, keine anderweitigen Lähmungserscheinungen. Die Zunge wird gerade herausgestreckt. Respiration frei.

Die Inspection der Wirbelsäule zeigt keine wesentlichen Abweichungen, der 5te proc. spin. tritt etwas hervor und ist etwas empfindlich. Heftiger ist der Schmerz in der Gegend der untern Lendenwirbel, besonders bei Druck, der aber rechts und links vom process. keine Schmerzensäusserung hervorruft.

Stuhlgang retardirt, Abdomen aufgetrieben. Urinlassen gut, jedoch soll ab und zu der Harn von selbst abgelaufen sein. Urin reichlich. Kein Decubitus. Patient ist kräftig gebaut, gut genährt. Pul 48.

Verordnung: 20 Blutegel längs der Wirbelsäule; Calomel 2stündlich 1 Gr.

Die Blutegel werden in geringer Anzahl einige Male wiederholt.

Die 24stündige Urinmenge betrug:

am 11. Februar 4400 C. 1008 spec. Gew.
- 12. - 3250 - 1009 - -

am 13.*) Febr.	3300 C.	1009	spec.	Gew.
- 15.**) -	4500 -	1010	-	-
- 16. -	4200 -	1008	-	-
- 17. -	2450 -	1014	-	-

Urin ist hellgelb, klar.

Bis zum 18ten hatte Patient im Ganzen 44 Gr. Calomel gebraucht, es war eine leichte Affection des Zahnfleisches eingetreten. Die Lähmungserscheinungen hatten sich nur wenig gebessert; beim Versuch zu Gehen und beim Sitzen hat Patient Schmerzen im Kreuze.

Verordnung: *Solut. Kalii jodat.* (ʒj) ʒvj, 3mal täglich ein Esslöffel.

Am 23. Februar werden noch 6 Schröpfköpfe in die Lendengegend gesetzt.

Die Urinmenge beträgt:

am 24. Februar	3600 C.	1008	spec.	Gew.
- 25. -	4900 -	1009	-	-
- 26. -	3200 -	1010	-	-
- 27. -	3800 -	1010	-	-
- 28. -	4400 -	1010	-	-

Im Februar zeigte sich in den Lähmungserscheinungen wenig Besserung, doch liess die Schmerzhaftigkeit an der Wirbelsäule bedeutend nach. Im März cessirten die Kreuzschmerzen gänzlich und die Lähmungserscheinungen schwanden schnell, so dass Patient bereits am 4ten die Beine hoch zu erheben, aber nicht erhoben zu halten vermochte. Urin etwas über 3 Quart. Am 7. März wurden die Beine schon mit grösserer Leichtigkeit gehoben; bei Gehversuchen hatte Patient indessen noch Kreuzschmerzen. Urin $2\frac{1}{2}$ Quart. Puls 56—64. Patient hatte fast allnächtlich starke Schweisse. Am 19. März wurden lauwarme Bäder verordnet, vom 21. ab mit dem Zusatz von 1 Pfund Natr. carb.

Bei dieser Behandlung schreitet die Besserung ziemlich rasch fort, so dass Patient am 24. April als geheilt entlassen werden konnte.

Im Juli 1860 sah Prof. Traube den Patienten indessen wiederum in seiner Wohnung in einem elenden Zustande, er vermochte nur mit Anstrengung und breitbeinig zu gehen.

---

*) 17,1 Gr. Harnstoff, 9,9 Gr. Chlornatr.

**) 13,3 Gr. Harnstoff.

Zweiter Fall.

Meningitis basilaris tuberculosa. Schrumpfung der linken Lunge. Alte Lungentuberculose. Scrophulöse Entzündung des rechten Kniegelenks. Anomale Form der Meningitis. Schon zu Anfange des 2. Stadiums tritt Coma ein. Im Beginne des 3. Stadiums dagegen tritt wieder Bewusstsein, freilich nicht das normale ein. Die ganze Krankheit dauerte wenigstens 10 Tage, davon kommen auf das 1. Stadium 5, auf das 2. 3, auf das 3. 2 Tage. Im 3. Stadium partielle Lähmung des rechten Facialis, dessen Anfangstheil dicht bei seinem Austritt aus dem Gehirne, bei der Section etwas grau und abgeplattet erscheint. In der Lunge die Residuen einer doppelseitigen käsigen Pneumonie und nur sparsame frische Tuberkel-Eruption. Die starke Ausdehnung der Blase durch den zurückgehaltenen Harn hatte Zerreissung der Kapillaren in der Schleimhaut zur Folge, wodurch besonders die obere Hälfte der Blase blutig suffundirt erscheint. Nirgends ist eine Verletzung in derselben nachzuweisen.†)

A. Kaufmann, 35 Jahr, wurde am 26. Januar 1861 von der äussern Station, wo er an einer Caries des linken Kniegelenks behandelt worden war, auf die innere Station verlegt.

26. Januar T. 38,3, P. 76. Patient hat Naehts nieht gesehlafen, viel gehustet, besonders gegen Morgen, Sensorium anscheinend vollkommen frei, die vorgelegten Fragen werden saehgemäss beantwortet. Gesiehtsausdruek leidend. Klage über heftigen Stirnkopfsehmerz und Sehwindel. Die reehte Pupille etwus weiter als die linke. Keine Lähmungserseheinungen. Gesieht blass. Die Muskeln dünn und sehlaff. Das Unterhautbindegewebe arm an Fett. Der Brustkasten flaeh und sehmal. Das reehte Kniegelenk gesehwollen, fluetuirend, aber nieht geröthet. Abends 80 Pulse. *Sol. Natr. nitr.* mit *Aq. Amygd. amar.*

27. Januar Vormittags: 72 Pulse (um $10\frac{3}{4}$ Uhr nur 64 Pulse). Naehts kein Sehlaf, gegen Morgen starker Sehweiss. Im Ganzen ist der Zustand wie gestern. Patient liegt auf dem Rüeken, die Hände an den Genitalien, und mit gesehlossenen Augen als ob er sehliefe, ist aber, angeredet sofort waeh. Sensorium anseheinend vollkommen frei, nur bei länger fortgesetztem Fragen erseheint Patient etwas zerstreut. Klage über Uebelkeit und über Kopfsehmerzen, welehe Patient seit 5 Tagen zu haben angiebt und welehe naeh

†) Die Veränderungen der Blase würde ich, auf meinem gegenwärtigen Standpunkte, mit dem Katheterisiren in Zusammenhang bringen, und als die ersten Anfänge einer necrotisirenden Entzündung der Harnwege betrachten, welche durch die deletäre Einwirkung des kohlensauren Ammoniaks auf die Schleimhaut bedingt ist. (Vergl. p. 664—68 dieses Bandes).

seinem Ausdruck furchtbar waren, allmählig aber nachgelassen haben sollen. Stuhlverstopfung. Abdomen eingezogen, wenig gespannt. Seit gestern einigemal Erbrechen. Kein Appetit. Haut mit kaltem Schweisse bedeckt.

Abends: T. 38,2, P. 72.

28. Januar: P. 64. Patient liegt wie bisher auf dem Rücken, aber bewusstlos und mit stieren Augen. Zeitweise blande Delirien. Die wiederholentlich und mit lauter Stimme an ihn gerichteten Fragen beantwortet Patient gar nicht oder ganz verkehrt. Die Spraehe ist schwer verständlich, lallend. Lähmungserscheinungen weder an den Extremitäten noch im Gesicht wahrzunehmen. Die rechte Pupille (die jedoch auch weniger beleuchtet ist) nur wenig weiter als die linke. Der willkürlich entleerte Harn ist sparsam, gelbroth. Kein Stuhlgang. 10 Blutegel an die Schläfen.

Abends: T. 39,4, P. 68, R. 28.

29. Januar: T. 39, P. 66. Patient liegt auf dem Rücken mit geschlossenen Augen und die Hände an den Genitalien, Bewusstsein ist gänzlich geschwunden. Auf intensive Reize äussert er durch Verziehung des Gesichtes Schmerzgefühl, aber ohne dadurch zu erwachen.

Der rechte Arm liegt, im Ellenbogengelenk stark gebeugt, auf der Brust. Bewegungen werden vornehmlich mit der linken Hand ausgeführt, doch auch mit der rechten. Der Mund geöffnet und nicht verzogen. Bei starkem Kneipen der Haut werden beide Gesichtshälften in gleicher Weise bewegt. Die Augen bleiben hartnäckig geschlossen.

In der Reg. pubis bildet die stark ausgedehnte Blase eine rundliche Anschwellung. Abdomen sonst flach, besonders das Epigastrium. Der Percussionsschall in der regio iliac. dextra, sowie im Epigastr. laut und tief, in der reg. iliac. sinistra gedämpft und hoch.

Radialarterien von geringem Umfang und geringer Spannung. Der Spitzenstoss ist in der Mammillarlinie des 4ten Intercostalraums als eine c. $\frac{3}{4}$ Zoll breite Elevation deutlich fühlbar. In der Gegend der Spitze 2 laute deutliche Töne, der diastolische Pulmonal-Arterien-Ton verstärkt. Im 2ten linken Intercostalraum, $1\frac{1}{4}$ Zoll vom Sternum entfernt, eine umschriebene systolische Hebung und ein deutlicher diastolischer Schlag. Die Herzdämpfung beginnt dem entsprechend erst in einiger Entfernung vom linken Brustbeinrande. Unter der linken Clavicula starke Dämpfung, nach der Schulter zu an Intensität abnehmend; daselbst bronchiales Athmen; weiter ab-

wärts schwaches, unbestimmtes Geräusch; vorn rechts vesiculäres Athmen mit Schnurren.

Verordnung: *Vesicans ad cervicem.*

Um 4 Uhr Nachmittags wird Patient katheterisirt, der Urin ist nicht blutig.

Abends: T. 39, P. 76, R. 28.

30. Januar: T. 68,8, P. 92, R. 24. — Gestern Nachmittags und Abends lag Patient in tiefem Sopor und flockenlesend auf dem Rücken; zeitweise erfolgte lautes Aufschreien. Die Nacht ist ziemlich ruhig verlaufen. Gegenwärtig liegt er mit halbgeöffneten Augen theitnahmlos da; auf ihm vorgelegte Fragen antwortet er zuweilen, aber sehr langsam und schwer verständlich, lallend. Die Pupillen sind weit. Das Gesicht zusammengefallen, wachsbleich. Lippen roth, trocken. Haut heiss und trocken. Abdomen flach, in der Unternabelgegend etwas aufgetrieben, gespannt, anscheinend empfindlich. Die Stulverstopfung fortdauernd. Den Harn hat Patient unter sich gelassen. In dem Laken wurde gestern Abend etwas Blut bemerkt.

Abends: T. 39,8, P. 96, R. 36.

31. Januar: T. 39, P. 140. Patient ist heute leichter aus seinem Sopor zu erwecken, liegt meist auf der Seite, giebt auch auf einzelne einfache Fragen verständige Antwort, weiss sich aber auf naheliegende Dinge, z. B. auf sein Alter, nicht zu besinnen; sich selbst überlassen schläft er bald ein. Nach dem Einschlafen fällt die Pulsfrequenz auf 112. Das Gesicht blass, collabirt. Der Leib stark eingezogen; die Blasengegend resistenter als die übrigen Theile. Zunge schwarzgrau belegt.

Mittags: Catheterismus, der Harn ist beim Ausfliessen gleichmässig getrübt und schmutzig blass blutig roth.

Abends: T. 39,8, P. 112, R. 40.

1. Februar: T. 39,2, P. 136. Lähmung des N. facialis dexter, sich kundgebend durch das Offenbleiben des rechten Auges, wenn Patient beide schliessen soll und durch Tieferstand des rechten Mundwinkels beim Herausstrecken der Zunge. Häufiges Stöhnen. Auf die Frage, ob er Schmerzen empfindet, weist Patient auf den Unterleib. Die Zunge wird gerade herausgestreckt. Die Pupillen sehr weit. Die Blase bis zum Nabel aufgetrieben. Auf starke Reize erfolgen an der rechten Unterextremität gar keine Bewegungen, an der linken nur schwache Bewegungen der Zehen. Das Gesicht stärker geröthet als gestern. Die Zunge sehr trocken. Die Radial-Arterien von sehr geringem Umfang.

Nachmittags um 4 Uhr: Tod.

Leichenschau am 2. Februar.

Die vorher ausgeführte Percussion des Brustkastens ergiebt Folgendes: Der Schall auf dem Brustbein ist laut, tief und tympanitisch. An der vorderen Fläche der linken Brusthälfte zieht sich längs des linken Brustbeinrandes von der Clavicula bis zur 6ten Rippe ein über $\frac{1}{2}$ Zoll breiter Streifen herab, innerhalb dessen man einen ebenfalls lauten Schall wahrnimmt. Nach aussen (sc. links) von diesem Streifen ist der Percussionsschall gedämpft. Unterhalb der 6ten Rippe überall lauter tiefer tympanitischer Schall. Ausserdem ist zwischen Clavicula und 3ter Rippe, am ausgeprägtesten zunächst der Schulter, das Geräusch des gesprungenen Topfes zu hören. —

Im Sin. longitud. wenig Blut. Die Dura prall, die Gyri abgeflaeht; die Oberfläche der Pia troeken; ihre Venen stark injicirt, aber Capillar-Hyperämie nur in den Fossae Sylvii. Das Chiasma und Infundibulum in ein stark getrübtes, ödematöses, ziemlich derbes Gewebe eingebettet. An der Basis Cranii ziemlich viel Flüssigkeit. Das Bindegewebe in der linken Fossa Sylvii ist derber als rechts und enthält in beiden zahlreiche, feine miliare Granulationen, die aber links bei weitem reichlicher sind. Der rechte Facialis erscheint an seinem Ursprunge entschieden abgeplattet und nicht so weiss wie der linke. Die Seitenventrikel weit, enthalten viel Flüssigkeit. Die Thalami etwas abgeplattet. Der Balken und das Gewölbe stark erweicht. Velum choroid. und Plexus stark injicirt, verdickt und getrübt. Die Striae acusticae fehlen. Das kleine Gehirn, ziemlich weich, zeigt venöse Hyperämie, das grosse besonders vorn leicht geröthet, fast überall stark pigmentirt. Pons und Medulla oblong. kaum injicirt.

In der Bauchhöhle sind die Därme ziemlich dünn. — Die Blase, stark ausgedehnt, enthält eine dunkelrothe, stark ammoniakalisch riechende Flüssigkeit. Die Blasenwand ist grösstentheils dunkelgeröthet, zeigt im mittlern Theile kleine Ecchymosen, die besonders linkerseits zu dunkelrothen, prominenten Plaques confluiren. Die Schleimhaut überall stark gequollen, besonders am Scheitel. Der hintere Theil des Blasenhalses zeigt nur eine diffuse, anscheinend von Imbibition herrührende Röthung. Die Ureteren zeigen eine vollkommen blasse Schleimhaut.

Die Milz schlaff. Die Nieren zeigen einige Tuberkel, rechts ein grösserer. Das Nierenbecken eng, zeigt fleckige, etwas ecchymotische Röthung. Leber klein, schlaff, braun. Die linke Lunge

total adhärent, die rechte nur an der Spitze. Herzbeutel nach links verschoben, das Herz etwas gerade gestellt, an der Spitze des linken Ventrikels ein alter Sehnenfleck. Herz schlaff, mässig gross, leichte Verdickungen an der Mitralis. Das Blut reichlich, flüssig, dunkelroth. Linke Lunge sehr klein, besonders an der Spitze fest verwachsen, der obere Theil fast knorpelhart, lässt sich sehr schwer aufblasen, der untere Lappen schlaff, leicht aufzublasen. Auf dem Durchschnitt zeigen sich alte Cavernen, zu denen aus dem stellenweise atelektatischen Lungengewebe ektatische Bronchen treten, deren Wandungen stark trabekulär, hyperämisch, hie und da mit kleinen Ulcerationen besetzt sind. An andern Stellen theils zerstreute, theils zusammenhängende käsige Knoten. Im oberen Lappen nur wenig lufthaltiges Parenchym. Im untern Lappen mehrere zerstreute Tuberkel-Nester. Die rechte Lunge zeigt weniger zusammenhängende Infiltrationen, als die linke, meist zerstreute miliare Granulationen, die Spitze in eine derbe, schiefrige Masse verwandelt.

Am rechten, stark geschwollenen Kniegelenk befindet sich eine röthliche, oberflächliche Ulceration. Die Gelenkhöhle enthält etwas schleimige, mit reichlichen Brökeln untermischte Masse. Die Gelenkfläche, mit fibrinösen Lagen bedeckt, ist stark geröthet, ebenso die sehr weichen Lig. cruciat. Die Semilunarknorpel fast ganz defekt, die Knochenenden von Knorpel entblösst, leicht rauh, am innern Condylus eine sehr feste, flache Knochenplatte. —

Epikritische Bemerkungen.

1) die Verhältnisse der Pulsfrequenz sind bei Meningitis tuberculosa nur maassgebend für das Stadium, in welchem der Patient sich befindet.
2) Trotz der starken Füllung der Ventrikel ist das Coma im 3ten Stadium hier nur wenig ausgeprägt.
3) Man kann bei Schrumpfung der linken Lunge unter Umständen den unbedeckten Theil des nach links verschobenen Herzen von der geschrumpften Lunge selbst unterscheiden. Dies war in diesem Falle durch das bruit du pot. fêlé möglich, welches zunächst der linken Schulter sehr exquisit war und nach dem Sternum hin sich allmählich verlor.
4) Endlich zeigt dieser Fall wieder die Wichtigkeit des diastolischen Pulmonalarterien-Schlages, nicht nur zum Beweis der Schrumpfung der Lunge, sondern auch zum Nachweis der Lage des Herzens.

Dritter Fall.

Meningitis cerebro-spinalis (ob tuberculöser Natur?).
Durch Aufsitzen des Kranken plötzliche Veränderung des Krankheitsbildes. Es tritt dabei ein epileptiformer Anfall ein mit nachfolgendem Coma.

S., Commissionair, 49 Jahre alt. Eine Anamnese lässt sich Nichts ermitteln.

Status praesens 28. November 1859. Ziemlich grosser, schwächlich gebauter Mann mit wenig umfänglicher Muskulatur. Patient schwatzt viel ungereimtes Zeug vor sich hin und weiss sich auf die einfachsten Dinge nicht zu besinnen. Rückenlage. Kopf nach der rechten Seite geneigt, doch kann Patient ohne Schmerzen den Kopf nach links drehen. Druck auf den Nacken macht Schmerzen. Die Augäpfel in normaler Stellung, die Pupillen von mittlerer Weite und träger Reaction. Keine Lähmung der Arme; Händedruck ziemlich stark. Vollkommene Unbeweglichkeit und Unempfindlichkeit der Unterextremitäten, mangelnde Reflexbewegung in ihnen. Die Wirbelsäule zeigt nirgends etwas Abnormes. Hinten rechts in der unteren Hälfte des Thorax Dämpfung. 88 Pulse. Kurz nach dem Aufsetzen des Patienten, der bis dahin munter vor sich hin geschwätzt hatte, bekommt derselbe einen epileptiformen Anfall; er wird vollkommen still, die Augen ausdruckslos, Zuckungen in den Extremitäten namentlich rechts, die Temperatur der letzteren bleibt unverändert. Bald nachher tritt ein Zustand von Sopor ein, in dem sich noch immer schwache Zuckungen in den oberen Extremitäten zeigen.

Patient hat seit seiner Aufnahme am 26. Blutegel, Kataplasmen auf den Nacken und Calomel bekommen. Verordnung am 28. November: *Continuetur Calomel.*

Am Abend liegt Patient noch immer im Schlaf, delirirt aber dabei. Laut angefragt, antwortet er nur undeutlich. Druck auf den Nacken erregt noch immer einen schmerzhaften Gesichtsausdruck. Kopf nach rechts gewendet. Unwillkürliche Stuhlentleerung. Urin, durch Katheter entleert, reichlich, hellroth.

Am 29sten früh liegt Patient in einem comatösen Zustande mit noch immer nach rechts gewendetem Kopfe da. 88 Pulse, 24 Respirationen. Normale Gesichtsfärbung. Augäpfel gerade nach oben gewendet. Pupillen nicht erweitert. Abdomen, aufgetrieben, weich, giebt einen ziemlich lauten, mässig tiefen Schall. Patient

hat bis jetzt 30 Gr. Calomel verbraucht. Am Abend zeigt sich häufiges Schluchzen. Auf Fragen blickt Patient, ohne zu antworten, starr vor sich hin, zeigt jedoch auf Verlangen die Zunge. Unfreiwillige Urin- und Stuhlentleerungen.

In der Nacht vom 29sten zum 30sten verhält sich Patient ruhig. Am 30sten Morgens 100 Pulse, 20 Resp. Patient liegt im tiefsten Coma. Angerufen sieht er wie früher starr vor sich hin, thut indessen Nichts von dem, was man ihm sagt. Kopf nach rechts geneigt. Die Augen halb geschlossen. Die Pupillen nach oben gerichtet. Zeitweise Zuckungen in den oberen Extremitäten. Patient verbleibt in diesem Zustande noch zwei Tage, von denen nichts Bemerkenswerthes notirt ist. Der Tod trat in der Nacht vom 2. auf den 3. December ein.

Die Section zeigt Folgendes:

Im Cervical-Kanal eine ziemlich grosse Menge von Flüssigkeit. An der hinteren Fläche des Rückenmarks finden sich nur spärliche Verwachsungen zwischen Pia und Dura. Die Pia ist besonders in den unteren Theilen sehr stark hyperämisch, gequollen und verdickt. Auch die Innenfläche der Dura ist in den unteren Theilen etwas injicirt. Mässige Consistenz der unteren Theile des Rückenmarks, grosse Weichheit der oberen. An der vorderen Fläche zeigt die Pia nur an den unteren Theilen eine ähnliche sehr feine Hyperämie und fleckenweise Verdickungen namentlich an der Cauda equina. Auf dem Durchschnitt ist das Rückenmark in den oberen Theilen blass, längs der Fissura posterior zeigt sich eine graue gallertartige Schicht, weiter unten zwei ähnliche von den hinteren Hörnern durch die weisse Substanz greifend; alle vier Schichten verschmelzen in den Dorsaltheilen vollständig. An den untersten Theilen dagegen tritt zu beiden Seiten der Fissura longitudinalis wieder eine schmale weissliche Schicht zunächst dem Centralkanal auf, ohne aber bis zur Peripherie zu reichen. Die vorderen Hörner sind oben blass, unten hyperämisch. Die graue Degeneration der hinteren Stränge beginnt gerade unter der Medulla oblongata. —

Schädel sehr dick, im hinteren Theile stark hyperämisch. Dura mässig dick, das Gehirn füllt den Sack der Dura sehr prall aus. Die Gyri stark abgeflacht. Pia leicht verdickt, in den hintern Theilen ödematös, auch an der Basis stark getrübt, besonders am kleinen Gehirn. Ziemlich starke Hyperämie der Pia fossae Sylvii, in der Körnchen jedoch nicht wahrzunehmen sind. Ventrikel sehr weit. Weisse Substanz blass, sehr feucht.

Lungen stark verwachsen. Der obere Lappen der rechten stark geschrumpft mit schwieligen, schiefrigen Partieen, in denen alte käsige Knoten. Der untere Lappen stark hyperämisch mit grauen Knötchen. In dem unteren Theile des rechten Pleurasacks ein abgesacktes, grosses pleuritisches Exsudat.

Milz vergrössert ziemlich schlaff, dunkelrothe Pulpa, kleine Follikel.

Mesenterialdrüsen stark vergrössert, auf dem Durchschnitt weiss, blass.

Nieren gross, stark bluthaltig; an der Oberfläche kleine durchscheinende Körnchen mit trübem weisslichem Centrum.

In der sehr ausgedehnten Blase ein stark mit eitrig-schleimigem Sediment verschener Inhalt. Blasenwand stark trabeculär. Die sehr verdickte Schleimhaut stellenweise hyperämisch.

Prostata sehr verdickt mit weisslichen Knötchen durchsprengt, auf Druck stark purulente Flüssigkeit entleerend.

Epikrise.

Bei nachträglicher Ueberlegung dieses Falles schienen folgende Thatsachen zur Erklärung der plötzlichen Veränderung des Krankheitsbildes beim Aufrichten des Patienten von Bedeutung. Gleichgültig nämlich, ob die Meningitis eine tuberculöse war oder nicht, jedenfalls hatte sie eine starke Schwellung des Gehirns und bedeutende Anämie desselben zur Folge. Der oben erwähnte Anfall würde sich demnach folgendermaassen erklären: die bereits vorhandene Anaemie des Gehirns, wahrscheinlich erheblich vermehrt durch die am Tage vor der Aufnahme des *Status praesens* stattgehabte Anwendung von Blutegeln, wurde durch das Aufsetzen des Patienten plötzlich dermaassen gesteigert, dass innerhalb der Schädelhöhle dieselben Verhältnisse Platz griffen, unter deren Einfluss nach den Untersuchungen von Tenner und Kussmaul klonische Krämpfe und Coma eintreten. Indem nämlich beim Aufsitzen die Schwere ihre volle retardirende Wirkung auf den arteriellen Blutstrom entfalten konnte, musste die ohnehin schon wegen der verminderten Leistungsfähigkeit des Herzens geringe Geschwindigkeit desselben so weit reducirt werden, dass die Zufuhr arteriellen Blutes zur Hirnsubstanz auf ein Minimum herabging.

Vierter Fall.

Encephalo-meningitis tuberculosa.

Elf bis zwölf Wochen vor dem Tode Pleuritis sinistra. Etwa 5 Wochen vor dem Tode Exacerbation der Pleuritis, wahrscheinlich findet zu dieser Zeit die Entwicklung von Tuberkeln in den neugebildeten Bindegewebsschichten, so wie auch in den Meningen Statt. Kurz vor der Aufnahme entwickelt sich eine Encephalo-meningitis (tuberculosa). Bei der Aufnahme, 6 Tage vor dem Tode, noch volles Bewusstsein, aber Temperatur 40,2° bei einer Pulsfrequenz von 72. In der darauf folgenden Nacht Delirien, welche an Delirium tremens erinnern. Am 5ten Tage nach der Aufnahme Hemiplegie mit Contracturen im Arme. Bis zum Tode fortdauernd hohe Temperatur bei niedriger Pulsfrequenz. Erst am letzten Tage steigt die Pulsfrequenz auf 108, die Respirationsfrequenz auf 48. — Der Eintritt des tödtlichen Ausgangs durch eine Venäsection beschleunigt.

S., A.-M., 31 Jahr alt, recp. 3. Januar 1861, geständlich Potator, früher stets gesund, ist im Monat October unter Frost, Hitze, Stichen in der linken Brustseite, trocknem Husten und Athemnoth erkrankt. Diese Beschwerden hielten etwa 3 Wochen an. Darnach fühlte er sich wieder ganz gesund, erkrankte aber von Neuem nach Neujahr unter Frost und Hitze, und bald stellten sich auch wieder Husten und Auswurf begleitet von Kopfweh ein. Diese Beschwerden blieben bis zur Aufnahme des Patienten bestehen.

Am Tage der Aufnahme wurde ein linksseitiges pleuritisches Exsudat constatirt.

In der folgenden Nacht zeigte der Kranke unruhigen Schlaf, verliess öfters das Bett, hatte leichte Delirien. Gegen Morgen wurde er ruhiger.

Am Abend des 1. Februar stellten sich wieder Unruhe und Delirien ein, welche ihrer Form nach an Delirium tremens erinnerten; doch war der Kranke noch so weit bei Bewusstsein, dass seine Aufmerksamkeit fixirt werden konnte und er auf die an ihn gerichteten Fragen präcise Antworten gab. — Klage über heftigen Kopfschmerz.

T. 39,3, P. 64.

Verordnung: 8 Blutegel an den Process. mast. — *Sol. Magn. sulph.*

2. Februar: T. 38,8, P. 64, Resp. 28. Nach der Application der Blutegel war eine Remission des Kopfschmerzes eingetreten und Patient hatte in der Nacht gut geschlafen. Am Morgen Klage

über starken Kopfschmerz, Stiche in der rechten Brustseite und über Schmerzen in der linken Nackenhälfte, welche auf Druck lebhaft empfindlich ist. Das Sensorium ist nicht vollkommen frei. Richtige Antworten wechseln mit verkehrten, unzusammenhängenden Reden ab. Unruhe. Kein auffallender Tremor. Die linke Pupille etwas weiter als die rechte. Gesicht geröthet. Die Intercostalräume der linken Brusthälfte auf Druck empfindlich. Leib flach, weich, nicht empfindlich. Zunge feucht, wenig belegt. Appetit vorhanden. Durst lebhaft. Zwei dünne Stühle. Urin goldgelb, klar.

Abends: T. 38,8, P. 60, R. 32.

Verordn.: *Hirud.* viij *ad process. mastoid.*

Am 3. Februar: T. 39,2, P. 72, R. 24. Rückenlage mit Neigung nach links. Patient liegt mit halbgeöffneten, glänzenden Augen da und lässt dieselben unstät über seine Umgebung hingleiten, ohne etwas zu fixiren. Während die Augenaxen meist divergiren, rollen die Bulbi langsam von einer Seite zur andern. Grosse Benommenheit. Patient weiss nicht wo er sich befindet und antwortet selbst auf die einfachsten Fragen mit lallender Stimme meist verkehrt. Häufiges Zusammenschrecken. Wangen geröthet, Lippen blass. Haut heiss und trocken. Abdomen flach, ziemlich stark gespannt. Nach dem Einnehmen von *Magn. sulph.* tritt Erbrechen ein.

Abends: T. 39,8, P. 76, R. 28.

Am 4. Februar: T. 39,1, P. 64, R. 28. Nachdem sich gestern Abend eine Spur wiederkehrenden Bewusstseins gezeigt hatte, ist der Kranke am Morgen somnolent, antwortet auf Fragen überhaupt gar nicht. Gesicht stark geröthet. Die linke Pupille etwas weiter als die rechte. Ausgesprochene rechtsseitige Hemiplegie, zugleich mit Anästhesie der rechten Körperhälfte. Der Mund ist etwas nach links hin verzogen. Die rechten Extremitäten fallen, wenn sie erhoben werden, schlaff herunter. Das rechte Auge kann nicht vollständig geschlossen werden. Auf mässige Reizungen der rechten Körperhälfte reagirt Patient gar nicht, erst auf starke Reize antwortet er durch Verziehen des Mundes und Zuckungen in den Muskeln der Extremitäten, welche rechts weit schwächer als links sind. Leichte Contractur im rechten Ellenbogengelenk. Die Finger der rechten Hand sind stark flectirt, der Streckung ziemlich grossen Widerstand leistend; auch die Hand ist flectirt; die Contractur des Biceps leicht zu überwinden. Die linke Hand liegt an den Genitalien. Abdomen

nicht merklich eingezogen, mässig gespannt, tympanitisch schallend, nur im rechten Hypochondrium tief. Die Radialarterien sind enge, mässig gespannt.

Der gut gebaute Thorax zeigt vorn rechts und in der rechten Seite normalen Schall, die Lungengrenze befindet sich in der Höhe der 8ten Rippe. Links ist der Schall unterhalb der Clavicula etwas weniger laut als rechts. Die Herzdämpfung beginnt von der 3ten Rippe, ist mässig intensiv. Auf dem Sternum voller Schall. Nach aussen geht die Herzdämpfung in die Dämpfung der linken Seitenwand über. In der linken Seitenwand von oben bis unten Dämpfung, der halbmondförmige Raum nur schwach angedeutet. Vorn rechts vesiculäres Athmen, vorn links unter der Clavicula ebenfalls.

Verordnung: 10 Blutegel ad proc. mast.

Abends: T. 38,8, P. 64, R. 28.

5. Februar: T. 39,0, P. 108, R. 48. Rückenlage, nach rechts geneigt. Tiefer Sopor. Die Contracturen der rechten Oberextremitäten, namentlich im Biceps brachii und den Flexor. digitorum dauern fort. Zuweilen Zuckungen in diesem Arme. Augen halb geöffnet, die Conjunctivae injicirt, Corneae klar, die linke Lidspalte etwas weiter als die rechte. Gesicht blass, livide. Zuweilen Stöhnen.

Mittags: Tiefer Sopor. Zeitweise leises Stöhnen. Augen nach rechts gedreht und in dieser Stellung unbewegt. Beide Arme und deren Finger stark flectirt, auf starke Reize werden beide Arme bewegt, der linke mehr, wie der rechte. Selbst starke Reizung der Unterextremitäten hat keinen Effekt. Cyanotische Färbung der rechten Hand. Stuhl und Urin hat Patient unter sich gelassen.

Venaesect. von 6 Unzen.

Abends: T. 39,2, P. 108, R. 40.

Abends 10 Uhr erfolgt der Tod.

Section am nächsten Tage (6. Febr.).

Etwas breiter Schädel. Sutur. pariet. stark gewölbt, Stirnbein etwas flach. Viel spongiöse Substanz. Im Sinus longitudinalis speckhäutiges Blut mit vielem Cruor. Die Dura mater dünn, wenig injicirt. Die Oberfläche des Gehirns blass. Starkes Oedem der Pia mater, welche rechts zugleich stark getrübt ist. An der Basis sehr viel klare Flüssigkeit. In den Fossae sylvii ist die Pia ziem-

lich derb, hier und da zeigen sich einige kleine weisse Pünktchen. Die beiden Seitenventrikel sehr weit, das Ependym mässig verdickt. Die mittlern Gehirntheile stark erweicht. Die Substanz des grossen Gehirns zeigt äusserste Anämie beider Substanzen. Auch die grossen Hirnganglien sehr anämisch. Das Velum choroides, sowie die plexus sehr derb, ziemlich stark injicirt, von zahlreichen verwaschenen Trübungen durchsetzt. Auf der linken Hälfte des Velum kleine Ecchymosen. Das kleine Gehirn etwas derber als das grosse. Die Pia mater trennt sich überall sehr leicht, ist ziemlich gefässarm, besonders in den Fortsätzen der Gyri, zeigt ziemlich starke Trübungen und lässt auch auf der Convexität zahlreiche kleine Körnchen erkennen, die sich jedoch nicht scharf abgrenzen. An der Innenseite beider Mittellappen zeigt die Pia starke, selbst ecchymotische Hyperämie. Die Gefässe der Basis sind intakt, nur eine kleine Vene der Foss. sylvii sin. durch einen derben, röthlich-weissen Thrombus verschlossen.

Die Pia an der Medulla oblongata von intensiv bräunlicher Pigmentirung, von hier aus setzen sich stark hyperämische Fortsätze der Pia fort, in deren Umgebung das Gehirn sehr weich, brüchig und mit zahlreichen kleinen kapillaren Hyperämien durchsetzt ist. Rechterseits setzt sich diese Erweichung bis zum Boden des Seitenventrikels fort und zeigt eine gleichmässige, grau-röthliche Färbung ohne erhebliche kapillare Extravasation.

Die Lungen bleiben nach Eröffnung der Brusthöhle aufgebläht. Die rechte Lunge vollkommen frei. Linkerseits zeigen sich im untern Theile starke Verwachsungen, an den übrigen Partieen ist die Lunge durch derbe fibrinöse Schwarten mit der Brustwand verklebt, zwischen welchen sich eine ziemlich klare Flüssigkeit befindet, c. 6 Unzen. Die linke Lunge selbst, mässig gross, sehr schlaff. Nach dem Abziehen der Pleuraschwarten zeigen diese sowohl, wie die unbedeckte Lungenoberfläche zahlreiche miliare Körnchen mit stark hyperämischer Umgebung. Der untere Lappen auf dem Durchschnitt hyperämisch, in der vordern Spitze schlaffe pneumonische Infiltration mit eitriger Füllung der Bronchen. Die grössern Bronchialstämme zeigen starke Hyperämie und relativ wenig Inhalt. Der obere Lappen blass, ziemlich gut lufthaltig. Die rechte Lunge ist weit grösser, es befinden sich im untern Lappen einzelne, beginnende schlaffe pneumonische Infiltrationen, starke Hyperämie der mit schleimiger Flüssigkeit gefüllten Bronchen.

Milz ist lang, schlaff. Nieren derb, blutreich, leichte Trübung

der Corticalis. Im Magen nach dem Pylorus zu Verdickung und Schwellung der Schleimhaut. Leber etwas schlaff, die Acini von ungleicher Grösse. Mesenterialdrüsen etwas vergrössert. Im Darm nichts Besonderes.

Die ziemlich zahlreichen weisslichen grieskorn-grossen Knötchen der Pia auf der Höhe der Hemisphären erwiesen sich bei mikroskopischer Untersuchung als kleine Tuberkel, aus dichtgedrängten runden Kernen zusammengesetzt, ohne Spur eines centralen fettigen Zerfalles.

Der rothgesprenkelte Entzündungsheerd in der Hirnrinde zeigte theils extravasirte rothe Blutkörperchen, theils ausgedehnte Gefässe, keine Fettkörnchenconglomerate. Auch in dem blassröthlichen Erweichungsheerde keine Fettkörnchenconglomerate.

Epicrise:

Dieser Fall berechtigte zu zwei wichtigen Folgerungen — die eine diagnostischer, die andere therapeutischer Natur — welche auch durch spätere Beobachtungen bestätigt wurden.

1) Contracturen, welche im Verlaufe einer Meningitis auftreten, lassen auf eine Complication mit Encephalitis schliessen.
2) Blutentziehungen am Ende des 2ten oder im 3ten Stadium der Meningitis tuberculosa beschleunigen den Tod, weil das ohnehin anämische Gehirn in Folge der Herabsetzung des Druckes im Aortensystem eine für seine vitalen Functionen zu geringe Blutmenge erhält; — während mässige Blutentziehungen in früherer Zeit wenigstens vorübergehend wohlthätig wirken können.

Fünfter Fall.

Encephalo-meningitis tuberculosa. Erstes Symptom eine plötzlich eintretende Lähmung des linken Armes ohne Störung des Sensoriums. Einige Tage später plötzlich auftretender tiefer Sopor mit schnell tödtlichem Ende.

L., Schneidergeselle, 22 Jahre alt. Taubstumm. Recp. am 22. April 1861.

Ueber die Anamnese ist wegen der sehr erschwerten Verständigung mit dem Kranken nur soviel bekannt geworden, dass er seit

längerer Zeit an Husten und Kurzathmigkeit gelitten, in den letzten Tagen auch über Kopfschmerzen geklagt habe. Vor einigen Tagen fiel ihm bei der Arbeit plötzlich der linke Arm gelähmt nieder.

Bei seiner Aufnahme hatte Patient anscheinend ein völlig freies Sensorium und klagte nur über seinen linken Arm, welcher vollkommen paralytisch war. Patient konnte nicht die geringsten Bewegungen mit den Fingern und im Handgelenke, schwache im Ellenbogengelenk, etwas kräftigere im Schultergelenk machen. Zugleich bestand vollständige Anästhesie der Hand und des Vorderarmes. Eine Abmagerung des linken Armes ist nicht zu bemerken. Der unklaren Beschreibung nach scheint Patient Formikationen in demselben zu haben. Sonstige Lähmungserscheinungen nicht vorhanden. Hauttemperatur nicht erhöht. Puls 96, R. 30. Appetit gut. Wenig Husten, kein Auswurf.

Am 24. leichte Temperaturerhöhung. Patient klagt über den Hals und Zunge. Eine Störung des Sensoriums nicht zu constatiren, auf Anreden durch Zeichen erwidert Pat. mit Zeichen des Verständnisses. Der Appetit schlechter als Tags vorher. — Patient nahm bis zum Abend regelmässig seine Arznei ein, welche in einer Saturation bestand.

24. April. Die Nacht hindurch stöhnte Patient stark. Gegen 4 Uhr Morgens wurde von den andern Kranken bemerkt, dass er regungslos mit geschlossenen Augen, unter tiefen, fast schnarchenden Inspirationen, auf dem Rücken lag, und kein Zeichen des Verständnisses mehr von sich gab. Er hat auch seitdem keine Zeichen von Bewusstsein gegeben, nichts verlangt, die dargebotene Medicin nicht genommen, auch nicht abgewehrt. Der Mund blieb fest geschlossen. Jetzt, um 10 Uhr Morgens, liegt Patient mit halbgeschlossenen Augen in tiefem Sopor regungslos auf dem Rücken: er ist auf keine Weise aus dem Sopor zu erwecken. Anhaltendes Stöhnen, inspiratorische Einziehung der Nasenflügel, exspiratorisches Aufblähen des Mundes. Abdomen stark eingezogen, straff gespannt. Urin hat Patient unter sich gelassen. Er reagirt auf keine Weise gegen Druck oder selbst starkes Kneipen der Haut, die erhobenen Extremitäten fallen schlaff, passiv herunter. Hauttemperatur stark erhöht.

Die Brust mit reichlicher Pityriasis vers. bedeckt. Die Percussion ergiebt vorn links hohen, etwas gedämpften Schall. Auscultation wegen des anhaltenden Stöhnens unmöglich. — Radialarterien eng, sehr leicht comprimirbar, 116 regelmässige Pulse.

Seit Kurzem macht Patient öfters Brechbewegungen, ohne dass es zum Erbrechen kommt.

Körper schwächlich gebaut, stark abgemagert. Gesicht eingefallen, blass, Lippen cyanotisch.

Verordnung: *Inf. rad. Arnicae.* Zwei Blutegel an jedes Ohr.

Abends: 128 P. 36 R. Derselbe Sopor, tönende Inspiration, zeitweiser Stertor. Abdomen noch stark eingezogen. Im Gesicht keine Lähmungserscheinungen. Hauttemperatur erhöht. Kopf mit Schweiss bedeckt.

25. April: P. 160, R. 60. Tiefes Coma. Patient liegt fortdauernd regungslos da, hat seit vorgestern fast nichts zu sich genommen; eingeflösste Flüssigkeit schluckt er langsam herunter. Hauttemperatur stark erhöht. 60 tönende, ziemlich tiefe Respirationen. Anhaltendes Stöhnen. Radialarterien kaum fühlbar. Abdomen sehr stark eingezogen. Kein Stuhlgang. Urin hat Patient unter sich gelassen.

Gesicht noch blasser, wie gestern, Lippen leicht cyanotisch. Die Augen werden von Zeit zu Zeit halb geöffnet; Pupillen weit. Kein Strabismus. Sonst sind keine Lähmungserscheinungen im Gesicht zu constatiren.

Nachmittags um $4\frac{1}{2}$ Uhr Tod.

Obduktion am 26. April.

Stark abgemagerter Körper. Schmutzig graue Hautfarbe.

Der Schädel ist ziemlich klein, etwas lang, die Pfeilnaht in ihrer hintern Hälfte etwas nach rechts verschoben. Die Dura mater zeigt stark gefüllte Gefässe, ist ziemlich dünn, mit wenigen pacchionischen Granulationen besetzt. In dem Sinus longitud. gut geronnenes, speckhäutiges Blut. Linkerseits lässt sich die Dura leicht abziehen und ist auf ihrer Innenfläche vollständig glatt; auf der rechten Seite dagegen ist sie in der Gegend des Scheitelbeines durch weiche fibrinöse Auflagerungen mit der Pia vereinigt, diese Auflagerungen zeigen ein Netz injicirter zum Theil neugebildeter Gefässe. Die Pia ist linkerseits nur auf der Höhe des Scheitels getrübt, rechterseits dagegen sind entsprechend den Auflagerungen der Dura eitrige Massen in das Gewebe der Pia eingelagert, welche entsprechend den grössern Gefässen in zusammenhängenden Zügen angeordnet sind, in den Zwischenräumen zeigen sich kleine miliare Knötchen. Diese Stelle von Apfelgrösse prominirt zugleich über die übrige convexe Hirnoberfläche und ist von weicher, fast fluctuirender Consistenz. Alle Gefässe stark injicirt.

An der Basis wenig klare Flüssigkeit.

Das Gehirn selbst, ziemlich klein, im Allgemeinen von derber Beschaffenheit. Die Pia an der Basis und an der Spitze der Vorderlappen des Grosshirns sehr stark injicirt, an letzterer finden sich auch einige Ecchymosen. An der Spitze des linken Mittellappens finden sich vereinzelte kleine gelbweisse Knötchen; ebensolche in grösserer Anzahl an der Spitze des rechten Vorderlappens, woselbst sie zu einer grösseren (zweigroschenstückgrossen) zugleich infiltrirten Stelle confluiren; die Mitte dieser Stelle ist etwas vertieft. Die stark injicirte Pia ist an dieser Stelle fest mit der darunter liegenden Hirnrinde verwachsen.

Die grosse Hirnfurche ist in ihrer ganzen vorderen Hälfte durch innige Verklebung der Piablätter obliterirt, die Pia daselbst stark getrübt und spärlich mit miliaren Knötchen besetzt. Die Pia lässt sich linkerseits ziemlich leicht in continuo abziehen, auch rechterseits leicht, bis auf die bereits oben erwähnte, prominirende Stelle, wo sie sich nicht ohne Verletzung der sehr weichen Hirnrinde entfernen lässt. Im weiteren Umkreise um diesen Heerd sind die Hirnwindungen stark geröthet und mit kleinen dunkelrothen ecchymotischen Flecken besetzt. Die übrige Hirnrinde ist blass. Die Seitenventrikel weit, enthalten ziemlich viel Flüssigkeit; das Ependym stark verdickt, auf den Streifenhügeln mit kleinen Knötchen besetzt. Auch hier die Gefässe stark injicirt. Im Gehirn findet sich unter der prominirenden Stelle ein erweichter encephalitischer Heerd, von gelblicher Farbe, äusserst leicht zerreisslich und von zahlreichen kleinen Ecchymosen durchsetzt. Er reicht tief in die Marksubstanz hinein. Die Pia, wo sie sich in diesen Heerd hineinsenkt, ist stark injicirt, hämorrhagisch und mit zahlreichen miliaren Knötchen besetzt.

Im Kleinhirn keine besonderen Veränderungen. Striae acusticae deutlich ausgeprägt.

In den Lungen ausgebreitete Miliartuberculose. Tuberculose der Trachea.

Einige Miliartuberkel in den Nieren.

Im Darm reichliche tuberculose Geschwüre. Leber mässig gross, Muskatnussleber.

Sechster Fall.

Miliartuberkulose beider Lungen — die Tuberkeln in ziemlich geringer Menge. Residuen eines linksseitigen pleuritischen Exsudats, einer diffusen Pericarditis und Peritonitis Ausgebreitete Herzdämpfung von der Gestalt und Intensität wie bei reichlichem flüssigen Exsudat im Herzbeutel, fast nur durch Retraction der Lungen, insbesondere der linken Lunge bedingt, da sich nur wenig Flüssigkeit im Herzbeutel befindet und das Herz nicht grösser erscheint. Meningitis tuberculosa mit anomalem Verlaufe führt den Tod herbei. Die Paralyse tritt in Form einer vollständigen Hemiplegie auf.

W., Dienstknecht, 28 Jahr alt, stets gesund, erkrankte im Sommer 1857 an Intermittens quartana, die 14 Tage lang bestand. Gleich darauf wurde er von einer Pleuritis sinistra befallen, nach welcher quälender Husten, starker Auswurf zurückblieb. Patient magerte mehr und mehr ab und 8 Wochen später gesellte sich unter stechenden Schmerzen, Appetitlosigkeit und Durchfall eine Anschwellung des Leibes hinzu, die bald ab- bald zunahm.

Im März 1859 suchte er Hülfe in der Charité und wurde hier an Pericarditis und Peritonitis tuberculosa behandelt und am 15. Juli gebessert entlassen. Aber schon am 16ten kehrte er wieder in die Anstalt zurück, da im Laufe eines Tages die Anschwellung des Leibes wieder sehr beträchtlich geworden und starke Dyspnoë und Stechen in der linken Seite eingetreten waren.

Die Untersuchung am 17. Juli 1859 ergab Folgendes: Patient ist ausserordentlich abgemagert. Erdfahle Gesichtsfarbe. Vollkommenes Bewusstsein. 116 Pulse. 44 Respirationen. Haut trocken, auffallend dunkel gefärbt, besonders am Rumpf. Lymphdrüsen in der Inguinalgegend vergrössert, ebenso die Supraclaviculardrüsen, besonders links. Hydarthrus am rechten Knie. Nirgends deutlich nachweisbare Oedeme. Aermliche Musculatur. Harn sparsam, hellroth, kein Eiweiss, spec. Gewicht 1017. Zunge feucht. Appetit gut, starker Durst. Leib enorm aufgetrieben, Bauchdecken sehr gespannt, am stärksten ist die Resistenz in der linken Seite, wo sie sich vom Rippenrand bis in die Nabelgegend und etwas weiter hinab erstreckt; nach rechts hin ist sie nicht abzugrenzen, sie scheint indessen die linea alba nicht zu überragen. Ein tieferes Eindringen der Hand zur Bestimmung, ob eine Geschwulst in der linken Seite vorhanden sei, ist wegen der starken Spannung der Bauchdecken unmöglich. Der Perkussionsschall in der rechten Hälfte des Leibes laut und klingend, in der linken gedämpft, am stärksten

unterhalb des Nabels. Die rechte Lungengrenze befindet sich vorn in der Höhe der 6ten Rippe, in der Seitenwand in der Höhe der 8ten Rippe. Vorn links beginnt eine Dämpfung von der Clavicula und reicht nach abwärts bis zum Rippenrande. Sie ist sehr intensiv, unterhalb der 3ten Rippe fast wie am Sehenkel. Ihre Breite beträgt vom linken Sternalrande an gerechnet in der Höhe der 2ten Rippe $2\frac{1}{2}$, der 3ten $3\frac{3}{4}$, der 4ten $4\frac{1}{2}$ Zoll. Auch auf dem Sternum intensive Dämpfung, in der untern Hälfte fast wie am Sehenkel. Diese Dämpfung überragt die rechte Parasternallinie in der Höhe der 2ten Rippe um c. 1 Zoll, in der Höhe der 4ten um mehr als 2 Zoll. Hinten rechts von der 10ten Rippe ab Dämpfung, links vom 8ten Wirbel, doch intensiv auch hier erst von der 10ten Rippe. Die Auscultation ergiebt: hinten rechts in der grössern untern Hälfte vesiculäres Athmen, weiter aufwärts Pfeifen und schwaches unbestimmtes Geräusch, hinten links von oben bis unten sehr schwaches unbestimmtes Geräusch mit Sehnurren und Pfeifen. Vorn links äusserst schwaches unbestimmtes Geräusch, vorn rechts vesiculäres Athmen. Herzstoss äusserst schwach, diffus, am stärksten nach innen von der linken Mammillarlinie. Ueberall in der Herzgegend zwei Aftergeräusche, am stärksten links vom Sternum in der Höhe der 4ten Rippe vom Charakter des Reibungsgeräusches; überall in der Herzgegend ausserdem zwei deutliche Töne, der 2te Pulmonalarterienton verstärkt und von einem kurzen Geräusche begleitet. Radialarterien von geringem Umfang, sehr geringer Spannung. Das Blut enthält nicht abnorm viele weisse Blutkörperchen. Die äusserlich gelegenen Venen treten nur wenig hervor.

Verordnung: Cataplasmen auf das Abdomen. — *Inf. cort. Chin.* (℥j) ℥v, *Liq. Kal. acet.*, *Syrup. cort. Aurant.* āā ℥j 2stündlich ein Esslöffel.

18. Juli: 96 Pulse, 40 Respir. Schmerzhaftigkeit und Spannung des Leibes hat bedeutend abgenommen. Sparsamer breiiger Stuhl. Urin 500 C., spec. Gewicht 1020, roth, sauer, nicht eiweisshaltig.

19. Juli: 92 Pulse, 44 Resp. Husten stärker, Auswurf reichlicher, rein schleimig. Guter Appetit. Zwei breiige Stühle. Urin reichlicher, 700 C., spec. Gewicht 1022. Abends hatte Patient, während er auf dem Nachtstuhle war, einen epileptischen Anfall, der ½ Stunde dauerte, mit motorischer Aura im rechten Bein begann und mit einem ½stündigen Sopor endete. Einen ähnlichen Anfall hat Patient schon einmal vor zwei Monaten gehabt; eine hereditäre Anlage zur Epilepsie wird in Abrede gestellt.

Am 20. Juli: 92 Pulse, 24 Resp. Durch häufige Stühle fühlt sich Patient sehr erleichtert.

In der Reg. cordis schwacher diffuser Stoss, Reibungsgeräusch immer noch vorhanden, am stärksten zwischen 3ter und 5ter Rippe am Sternalrande, präsystolisch und systolisch, nebenbei überall die Herztöne zu hören. — Percussionsschall vorn rechts ziemlich laut auch auf der Clavicula, nur zunächst dem Sternum von der 3ten Rippe ab starke Dämpfung. Vorn links unterhalb der 3ten Rippe intensive Dämpfung, von der 6ten Rippe ab lauter und klingender Schall: halbmondförmiger Raum schwach angedeutet. In der linken Seite von oben bis unten Dämpfung. Hinten links zeigt sich heute im untern Drittel mässige Dämpfung und auch die Regio supraspinata giebt einen dumpfern Schall als die rechte. In der ersten hört man oben beim Husten spärliches Rasseln, weiter abwärts vesikuläres Athmen, im untern Drittel unbestimmtes. Aeusserst spärliches schleimiges Sputum. Niemals Hämoptysis. Die Empfindlichkeit des Leibes bedeutend vermindert, auch die Auftreibung ist geringer geworden. Bei genauer Untersuchung zeigt sich unterhalb des Epigastriums, dicht oberhalb des Nabels ein querliegender Tumor von c. 2 Zoll Breite und mehr, der sich vom rechten Hypochondrium bis an den äussern Rand des linken Musc. rectus hinzieht, von hier ab undeutlich wird. Die Resistenz der linken Seitenwand immer noch erheblich, doch nicht so wie früher, dagegen sehr empfindlich gegen die Perkussion. Patient liegt auf der linken Seite. —

In dem Verhalten des Herzens und des linken Thorax erfolgt keine wesentliche Veränderung. Auch am Leibe tritt keine Besserung ein, der Appetit gut, die Urinentleerung sparsam 500—700 C. Die Pulsfrequenz bleibt auf gleicher Höhe 84—96. Die Temperatur steigt auf über 38° am Morgen und 39,2° am Abend.

Vom 21sten bemerkt man am Patienten etwas Somnolenz, es steigert sich dieselbe, und am 25sten beginnt Patient über starken Kopfschmerz zu klagen, der permanent bleibt und mit Ausnahme des Hinterkopfs überall am Kopfe empfunden wird.

28. Juli: Temperatur wie früher. 84 Pulse. 40 Resp. Patient hat in vergangener Nacht delirirt. Morgens starke Somnolenz. Ab und zu greift er stöhnend nach dem Kopf. Kein Appetit. Kein Stuhlgang.

Verordnung: Eisblase auf den Kopf.

29. Juli: 84 Pulse. 28 Resp. Somnolenz und Unbesinnlichkeit nehmen zu. Pupillen von normalem Umfang und Reaction. Oefteres

Nasenbluten. Die Schmerzhaftigkeit des Leibes scheint geringer. Stuhlgang von normaler Consistenz mit Beimengungen halbgeronnenen Blutes.

In der Herzgegend wird neben den beiden Tönen am Sternum immer noch ein systolisches und präsystolisches Reibungsgeräusch gehört.

Abends: 84 Pulse. Hände kühl. Völlige Theilnahmlosigkeit. Die mässig verengten Pupillen reagiren etwas träge. Keine Paralysen.

Verordnung: *Sol. gummos.* ℥v, *Tinct. opii benzoic.* ℥β, *Syrup. simpl.* ℥β; 2stündl. 1 Esslöffel.

30. Juli: 88 Pulse. 36 Resp. Unveränderte Somnolenz. Keine Lähmungserscheinung. In der Nacht 1 Stuhl, wässrig blutig, mit gelblich rothen Fetzen.

31. Juli: 92 Pulse. 24 Resp. Etwas mehr Besinnlichkeit und Theilnahme. Starkes Nasenbluten. Klage über Schwindel. Nach vorangegangener Uebelkeit Erbrechen. Leib auf Druck gar nicht mehr empfindlich, weder so stark aufgetrieben, noch so gespannt wie früher. 1 Stuhl. Urin wie bisher sparsam, roth.

1. August: 100 Pulse. 40 Resp. Kopfschmerz geringer, auch grössere Besinnlichkeit. Leibschmerzen und Luftmangel ermässigt, 2 dünne Stühle.

2. August: 104 Pulse. 36 Respir. Wenig geschlafen. Klage über Stiche in der linken Seite des Leibes.

3. August: 100 Pulse. 30 Resp. Heftige Schmerzen im Kopf, Kreuz und der linken Seite. Seit 2 Tagen kein Stuhl.

Verordnung: *Sol. gummos.* ℥vj, *Extr. Opii* gr. ij, *Syrup. simpl.* ℥β; 2stündl. 1 Esslöffel.

4. August: 104 Pulse. 54 Resp. Während der ganzen Nacht grosse Unruhe, Patient hat viel vor sich hin gesprochen und gestöhnt. Jetzt vollkommne Unbesinnlichkeit, doch beim Druck auf den Leib Schmerzäusserungen. Die physikalischen Erscheinungen am Thorax völlig unverändert. Radiales von sehr geringem Umfange und sehr geringer Spannung.

Mittags: Bedeutender Sopor. Der linke Mundwinkel gesenkt. Parese des linken Orbicular. palpebr. Strabismus divergens am linken Auge. Conjunctivae injicirt. Der Kopf nach rechts geneigt. Lähmung des linken Arms und Beins. Leib viel weniger hervorgetrieben, als früher, Bauchdecken sehr gespannt; oberhalb des Nabels ein c. 1½ Zoll breiter Strang, der sich von der linken Hälfte nach der rechten zieht.

Verordnung: *Sol. Kal. jodat* (ʒj) ℥vj; 2stündlich 1 Esslöffel.

5. August: 124 Pulse; Patient hat die ganze Nacht hindurch delirirt und laut vor sich hin gesprochen. Zweeklose Bewegungen der rechten Hand.

Nachmittags: Tod.

Section.

Die Section ergab: Bei der Eröffnung des Abdomen zeigt sich eine Verwachsung der Darmschlingen mit den Bauchwandungen durch ein zartes Bindegewebe, das stellenweise gefässreich ist und hie und da kleine gelbe Knoten eingelagert zeigt. Durch dasselbe Bindegewebe sind die Darmschlingen mit einander vereinigt und das Netz mit den Gedärmen. — Nach Eröffnung des Thorax sieht man von den Lungen gar nichts. Das Zwerchfell findet sich in der Höhe des untern Randes der 5ten Rippe. Der vordere Rand der rechten Lunge reicht nach der Mitte kaum bis an den rechten Sternalrand, die linke Lunge erreicht nicht einmal die Verbindung der Rippen mit ihren Knorpeln. Im untern Theile des linken Thorax eine geringe Menge eines abgesackten Exsudats; die Seite und der vordere Theil der linken Lunge mit der Pleura costal. und mediast. durch dicht stehende kurze Bindegewebsstränge fest verwachsen, die untere Fläche mit dem Zwerchfell. Die rechte Lunge total verwachsen. — Der Herzbeutel sehr stark verdickt bis auf $\frac{3}{16}$ Zoll an verschiedenen Stellen; die innere Fläche stellenweis von einer derben, brüchigen, gelben Masse bekleidet, die Menge des flüssigen Exsudats c. 3—4 ℥; die grossen Gefässe fest mit dem Pericardium verwachsen. Die Innenfläche des Pericardiums ist an einigen Stellen reticulirt, an andern weniger umfänglichen sieht man eine Lage von gelbem, mürbem, leicht ablösbarem Faserstoff; die bindegewebige Verdickungsschicht des Pericardiums am rechten Ventrikel beträgt $\frac{1}{8}$ Zoll, sie ist äusserst derb, in den äussersten Theilen derselben zeigen sich von der Höhle des Pericardiums ausgehend hie und da sehr derbe, glatte, hanfkorngrosse faserstoffige Knoten; Tuberkel sind nicht vorhanden. Das Herz ist von Aussen gelblich weiss, sehr rauh, stellenweis zottig. Klappen normal; das Muskelfleisch schlaff. — Im obern Theil des obern Lappens der rechten Lunge zahlreiche hirsekorngrosse, rundliche, harte, meist in Gruppen zusammenstehende Knötchen, im untern Lappen weniger. Der linke obere Lungenlappen verhält sich wie der rechte; der linke untere ist verkleinert, grösstentheils atelektatisch mit brauner Schnittfläche. Das Parenchym der übrigen Lappen ist röther und dichter als normal

doch lufthaltig. Schleimhaut der grössern Bronchien mässig geröthet, Larynx- und Trachealschleimhaut normal. — Milz $6\frac{1}{2}$ Zoll lang, $3\frac{1}{5}$ Zoll breit, $1\frac{3}{4}$ Zoll dick; das Gewebe derb, ziemlich grosse Follikel, Pulpa etwas weich. — Beide Nieren von normaler Grösse, intensiv dunkelblauroth. In dem zarten, meist gefässreichen Bindegewebe, welches die Darmschlingen mit einander verklebt, einige Tuberkel; dicht oberhalb des Lig. Poupartii sinistr. innerhalb der Bauchhöhle eine wallnussgrosse käsig infiltrirte Lymphdrüse. Im Rectum circa 20 grosse Flecke von Hanfkorn-, Erbsen-, Bohnengrösse, welche über das Niveau der Schleimhaut erhaben, und meist von länglicher Gestalt sind. Die Peripherie derselben ist durch eine dicke dunkelrothe Linie bezeichnet, in der Mitte bei den meisten ein leichter Substanzverlust. — In der Magenschleimhaut zahlreiche feine grieskorngrosse Hämorrhagieen, einzelne auch grösser. Leber klein mit dem Zwerchfell verwachsen. Das Parenchym derselben hellbraunroth, sehr derb. — Im Gehirn sind die Gyri kaum abgeplattet, zwischen denselben in der Pia ziemlich viel klares Serum; die Venen an der Oberfläche ziemlich stark gefüllt, die Pia mater in der Umgegend des Chiasma und weiter hinten bis an die Medulla oblongata ziemlich stark getrübt. Nach dem Herausnehmen des Gehirns findet sich in den hintern Schädelgruben eine ziemliche Quantität stark getrübter Flüssigkeit. Längs des Chiasma ist die Pia mater ziemlich reichlich und fein injicirt und mit einer grossen Zahl feiner grieskorngrosser Knötchen besetzt. Das Bindegewebe in der rechten Fossa Sylvii ziemlich stark injicirt, aber deutliche Knötchen nicht sichtbar; das der linken Fossa Sylvii durch eine gelbliche klebrige Flüssigkeit getrübt, darin hie und da weisse Knötchen. Hinter dem Tuber cinereum ziemlich zahlreiche weisse Knötchen. Beim Abziehen der Pia mater an der Convexität zeigen sich ebenfalls zahlreiche griesskorngrosse Tuberkeln. Die Hirnhöhlen kaum erweitert, dagegen das Ependym im hintern Horn des rechten Seitenventrikels stark malaxirt. Die Hirnsubstanz schlaff, sehr weich, mit ziemlich vielen Blutflecken besetzt. Corpus callosum stark erweicht; das Bindegewebe der Plexus getrübt, verdickt und mit zahlreichen Knötchen besetzt; die Gland. pinealis in eine gelbliche Gallertmasse verwandelt. Das Ependym der 4ten Hirnhöhle stark gequollen und von grünlicher Farbe.

Epicrise.

Um, wie im obigen Falle, entscheiden zu können, ob eine Dämpfung durch perikarditisches Exsudat oder durch Retraction der

Lungen bedingt ist, sind folgende diagnostische Merkmale zu beachten: im ersteren Falle reicht die Dämpfung nicht nur weit nach links und nach oben, sondern auch nach rechts, im letzteren vorzugsweise nach links und nach oben, verhältnissmässig wenig weit nach rechts.

Siebenter Fall.

Alte Lungentuberkulose. Amyloide Degeneration der Nieren. Anhaltende Kopfschmerzen (für urämische gehalten). Plötzlich eintretende Hemiplegie ohne Verlust des Bewusstseins. Harn bis zum Tode hellgelb, reichlich. Obduktion weist mehrere grosse Tuberkeln in der Hirnsubstanz nach.

R., Schankwirth, 33 J., recp. 30. April 1860, ist als Kind immer gesund gewesen, zog sich zuerst vor 5 Jahren durch Erkältung beim Tanz Husten zu, der gleich anfangs ziemlich heftig und mit reichlichem Auswurf verbunden war. Auch stellten sich bald Stiche in der rechten Brusthälfte und Dyspnoë ein. Seitdem ist Patient nur selten frei von Husten gewesen, der Auswurf war von Zeit zu Zeit blutig gefärbt, niemals trat stärkere Haemoptöe ein. Seine Geschäfte hat Patient mit nur wenigen und kurzen Unterbrechungen immer versehen, lebte aber, da er seine Krankheit kannte, sehr mässig und vorsichtig. Vier Wochen vor Weihnachten 1859 begannen ihm die Füsse zu schwellen, die Anschwellung stieg allmählig höher: erst 6 Wochen vor seiner Aufnahme bemerkte er auch Schwellung des Gesichtes. Husten und Auswurf haben seit Weihnachten beträchtlich abgenommen, seit einigen Wochen sich aber wieder gesteigert Der Urin, den Patient auf ärztliche Veranlassung immer gemessen hat, betrug täglich $2\frac{1}{2}$—3 Quart und war Anfangs roth, seit Januar gelb, zuerst trübe, dann immer klar. Der Appetit war immer gut, Morgens nach dem Kaffee trat öfters ohne Uebelkeit Erbrechen des Genossenen ein. Stuhlgang regelmässig. In letzter Zeit wurde Pat. öfters auch von Schwindel befallen. — Syphilitisch ist Patient nie gewesen.

Status praesens. Patient ist kräftig gebaut, ziemlich gut genährt. Rückenlage. Starkes Oedem der untern Extremitäten, der Weichen, des Scrotum, Penis und des rechten Armes. Gesicht und Lippen blass, etwas gedunsen. Zunge rein, feucht, Appetit gut. Abdomen weich, aufgetrieben, zu beiden Seiten des Nabels bei Druck etwas schmerzhaft. Am rechten Antibrachium unter dem

Oleeranon ein Abseess, ohne Röthung der Haut. Die Leberdämpfung nicht vergrössert, aber sehr intensiv. Das vordere Milzende undeutlich fühlbar. Thorax breit, gut gewölbt. Vorn links auf der Clavieula und weiter abwärts bis zur 3ten Rippe Dämpfung; in der linken Seite, ebenso in der rechten keine abnorme Dämpfung. Hinten links im obern Drittel Dämpfung, desgleichen im untern Drittel. Die Auseultation ergiebt hinten reehts oben dumpfes Rasseln, links überall unbestimmtes Athmen. Vorn links überall knarrendes, mittelgrossblasiges Rasseln, rechts unter der Clavicula gleichfalls. Sputum homogen schleimigeitrig, grösstentheils amorph, nur zum Theil sich ballend. Radialarterien eng, von geringer Spannung. Kein Herzstoss, geringe Herzdämpfung. Herztöne rein, der systolische schwach. Puls 76, Resp. 18.

2. Mai: Harnmenge 1450 C.C., spec. Gew. 1008, Ū. 11,6 Gr., Farbe gelb. — Sehr reicher Eiweissgehalt.

3. Mai: Harnmenge 1550 C.C., spec. Gew. 1012, Ū. 12 Gr., Farbe gelb.

Ordin.: *Inf. Cort. Chin.* (ʒvj) ℥vj,
Tinct. aromat. ʒij,
Syr. Cort. Aur. ℥j; 2stündl.

In den näehsten Tagen treten am meisten die Klagen über Kopfschmerz, Schwindel, besonders beim Aufriehten, Uebelkeit und Breehneigung hervor. Der Kopfschmerz ist so heftig, dass er zuweilen die nächtliche Ruhe stört; er hat seinen Sitz vorzüglieh in der Stirn. Zu ihm gesellt sich schmerzhafte Spannung der Naekenmuskeln, zuweilen Singultus. Seit dem 4. Mai ziemlich heftiger Durehfall (3—8 dünne Stühle). Am 9. Mai Epistaxis aus dem linken Nasenloehe.

	Harnmenge.	Spec. Gew.	
7. Mai	1150 C.C.	1012	
9. -	1850	1011	
10. -	1700	1010	10,2 gr. Harnstoff.
11. -	1700	1011	
12. -	1600	1011	
13. -	2000	1011	
15. -	1300	1011	
16. -	1800	1011	

Ordin. am 15. Mai:
Inf. Chin. (℥ß) ℥vj mit *Acid. mur.* ʒß

und am 17. Mai wegen der fortdauernden sehr heftigen Kopfschmerzen:

1 Blutegel an jedem Proc. mastoid.

Der Kopfschmerz lässt danach nur wenig nach, Schlaf wenig, auch der Schwindel besteht fort, nicht selten Erbrechen grünlicher Flüssigkeit. Sehvermögen ungestört. Puls 76—88, Resp. 16—20. Das sehr reichliche Urinsediment enthält bei der am 21. Mai angestellten Untersuchung zahlreiche Fettkörnchenconglomerate und eine ziemliche Anzahl hyaliner Cylinder, unter letztern einige sehr dicke. Die Cylinder enthalten z. Th. Fetttröpfchen. In geringer Anzahl finden sich rundliche Zellen mit einfachen grossen Kernen. Viel feinkörniger Detritus.

Die Kopfschmerzen lassen nur zeitweise nach, erscheinen dann wieder mit gesteigerter Heftigkeit, der Schlaf, meist durch sie verscheucht, ist selten gut und erquickend. Häufig anhaltendes Schluchzen, öfters Erbrechen. Der äusserst heftigen Kopfschmerzen wegen, die besonders stark oberhalb der Augen sind, werden am 3. Juni wieder 2 Blutegel an jeden Process mastoid. gesetzt, doch hat das nur geringen Erfolg, und schon am folgenden Tage tritt wieder 4mal Erbrechen ein.

	Harnmenge.	Spec. Gew.
3. Juni	1100	1012, Farbe gelb
5. Juni	1150	1012, - -

Am Morgen des 6. Juni klagt Patient, nachdem er wieder schlecht geschlafen, über heftigen Kopfschmerz. Seine Sprache ist auffallend unverständlich; der rechte N. facial. ist paralysirt, der Mund nach links verzogen, der rechte Arm ist vollkommen gelähmt, die rechte untere Extremität kann bewegt werden, aber äusserst langsam. Die herausgestreckte Zunge weicht nach rechts ab. Die Sensibilität der gelähmten Körperhälfte scheint intakt. P. 80, R. 20.

Ordin.: 2 Blutegel hinter das linke Ohr.
Decoct. Alth. mit *Acid. muriat.*

Die Lähmungserscheinungen nehmen später noch zu, besonders am rechten Beine, welches immer steifer und schwerer beweglich wurde. An der Hand besteht nur eine geringe willkürliche Beweglichkeit der Finger, die Reflexbewegung in den gelähmten Theilen ist erhalten. Im Uebrigen änderte sich nichts, die Kopfschmerzen blieben in ihrer früheren Intensität, mit nur seltenen Remissionen, fortbestehen, wenig Schlaf, etwas Erbrechen.

Am 10. Juli wird die fluctuirende Geschwulst am rechten Arm

durch Incision eröffnet und eine grosse Menge Eiter entleert. Puls 84, Resp. 26. Seit dieser Zeit stellt sich auch wieder hartnäckiger, trotz des Gebrauches von Nux. vomic. spirit. fortbestehender Durchfall ein. Am 21. Juni Urin 1200 C.C., spec. Gew. 1008. Der Hydrops hat zugenommen, auch das Gesicht ist stark gedunsen, der Nabel blasenförmig vorgetrieben. Zunehmende Erschöpfung.

Die Kopfschmerzen, der Schwindel bestehen bis zuletzt fort: ab und zu Erbrechen. Beständiger Durchfall. In den Lähmungserscheinungen tritt keine Aenderung ein. Der Hydrops vermindert sich gegen das Ende.

Am 3. Juli Morgens 6 Uhr: Tod.

Obduction am 24. Juli 1860.

Starke Abmagerung. Oedem der rechten Körperhälfte. In der Bauchhöhle $\frac{1}{2}$ Quart Flüssigkeit. Die rechte Lunge total adhärent, die linke zum Theil. Herz klein, schlaff, Klappen normal. Die linke Lunge enthält in der Spitze einige glatte Höhlen, im übrigen viele Nester grauer Knoten und im untern Lappen schlaffe, z. Th. käsige Hepatisation mit zerstreuten kleinen Höhlen, welche mit den, in ihren Endästen sogar erheblich erweiterten Bronchien communiciren. Die rechte Lunge enthält ebenfalls eine grosse glattwandige Höhle, die übrigen Partieen hyperämisch und von theils zerstreuten, theils in Nestern zusammenstehenden Knoten durchsetzt. Bronchialdrüsen stark vergrössert, schiefrig.

Milz z. Th. adhärent, $3\frac{3}{4}$ Zoll lang, $3\frac{1}{8}$ Zoll breit, $3\frac{3}{4}$ Zoll dick, sehr resistent, Schnittfläche glatt mit homogener, blutrother, speckartiger Pulpe und sehr kleinen etwas durchscheinenden Follikeln. Nieren gross (5 Zoll lang), blass, gerunzelt, mit dichtgedrängten kleinen weissen Pünktchen und Figuren durchzogen. Auf dem Durchschnitt hat die Rinde dieselbe gelbweisse Beschaffenheit, die Glomeruli blass, ziemlich klein, ziemlich starke Jod-Reaction darbietend. Die Markkegel sind dunkelroth, die Papillartheile blass. Die Leber ist ziemlich gross, schlaff, auf dem Durchschnitt leichtes Muskatnussaussehen, dunkelbraune ziemlich kleine Acini. Im Darm, besonders dem Ileum, kleine tuberkulöse Geschwüre und sehr starke amyloide Reaction der Schleimhaut des ganzen Darmkanals.

Die Dura mater cerebr. ziemlich dick, ihr Sack vom Gehirn prall ausgefüllt. An der Basis wenig Flüssigkeit. Pia links wenig, rechts stärker getrübt und ödematös. Das ganze Gehirn ziemlich weich, Ventrikel mässig weit. Im linken Linsenkern zeigt sich am

hintern Theil desselben und noch in die weisse Substanz unter dem Thalamus fortreichend ein harter, $1\frac{1}{8}$ Zoll langer, $\frac{3}{4}$ Zoll hoher Knoten mit etwas ausgeschweiften Rändern, grau durchscheinender Peripherie und käsigem, kartoffelähnlichem Aussehen im Centrum, von leicht graulicher Farbe und aus concentrischen, den Jahresringen ähnlichen Zügen zusammengesetzt. — Ferner zeigt sich der Fornix, das Velum medullare in den vordern Partieen in einen kleinern, jenem ähnlichen Tumor aufgegangen, welcher sich von dem einen Thalamus opticus zum andern hinübererstreckt, ungefähr die Stelle der weichen Commissur einnehmend. Ein dritter, fast der grösste Knoten findet sich hinter dem 4ten Ventrikel in der Substanz des kleinen Gehirns am vordern Theile nahe der untern Fläche, auf der Schnittfläche zeigt derselbe eine mit krümlichen Massen erfüllte Höhle. Die umgebende Substanz ist sehr weich, ebenso befindet sich unter dem Knoten im linken Linsenkern eine weisse Erweichung. Die übrige Substanz des Gehirns ist trocken, äusserst anämisch.

Achter Fall.

Alte Lungentuberkulose. Tod durch tuberculöse Meningitis im 2ten Stadium. Eigenthümlicher Verlauf derselben mit epileptiformen und tetaniformen Anfällen.

M., Arbeitsmann, 34 Jahr alt, aus einer Familie stammend, in welcher Tuberkulose erblich ist, schon seit 3 Jahren an Haemoptoë, starkem Husten und copiösem Auswurfe leidend, wurde am 6. October 1862 mit den Symptomen doppelseitiger Lungenphthise in die Charité aufgenommen. Er war noch kräftig, leidlich genährt und frei von colliquativen Symptomen. Der Verlauf der Krankheit bot bis zum 7. December nichts Bemerkenswerthes dar. Am Abend dieses Tages fing der immer noch kräftige Patient über Frösteln, grosse Mattigkeit und heftige Kopfschmerzen zu klagen an, welche letztern im Hinterkopfe anfingen und nach vorn hin ausstrahlten. Die Temperatur war dabei nicht wesentlich erhöht, der Puls mässig frequent, regelmässig, die Radialis von mittlerem Umfange und mittlerer Spannung. Der Leib weich, nicht eingezogen, Stuhlgang retardirt. Die Pupillen von normaler Weite und guter Reaction. In der Motilität und Sensibilität der Theile keine Abnormität. — Am 8. December klagte Patient noch mehr, war sehr unruhig, Gesicht

und Augen lebhaft geröthet. — Verordnung: Kalte Fomente auf den Kopf, *Inf. Senn. comp.* — Abends war plötzlich die Sprache des Patienten lallend, schwerfällig und äusserst undeutlich geworden, auch bezeichnete er Gegenstände mit falschen Namen, brauchte unpassende Ausdrücke und wurde beim Reden ausserordentlich unruhig und erregt. Oefters zeigte er statt der Antwort verdriesslich auf die Zunge, als versage sie ihm den Dienst. Dabei war die Zunge frei beweglich, der Geschmack unverändert, das Bewusstsein völlig klar. Am 9. December war Patient ganz unverständlich und noch viel unruhiger geworden. Auch zeigten sich zwar schwache, doch unverkennbare Spuren einer Paralysis nervi facialis rechter Seits. Oefters traten auch leichte zuckende Bewegungen in den Extremitäten ein. Die Temperatur stieg nicht über 38,6, Pulsfrequenz 88, Respirationen 40. — Am 10. December lag er in einem leichten somnolenten Zustande. Erweckte man ihn plötzlich daraus, so fuhr er verstört auf, die gerötheten, stark hervortretenden Augen rollten ohne bestimmte Fixation unruhig hin und her, die Muskeln des Gesichts geriethen in zuckende Bewegungen, während die zitternden Hände in unzweckmässigen, ungeordneten Bewegungen die vor ihm stehende Person betasteten. Dabei leichte Zuckungen in Armen und Beinen, und ein unverständliches, klangloses Reden. Nach diesen Anfällen versank Patient bald wieder in einen tiefen Schlaf mit halbgeöffneten Augen. Verordnung: *Emulsio nitrosa.* — In der darauf folgenden Nacht wollten seine Bettnachbarn einen heftigen Anfall allgemeiner Convulsionen bei ihm beobachtet haben. — Am 11. December Morgens: Temperatur 37,8°, Puls 88, Respirationsfrequenz 40. Patient liegt auf dem Rücken, die Augen stier vor sich hin gerichtet, bei lauter Anrede verweilen sie einen Augenblick auf der fragenden Person, um bald wieder theilnahmlos abzugleiten. Die Paresis nerv. fac. dextri noch deutlicher, aus dem geöffneten Munde fliesst blutiger Schleim. Die Zunge wird nur selten und nach wiederholtem starken Anrufen herausgestreckt, sie weicht etwas nach rechts ab, ist trocken und zeigt an den Rändern der Spitze einzelne kleine Einrisse, die vom Beissen während des nächtlichen Krampfanfalls herzurühren schienen. Stumpfer Gesichtsausdruck. Patient hat fortwährend die Hände an den Geschlechtstheilen. In der Sensibilität und Motilität des Rumpfes und der Extremitäten lässt sich keine Abnormität constatiren. Abdomen weich, flach, schmerzlos. Stuhlgang retardirt. Urin sparsam, rothgelb. Respiration oberflächlich, häufiges lautes Seufzen, Expectoration mühsam, Sputum übelriechend, spärlich, schmutzig-grau. Verordn.: China mit Wein.

Im Laufe des Tages sollten wieder mehrere Krampfanfälle dagewesen sein, von denen nur einer bei der Abendvisite (6 Uhr) zur ärztlichen Beobachtung kam. Derselbe begann mit heftigen Zusammenschnürungen des Schlundes und Schlingbewegungen, welche mit einem eigenthümlich schnalzenden Geräusche verbunden waren. Dann folgten schnelle Hin- und Herbewegungen des Kopfes, starke Verziehungen der Gesichtsmuskeln vorzüglich rechter Seits und leichte Zuckungen in den Extremitäten. Plötzlich wurden die Muskeln des ganzen Körpers tetanisch steif. Der Rumpf nach vorn gekrümmt. Die Extremitäten stark gestreckt. Die Finger fleetirt, die Däume eingeschlagen. Vor dem festgeschlossenen Munde stand ein blutiger Schaum und aus dem halb erigirten Penis fand ein reichlicher Samenerguss statt. Nach einigen Minuten ging dieser Zustand vorüber, es traten leichte Zuckungen der Glieder, stertoröses Athmen — endlich unter Ausbruch eines profusen allgemeinen Schweisses, tiefer soporöser Schlaf mit halbgeöffneten Augenlidern und leichtem Strabismus divergens ein. Der Anfall hatte etwa fünf Minuten gedauert. Gleich nach demselben war die Temperatur 38,4° und der Puls unregelmässig, etwa 82 Schläge. Eine Stunde nach dem Anfall 142 Pulse, 42 Respirationen. Um 11 Uhr derselben Nacht, des andern Tages Morgens 7 Uhr und Abends um 5 Uhr wiederholten sich die Krampfanfälle, so dass im Ganzen sechs beobachtet waren. — Am 13. und 14. December wurde Patient besinnlicher, die schmerzlich verzogene Stirn glättete sich, er erkannte die umstehenden Personen, sein Gang blieb indessen unsicher und taumelnd, seine Sprache lallend und unverständlich. Lähmungen waren an den Extremitäten nicht nachzuweisen. Der Leib eingezogen, Stuhlgang retardirt. Die Temperatur Morgens 38,3, Abends 39,5, Pulsfrequenz 84. — Am 15. December stieg plötzlich bei gleicher Höhe der Temperatur die Pulsfrequenz auf 120. Patient verfiel in die frühere Apathie, und die hastigen und unzweckmässigen Bewegungen traten wieder stärker hervor. — Am 16. stieg die Pulsfrequenz auf 160, Patient verfiel schnell und starb am 17. December unter den Symptomen der Paralysis pulmonum.

Obduction am 18. December 1862.

In der Bauchhöhle gar keine Flüssigkeit. Im rechten Pleurasacke keine Flüssigkeit, ebenso links. Beide Lungen stark aufgebläht. Im Herzbeutel schwach trübe Flüssigkeit. Am Herzen nichts Abnormes. Beide Lungen zeigen verdichtete Stellen, die auf der

Schnittfläche aus einem schiefrigen Gewebe mit kleineren Knötchen bestehen. Diese erreichen aber nirgends bedeutende Grösse. In beiden Lungenspitzen finden sich grössere alte Höhlen mit glatten, durch weissliche Massen beschlagenen Wandungen, sie stehen mit Bronchien in Communication, deren Schleimhaut eine dichte Einlagerung von miliaren Knötchen und flachere und tiefere Ulcerationen zeigt. Ausserdem finden sich zerstreute kleine bronchiectatische Cavernen mit ziemlich glatten Wänden. Bronchialdrüsen ziemlich gross, schiefrig, weich. Schädel ziemlich gross, sehr regelmässig gebaut, Nähte gut ausgebildet. Im Sinus longitudinalis dünnflüssiges Blut. Dura dünn, mässig blutreich, Innenfläche glatt. Pia an der Convexität sehr stark verdickt. In dem Sinus an der Basis nur flüssiges Blut; an der Schädelbasis ziemlich viel trübe Flüssigkeit; Pia an der Basis, besonders in der Fossa sylvii stärker verdickt als an der Convexität, am stärksten in der linken Fossa sylvii. Im hinteren Ende dieser letztern sehr starke Röthung, hier treten auch deutlich reichliche kleine miliare Knötchen in der Substanz auf; in den gelb infiltrirten Stellen etwas undeutlichere miliare Knötchen. Rings um das Chiasma ist Infiltration und Verdickung der Pia gering. Das ganze Gehirn sehr weich, besonders in den centralen Theilen: die Pia trennt sich von der Convexität ziemlich leicht. Beide Seitenventrikel weit, wenig Flüssigkeit enthaltend. Am Plexus choroideus und am Velum stärkere Verdickung und Einlagerung von zahlreichen kleinen weisslichen Knötchen, besonders hinten rechts. — In Milz, Nieren und Leber einzelne miliare weissliche Knötchen.

Epicrise.

Die oben beschriebenen eigenthümlichen Krampfanfälle wurden offenbar dadurch bedingt, dass das Velum choroides in der Gegend der Vierhügel stark injicirt, verdickt und reichlich von feinen Tuberkeln durchsetzt war.†)

†) Zwischen dem eben mitgetheilten und dem folgenden war ein Fall eingeschaltet, den ich hier weggelassen habe.

Neunter Fall.

Cystosarcom im hinteren Lappen der rechten grossen Hemisphäre, welches eine Epilepsie von 7jähriger Dauer verursacht. Die epileptischen Anfälle beginnen mt clonischen, bisweilen auch tonischen Convulsionen des linken Unterschenkels. — Auf der Höhe heftiger Anfälle sind die Zuckungen zwar allgemein, aber links stärker als rechts. Auch die Erblindung, die dem Schwinden des Bewusstseins vorhergeht, tritt angeblich auf dem linken Auge früher auf. — Nach den ersten drei Anfällen, die an demselben Tage eintraten, Pause von 5 Monaten. — Allmähliges Kürzerwerden der freien Intervalle; in der letzten Zeit vor der Aufnahme nur 14tägige. — Während des 4monatlichen Aufenthalts in der Anstalt, der mit dem Tode endet, rücken dle Anfälle näher an einander. In den freien Zwischenräumen starke Kopfschmerzen. Allmählig zunehmende Parese der linken Extremitäten. Zwei Tage vor dem Tode eigenthümlicher somnambuler Zustand nach einem schwachen epileptischen Anfall. — Am letzten Tage äusserst häufige, zuletzt fast in einander fliessende Anfälle mit fast ausschliesslicher Betheiligung der rechten Extremitäten. — Entsprechend der Kussmaulschen Theorie zeigt sich das Gehirn blutarm, während in anderen Organen starker Blutreichthum und sogar Blutextravasate nachgewiesen werden. —

K., Papiermacher, 40 Jahre, recip. 3. März 1860, war angeblich bis vor 7 Jahren stets gesund. Um diese Zeit wurde er eines Tages ohne bewusste Veranlassung plötzlich von Krämpfen ergriffen, die den Charakter der epileptisehen zeigten. Solcher Anfälle traten an diesem Tage schnell hinter einander noch zwei ein. Dann folgte eine Pause von 5 Monaten, worauf die Krämpfe sich von Neuem einstellten, um von da ab nach immer kleineren Pausen, in letzterer Zeit sogar sehon nach Zwischenräumen von 14 Tagen, wiederzukehren. Zuweilen waren sie so häufig, dass ihre Zahl in 24 Stunden auf 12 stieg. Sie kamen häufiger am Tage als des Nachts. Jeder Anfall beginnt mit einem Gefühl von Zucken im linken Beine, dann treten unter grossen Schmerzen siehtbare Zuckungen auf, wobei der Unterschenkel mehrmals heftig gestreekt wird; bisweilen kommt es zu tetanischer Flexion desselben. Gleichzeitig stellt sich ein Gefühl von Beklemmung der Brust und Herzklopfen ein. Später erscheinen Zuckungen im linken Arme und an den gleichnamigen Fingern. Die rechten Extremitäten sind bei heftigen Anfällen in derselben Weise, aber in weit geringerem Grade, betheiligt. Während die Krämpfe allgemein werden, hat Patient einen heftigen Schmerz in der Brust, verbunden mit einer Empfindung des Zusammenpressens, die sieh auch auf den Hals verbreitet

und ihm das Athmen erschwert. Dazu gesellt sich ein heftiger Kopfschmerz, der links stärker sein soll als rechts. Zuletzt schwindet unter Ohrensausen und Schwarzwerden vor den Augen (die letztere Empfindung hat Patient angeblich ebenfalls links früher als rechts) das Bewusstsein. Die Dauer der Bewusstlosigkeit beträgt etwa 5 Minuten. Während dieser Zeit sollen nicht nur die Extremitäten, sondern auch der Kopf hin- und hergeworfen werden und Schaum vor den Mund treten. Die Zunge hat sich Patient bis jetzt nie verletzt, wohl aber öfters in die Oberlippe gebissen. Nach Beendigung des Anfalls fühlt er grosse Mattigkeit in den Gliedern und gähnt häufig; auch vergehen noch mehrere Minuten, ehe er weiss, was um ihn herum vorgeht und was er selbst thut. Schlaf tritt nicht ein.

Die unvollständigen Anfälle verhalten sich im Beginn ganz ebenso wie die vollständigen, nur kommt es nicht zur Bewusstlosigkeit, der Krampf steigt, wie Patient sich ausdrückt, nicht so hoch herauf, und es tritt nur Schwindel ein. Früher wurden die Anfälle, bisweilen 3—4 Tage vorher, durch Ohrensausen angekündigt, jetzt gelten dem Patienten Brust- und Kopfschmerz als sichere Vorläufer.

Zugluft, Gemüthsbewegungen scheinen als Gelegenheitsursachen zu wirken.

Eine Beeinträchtigung seiner Geistesfunctionen, namentlich seines Erinnerungsvermögens, will Patient nicht wahrgenommen haben. Abmagerung ist nicht eingetreten.

Erblichkeit, Ausschweifungen in Baccho und Venere werden in Abrede gestellt, ebenso Syphilis.

Die Behandlung bestand in kalten Uebergiessungen im warmen Bade und im Gebrauch von Zincum oxydatum.

Am 16. bekam Patient seit seiner Aufnahme in der Anstalt den ersten Anfall in der oben geschilderten Weise, dabei wurde der Mund stark nach links verzogen. Die Bewusstlosigkeit dauerte 8 Minuten, der auf den Anfall folgende halbsomnolente Zustand etwa 10 Minuten.

Am 30. wurde, da inzwischen wieder mehrere Anfälle eingetreten waren, das Zincum oxydatum ausgesetzt und statt desselben ein Haarseil im Nacken applicirt.

Vom 15. April ab erfolgte täglich ein Anfall, am 18. Ruhe, am 19. vier Anfälle. Die Zuckungen erschienen vorherrschend links. Der Druck der linken Hand ist deutlich schwächer als der der rechten, auch die Bewegungen des linken Armes weniger schnell und ausgiebig als die des rechten.

Oefters klagte Patient über heftige Kopfschmerzen, sie wurden zuweilen so stark, dass sie den Schlaf störten. Die deswegen gemachten Blutentziehungen brachten nur vorübergehende Erleichterung. Nach Pausen von wenigen Tagen traten dabei immer wieder epileptische Anfälle von verschiedener Intensität ein.

In solcher Weise blieb der Zustand im Wesentlichen unverändert, nur prägte sich die Parese der linken Seite immer deutlicher aus, der Druck der Hand war erheblich schwächer als rechterseits und Patient gab an, dass auch der linke Fuss schwächer sei und leicht ermüde. Im Gesicht dagegen liessen sich Lähmungserscheinungen nicht wahrnehmen.

Am 10. Juni war gegen Mittag ein schwacher Anfall eingetreten, der wie gewöhnlich verlief. Nachmittags desselben Tages stand Patient plötzlich auf, ging mit starrem Gesichtsausdruck auf seinen Nachbar zu und drang in denselben, ihn zu küssen. Ebenso sprach er zu den Wärtern und übrigen Kranken verkehrte Dinge und kannte sie augenscheinlich nicht. Nach einigen Minuten ging der Zustand vorüber, Patient kam wieder vollkommen zu Bewusstsein, ohne von jenem eigenthümlichen Benehmen eine Erinnerung behalten zu haben.

Am Morgen des 12. Juni kündigt Patient an, dass er sehr oft Krampfanfälle und zwar stärkerer Art haben werde. Dies traf auch ein. Vormittags waren es nur schwache, schnell vorübergehende Anfälle, Nachmittags aber traten starke Zuckungen vorwiegend in den rechten Extremitäten auf, so heftig, dass Patient nur mit Mühe auf dem Bette gehalten werden konnte. Während dessen war das Bewusstsein nicht erloschen, Patient antwortete auf Fragen und forderte seine Umgebung auf, ihm Beistand zu leisten. Trotz angewandter kalter Umschläge machten die Anfälle nur kurze Pausen von 10—12 Minuten, und gegen Abend lag Patient fast fortwährend in Zuckungen. Doch beschränkten sich dieselben auf die rechte Ober- und Unterextremität, die linken Extremitäten blieben fast vollständig ruhig. Dasselbe wollten die Mitkranken schon Vormittags beobachtet haben. Im Gesicht waren auch jetzt keine Lähmungserscheinungen zu constatiren. Das Bewusstsein war schon im Verlauf des Nachmittags geschwunden, so dass weder lautes Anrufen, noch selbst tiefe Nadelstiche den Kranken zu erwecken vermochten. Harn und Koth werden unwillkürlich entleert. Das Gesicht cyanotisch. Pulsfrequenz 84. — Schliesslich cessirtendie Anfälle, es trat Stertor ein, und um 8 Uhr Abends erfolgte der Tod.

Obduction am 13. Juni 1860.

Dura mater sehr blutreich, straff gespannt, ergiesst beim Anschneiden am hintersten Theile eine grosse Menge dunkeln, flüssigen Blutes. Die Gyri des Gehirns stark abgeplattet, rechts stärker als links. Der hintere Lappen der rechten Hemisphäre prominirt stärker als der gleichnamige linke. Beim Anstechen ergiesst sich ein gelbliches klares Serum, ca. 40—50 C.C. Nach Entfernung des Gehirns aus der Schädelhöhle zeigt sich an der Basis nichts Abnormes. Aus dem Canal. spinal. ergiesst sich dunkles, flüssiges Blut. Im hintern Lappen der rechten grossen Hemisphäre findet sich eine Cyste von der Grösse eines kleinen Apfels, deren Wand durch ein zartes, gefässreiches; auch von grösseren Gefässen durchzogenes Bindegewebe gebildet ist und aus welcher die oben erwähnte seröse Flüssigkeit stammte. Die den hintern Umfang der Cyste umgebenden Partien sind weich, gallertig, grauröthlich, die vor der Geschwulst liegende weisse Hirnsubstanz anscheinend normal. — Die Hirnhöhlen hängen mit der Geschwulst nicht zusammen. — Im Uebrigen bietet das Gehirn und die Medulla oblong. ausser starker Anämie nichts wesentlich Abnormes. — Die Dura mater spinalis ziemlich dick und längs der hinteren Fläche des Cervicaltheils des Rückenmarks mit der Pia verwachsen. Diese überall sehr blutreich, am wenigsten in der Gegend der Pars lumbalis. Die Substanz des Rückenmarks von natürlicher Consistenz, aber sehr blass. — Herz ziemlich gross, wenig Blut enthaltend, Klappen gut. Auf den Pleuren zahlreiche Ecchymosen besonders am untern Lappen, Lungen selbst ödematös und hyperämisch, sonst gut. — Milz gross, schlaff. Leber ziemlich blutreich, ebenso die sonst normalen Nieren. Im Darm Schwellung der solitären und Peyerschen Follikel, in der Schleimhaut des Ileum an mehreren Stellen Extravasate.

Epicrise.

In Ansehung des grossen Gefässreichthums in den zarten Wänden der mit seröser Flüssigkeit gefüllten Cyste ist es nicht unmöglich, dass die epileptischen Anfälle durch zeitweilige plötzliche Vermehrung des serösen Gehalts dieser Cyste hervorgerufen wurden. —

Zehnter Fall.

Sarcomatöse Drüsengeschwülste am Halse, welche durch die Löcher der mittleren Schädelgrube in den Schädel hineinwachsen.

G., Tischler, 24 Jahre alt, wurde am 12. November von der chirurgischen Station zur innern Abtheilung verlegt. Patient war als Kind immer gesund und hat früher namentlich nie an Drüsen gelitten. Ende August 1859 bemerkte er ohne vorhergegangene äussere Veranlassung, dass die Submaxillardrüsen der rechten Seite anzuschwellen begannen; sie erreichten sehr bald eine erhebliche Grösse; und hinterher schwollen in geringem Grade auch die Drüsen der linken Submaxillargegend an. Im December wurden die Drüsen auf der rechten Seite exstirpirt. Aber schon während des Verheilens der Wunde kamen in der Umgebung neue Drüsen zum Vorschein und mehrten sich auch die Geschwülste der linken Seite. Im Februar 1860 begannen die Cervicaldrüsen zu schwellen und gegen Ostern waren hinter dem rechten Unterkiefer bis zum Ohre hin starke Drüsenpackete zu fühlen. Zugleich fanden sich um diese Zeit heftige Schmerzen in der rechten Nasenhälfte, der rechten Supraorbitalgegend, sowie im rechten Oberkiefer ein, die bei Berührung bedeutend zunahmen. Vier Wochen später waren die Schmerzen über die ganze rechte Kopfhälfte verbreitet. Es waren theils drückende, theils stechende Schmerzen, die ihren Ausgangspunkt immer aus der Tiefe des Kopfes (etwa der fossa pterygopalatina) nahmen. Vier Wochen nach Pfingsten bildeten sich die Zeichen einer Facialis-Paralyse aus, zugleich mit Abschwächung des Hautgefühls in der rechten Gesichtshälfte, die jedoch nicht bis zur völligen Anästhesie fortgeschritten ist. Dabei dauerten die Schmerzen in der rechten Gesichtshälfte unverändert fort. Einige Zeit später stellte sich Schielen und Doppelsehen ein, letzteres ungemein störend für den Kranken, indem es ihm Schwindel und Benommenheit des Kopfes erzeugt haben soll. Während diese Lähmungen sich entwickelten, nahmen die Drüsengeschwülste am Halse immer mehr an Grösse zu und erreichten auch linkerseits eine beträchtliche Grösse. Hier hat Patient seit 4 Wochen Druck und stechende Schmerzen im Bereich des Unterkiefers bemerkt, das Hautgefühl ist aber links intakt, auch keine Lähmungen vorhanden. — Etwa 6 Wochen nach Pfingsten, seit sich die Lähmungen der rechten Gesichtshälfte entwickelten, hatte sich auch ein für den Patienten höchst unangenehmes Gefühl von Kälte in der rechten Gesichtshälfte eingestellt, das sich bis jetzt fortschreitend immer stärker

entwickelt hat. — Seit Februar besteht ein mässig reichlicher, dünner Ausfluss aus dem rechten Ohre.

Eine Beeinträchtigung der geistigen Funktionen hat Patient nicht bemerkt, ebensowenig Schwindel bei geschlossenen Augen. In den Extremitäten keine Spur von Lähmungserscheinungen. —

Seit Ostern leidet auch das Allgemeinbefinden. Der Appetit wurde geringer. Eine Zeit lang (4 Wochen nach Ostern bis 8 Wochen nach Pfingsten) trat häufig Erbrechen nach der Mahlzeit ein. Geschmack und Geruch sind rechterseits verschwunden, das Gehör rechts sehr geschwächt, das Gesicht, auch auf dem rechten schielenden Auge, nicht nachweislich beeinträchtigt. — Stuhlgang regelmässig. Keine Urinbeschwerden. Keine Schlingbeschwerden. Keine Dyspnoe.

Status praesens: Schwächlich gebautes Individuum. Lippen und Wangen blasser als normal. Beträchtliche Abmagerung. Sensorium frei, leidender Gesichtsausdruck. Meist rechte Seitenlage. Klage über heftige Schmerzen in der rechten Kopfhälfte. Die rechte Wange ist besonders längs des Unterkiefers geschwollen, am meisten am Kieferwinkel. Die rechte Augenspalte bleibt beim Versuch, die Augen zu schliessen, halb geöffnet, die Conjunctiva und der Rand des untern Lides rechts geröthet; der rechte Mundwinkel steht etwas tiefer als der linke, der rechte Augenbrauenbogen ist flacher als links. Die rechte Stirn ist Patient nicht im Stande zu runzeln, ebensowenig kann er das rechte Auge schliessen. Die Nase ist nach links gebogen, die Nasenöffnung rechts enger als links. Beim Aufblasen der Backen entweicht die Luft aus dem rechten Mundwinkel. Die Uvula steht gerade. Wenn Patient die Zähne aufeinander beisst, lässt sich kein Unterschied in der Spannung der beiden M. temporales auffinden, dagegen bleibt der Masseter der rechten Seite schlaff.

Die Sensibilität ist im Bereich des rechten N. lingualis vermindert und im Bereich des N. infraorbit. fast ganz erloschen, nur die zur Nase gehenden Zweige des letzteren Nerven fungiren noch einigermaassen. Auch zwischen beiden Stirnhälften ist ein Unterschied der Empfindung zu constatiren, der jedoch nicht so bedeutend ist, wie der zwischen den Wangen.

Der rechte Bulbus bleibt bei Bewegungen des Auges nach aussen zurück, er überschreitet die Mittellinie nur um ein Unbedeutendes. Im Gebiet des Oculomotorius dagegen lassen sich keine Lähmungen nachweisen. Pupillen sind gleich weit.

Die Bewegungen der Extremitäten, sowie ihre Sensibilität sind vollkommen intakt.

Die Zunge wird gerade herausgestreckt. Patient behauptet auf dem rechten Ohre schlechter zu hören als links, doch ist der Acusticus dexter jedenfalls functionsfähig, da das Schlagen einer an die Schädelknochen rechterseits angelegten Uhr wahrgenommen wird.

Hinter dem rechten Proc. mast. befindet sich eine tiefe, c. 3 Zoll lange, nach dem Halse herabgehende, mit den tiefen Theilen zusammenhänge Narbe. Sie ist durch die im December v. J. gemachte Operation zur Entfernung der Drüsen producirt worden. Vor dem rechten Ohr befindet sich eine harte Geschwulst, welche längs des horizontalen Unterkieferastes sich in einzelne Knoten auflöst Die linken submaxillaren Lymphdrüsen, desgleichen die der rechten Achselgegend sind stark angeschwollen, ebenso der rechte und linke Cervicalstrang. Die Lymphdrüsen der Ellenbogenbeugen und die der Inguinalgegenden sind nicht betheiligt.

Früher hat Patient Jod gebraucht, auch kurze Zeit hindurch Leberthran.

Verordnung: Jodkalium und Leberthran.

Am 22. November wird eine Verengerung der rechten Pupille constatirt. — Das Jodkali schon am 24. wegen heftiger Kopfschmerzen ausgesetzt.

Wegen der fortdauernden, zeitweise sehr heftigen Schmerzen in der rechten Kopfhälfte, welche den Schlaf stören, bekommt Patient Abends $\frac{1}{8}$ gr. Morphium und zugleich gegen ein lästiges Kältegefühl in der Wange seit dem 5. December Chloroformsalbe zur Einreibung in dieselbe. Durch diese Mittel wurden die Beschwerden einige Zeit hindurch erträglicher, der Schlaf besser. Ab und zu Erbrechen und Epistaxis.

Die Untersuchung am 18. December ergab:

Die Schmerzen sind auf die rechte Kopfhälfte beschränkt und sitzen vorzugsweise, fast ausschliesslich, in der Gegend der Augenlider am Rande der Orbita, ferner in der rechten Stirnhälfte und weiter hinauf bis zur Mitte des Scheitelbeines. Die Facialislähmung fortdauernd. Die Zunge wird gerade herausgestreckt, doch bemerkt Patient, dass sie ein wenig Neigung hat nach rechts hinüberzugehen und dass es einer Anstrengung bedarf, um sie gerade herauszustrecken. Die rechte Pupille erheblich enger als die linke. Vollständige Lähmung des M. rectus extern. oculi dextr. Sprache deutlich, die Verhältnisse der Sensibilität wie früher. — Die linke Art. tempor. ist auffallend stark entwickelt, ungleich stärker als

rechts. — Zeitweise stechende Schmerzen unterhalb des rechten Ohres und im Innern desselben. Die Uhr wird nur noch in der Entfernung von ca. 1 Zoll vom Ohre gehört. — Zunehmender Collapsus. Häufige, lang anhaltende Epistaxis.

Am 2. Januar Nachmittags fiel Patient plötzlich mit dem Oberkörper nach links hin und wäre aus dem Bette gefallen, wenn ihn nicht ein nebenstehender Tisch daran verhindert hätte. Zugleich bemerkten seine Nachbarn Zuckungen und Verzerrungen im Gesichte bei völlig erloschenem Bewusstsein. Auch in beiden Armen waren Zuckungen vorhanden. Der Anfall dauerte 10 Minuten, danach kam Patient zu sich ohne etwas von dem Vorgefallenen zu wissen. Gegen Ende des Anfalls starker Schweiss. 130 Pulse.

Am 3. Januar 1861. Patient hat augenscheinlich starke Athemnoth, er verlangt heftig aufzusitzen, obwohl er zu schwach ist, eine sitzende Lage beizubehalten. Speichel und Sputa fliessen aus dem Munde. Die Expectoration aufs höchste erschwert.

Verordnung: *Inf. Valerian* mit
Spir. nitr. aeth.

Nachmittags 5 Uhr 40 Minuten erfolgte der Tod unter starker Dyspnoe und cyanotischer Färbung der Lippen und Wangen.

Obduction am 4. Januar 1861.

Schädel gross und breit. Im Sin. longitud. viel speckhäutiges Blut. Dura derb, mässig injicirt. Aus dem Sack der Dura entleert sich eine trübe puriforme Flüssigkeit, ihre Innenfläche ist mit dünnen fibrinösen Membranen bedeckt. Unmittelbar auf dem Scheitel neben dem Sin. longitud. und weiter nach hinten zu zeigen sich einzelne, fast linsendicke, eitrige Auflagerungen an der Innenfläche der Dura. Eben solche auf der rechten Hälfte des Tentorium, nach oben zu bis auf die Falx sich fortsetzend. Der rechte Sinus transversus und sigmoid. von einem alten, central erweichten Thrombus erfüllt, der nach hinten bis zum Torcular reicht, nach vorn noch bis in das foramen lacerum post. eindringt, aus dem eine gelbe puriforme Flüssigkeit emporsteigt. Auf beiden Flächen des rechten Felsenbeines zeigt die Dura einen feinen hämorrhagischen und mit neugebildeten Gefässen durchsetzten Anflug, und einzelne kleine knotige Eruptionen. Nach dem Abziehen der Dura findet man das rechte Gangl. Gasseri, sowie die abtretenden Aeste von einer sehr

derben Masse umgeben, in welche der stark aufgefaserte sonst intakte Stamm ausstrahlt und über welche nach oben und innen der Oculomotorius verläuft, ohne damit in Verbindung zu treten. Die Carotis ist mit dieser Masse ziemlich fest verwachsen, in ihrem Lumen aber nur äusserst wenig beeinträchtigt. Auch der Abducens innig damit zusammenhängend und stark atrophisch. Von den Trigeminusästen zeigt der zweite sich bei weitem am meisten infiltrirt.

Weiter zeigt sich an der vorderen Spitze der Pyramide des Schläfenbeins die Masse durch das Foram. lac. ant. fortgesetzt; besonders das For. ovale, aber auch das For. rotundum sind erweitert und die Nervenstämme mit einer ähnlichen Infiltration durchsetzt. — Linkerseits sind die entsprechenden Theile nicht abnorm. Die Hypophysis sehr gross, derb. Die Oberfläche des Türkensattels im Ganzen normal. — Mit dem R. ophthalm. setzt sich die derbe Geschwulstmasse auch in die rechte Orbita fort, doch sind hier Abducens und Oculomot. frei und von gutem Aussehen.

An der rechten Seite des Halses und Unterkiefers findet sich eine starke, in die Weichtheile tief eindringende und aus derb infiltrirten Drüsen bestehende Geschwulst, die auf dem Durchschnitt markig weiss aussieht und von der Schnittfläche auf Druck wenig weisslichen Saft ergiesst. Unmittelbar unter dem Kinn, meist rechterseits, aber auch links, finden sich Abscesshöhlen mit grau-eitrigem Inhalte zwischen und um die Drüsen gelagert, von denen sie zum Theil förmlich abgelöste, nekrotische Stücke enthalten. Die Geschwulst erstreckt sich hauptsächlich in die Reg. parotidea empor, wo sich mehrere fistulöse Narben befinden. Andrerseits reichen die infiltrirten Drüsen, besonders rechts, nach den Verzweigungen der Carotis interna hinauf, eine unmittelbar neben der Carotis verlaufende Vene ist mit etwas adhärirenden, aber frischen Thromben erfüllt. Weiter nach unten ist die Vena jugularis nicht aufzufinden. Auch in der Reg. supraclavicul. dextr. angeschwollene Drüsen bis auf die grossen Halsgefässe. Der Vagus ist nicht damit verwachsen.

Das Gehirn ist gross und derb, an den Gefässen nichts Abnormes. Die Vena magna Galeni stark gefüllt. Die Pia ödematös, besonders rechts, auf dieser Seite ist sie auch in der Gegend des mittleren Lappens zunächst der Hirnspalte mit einer grauen leicht abstreifbaren Masse bedeckt.

Linke Lunge adhärent, im obern Lappen grosse unregelmässige Höhlen, deren zuführende Bronchien stark ektatisch: in den Bron-

chien grössere und kleinere Geschwüre. In den vorderen Partieen des obern Lappens zusammenhängende lobuläre pneumonische Infiltrationen. Im untern Lappen zerstreute Tuberkelmassen. Rechts in der Lungenspitze eine alte bronchiektatische Höhle. Am Herzen nichts Besonderes. Milz verwachsen, gross, schlaff. Nieren klein, geringe Trübung der Rinde. Leber ziemlich gross, dunkelroth. Die übrigen Lymphdrüsen des Körpers zeigen keine wesentliche Veränderung.

Elfter Fall.

Sarcoma cerebri bei gleichzeitigem Bestehen einer Otitis interna. Verwechslung mit Gehirn-Abscess. Tod unter den Zeichen der Gehirn-Anämie nach vorangegangener schwächender Behandlung rapide eintretend.

Der Schneider F. G., 37 Jahr alt, ging der innern Station der Charité, Abtheilung des Prof. Traube, am 22. Juni 1863 zu. Er war vollständig besinnlich und gab über die Entstehung seines Leidens Folgendes an. Bis vor drei Jahren sei er völlig gesund und frei von Kopfschmerzen, Husten und sonstigen Beschwerden gewesen. Damals stellten sich nach einer nachweisbar heftigen Erkältung reissende Schmerzen im rechten Ohr ein und Patient wurde schwerhörig. Nach drei bis vier Wochen bekam er einen citrigen Ohrenfluss, der Anfangs sehr copiös, später spärlicher und dünner wurde und zeitweise ganz verschwand. Die Schwerhörigkeit blieb in gleicher Intensität bestehen, Schmerzen aber traten seit der Zeit im Ohr nicht wieder ein. Patient nahm dann seine Arbeit wieder auf und fühlte sich geistig wie körperlich im vollen Besitze seiner Kräfte. Am 5. Juni dieses Jahres — also 17 Tage vor seinem Eintritt in das Hospital — bekam er, wie schon öfter, nach vorhergegangener Erkältung Leibschmerzen. Er blieb im Bette und machte warme Fomente über das Abdomen. Mittags desselben Tages stand er zum Urinlassen auf und bekam dabei plötzlich einen Anfall von Bewusstlosigkeit, während dessen er nach der Aussage seiner Verwandten die Augen verdreht und Zuckungen gehabt haben soll. Dieser Anfall dauerte bis zum Mittag des anderen Tages (6. Juni). Als Pat. zu sich kam, befand er sich ganz wohl, war frei von Kopfschmerzen, Uebelkeit, und seine geistigen Funktionen, wie die der Sinnesorgane sollen keinerlei Trübung haben erkennen lassen. Am 8.

Juni konnte er mit gewohnter Frische seiner Arbeit wieder nachgehen. Am 12. Juni bekam er aber gegen Mittag heftige Kopfschmerzen in der rechten Stirn- und Schläfengegend, welche stossweise, angeblich synchronisch mit dem Pulse auftraten und mit starkem Schwindelgefühl verbunden waren. Erbrechen trat nicht ein, der Stuhlgang blieb regelmässig. Patient musste die Arbeit verlassen. Die Kopfschmerzen nahmen an Intensität allmählich zu, Anfälle von Bewusstlosigkeit und Convulsionen traten indessen nicht wieder auf. Seit dem 19ten hat der Kopfschmerz eine so gewaltige Höhe erreicht, dass Patient die Nächte schlaflos zubringt. Auch sollen ihm seine Angehörigen gesagt haben, dass sein Blick sich sehr verändert habe. Er hat indess kein Doppelsehen gehabt und will auch nicht schwachsichtiger als früher geworden sein. Der Appetit verlor sich, Uebelkeit stellte sich ein, der Stuhlgang wurde retardirt, auch die Gemüthsstimmung des Kranken wurde trübe und beklommen. — *Status praesens* am 22. Juni Abends: Der mässig kräftig gebaute, etwas abgemagerte Kranke sitzt aufrecht im Bette und giebt über alle Fragen klare, zweckmässige und bestimmte Antworten. Er hört schwer. Die Stirnhaut ist in reichliche Falten gezogen, das nicht turgescirende Gesicht ist schmerzlich verzogen und hat einen mürrischen Ausdruck. Die sichtbaren Schleimhäute zeigen eine mässig rothe Färbung. Weder in den Muskeln des Gesichts, noch in denen der Extremitäten sind Lähmungserscheinungen zu constatiren, die Zunge wird etwas zitternd, doch in der Mittellinie hervorgestreckt, die uvula steht gerade. Patient hält die Augen halb geschlossen, die Conjunctivae sind nicht injicirt, die Pupillen von mittlerer Weite und träger Reaction. Kein Doppelsehen, die Augenbewegungen frei, die Gesichtsschärfe unverändert. Sehr oft fährt Patient mit der Hand nach der rechten Stirn und klagt unter lautem Wimmern über unerträgliche Kopfschmerzen in der rechten Stirn- und Schläfenseite. Dieselben sind pulsirend und auf der Höhe mit Brechreiz verbunden. Doch ist es noch nicht zum Erbrechen gekommen. Die Lage übt keinen wesentlichen Einfluss auf die Intensität des Kopfschmerzes. Die Gefässe am Halse und am Schädel sind beiderseits ohne wesentliche Abnormität. Patient giebt an, einen übelriechenden Ausfluss aus dem rechten Ohre gehabt zu haben, doch ist bei flüchtiger äusserer Besichtigung desselben nichts Krankhaftes zu entdecken. Die Sprache ist fliessend, die Stimme klangvoll. Die Zunge ist dick belegt, feucht, von normaler Grundfarbe, Durst nicht abnorm gesteigert. Der Leib kahn-

förmig ausgehöhlt, der Percussionsschall in der regio iliaca dextra tiefer und voller als in der regio iliaca sinistra. Milz und Leber nicht vergrössert. Der Stuhlgang retardirt. Urin nicht vorhanden. — Keine Zeichen objectiver Dyspnoë, 32 oberflächliche, costoabdominale Respirationen. Weder an den Lungen, noch am Herzen durch die physikalische Untersuchung eine wesentliche Abnormität zu constatiren. — Die Haut ist trocken, an den Extremitäten kühl, Patient klagt über Frostgefühl. Temperatur in der Achselhöhle 38,0°. Die Radialcs enge, von sehr geringer Spannung, pulsus tardus, 52 Schläge in der Minute. — Es wurden dem Patienten sechs Blutegel hinter jedes Ohr gesetzt, eine Eisblase auf den Kopf applicirt und zweistündlich ein Gran Calomel verabreicht.

23. Juni. Die Nacht ist schlaflos und sehr unruhig gewesen. Patient hat sich zu wiederholten Malen die Eisblase vom Kopf gerissen und den Hinterkopf tief in die Bettkissen hineingewühlt. Er giebt an, die ganze Nacht stark gefroren zu haben, auch habe der Kopfschmerz eine furchtbare Höhe erreicht. Temperatur um 8 Uhr 40 Minuten 37,4° C., 44 Pulse, 16 Inspirationen. — Morgens 9 Uhr: die Unruhe des Patienten hat sich beträchtlich gesteigert, er wälzt sich wild im Bette, zieht die Beine an den Leib, hebt sie in die Höhe, drückt sich den Kopf mit den Händen, hängt ihn tief zum Bette heraus etc. Dann versinkt er in einen leichten Halbschlaf, aus diesem erweckt, giebt er träge, doch meist zweckmässige Antworten, weiss sich auf seinen Namen, sein Alter, die Geschichte seiner Krankheit gut zu besinnen, verfällt aber nach der Antwort jähe wieder in den comatösen Zustand zurück. Die Sensibilität, wie die Beweglichkeit aller Körpertheile zeigt nirgends eine wesentliche Beeinträchtigung. Das Gesicht des Patienten ist sehr blass, die Stirnhaut schmerzlich verzogen, ein tiefer Verfall spricht aus den eingesunkenen, matten, von blauen Ringen umgebenen Augen. Dieselben werden nicht vollständig geöffnet, sind aber nach allen Seiten frei beweglich. Mässige Lichtscheu. Pupillen von mittlerer Weite und träger Reaction. Patient fixirt angeredet die vor ihm stehende Person, doch gleitet der Blick bald theilnahmlos wieder ab. — Der Leib ist weniger eingezogen als gestern Abend, in der Nacht ein Stuhlgang. — Im Respirations- und Circulationsapparat keine Veränderung. — Morgens $10\frac{3}{4}$ Uhr: die Benommenheit hat beträchtlich zugenommen, Patient ist kaum noch zu erwecken. Er wälzt sich laut stöhnend im Bette herum. Die Bewegungen sind oft so jähe und stürmisch, dass Patient aus dem

Bette zu fallen droht. Keine Spur von Convulsionen oder Lähmungen. Die Ptosis scheint zuzunehmen. Kein Urin, die Blase nicht nachweisbar ausgedehnt.

Die Eisblase war des Morgens 7 Uhr bei Seite gesetzt worden, ebenso das Calomel, von dem im Ganzen 6 Pulver à 1 Gr. verbraucht sind. Der Kopf wird rasirt und mit einem grossen Vesicans bedeckt. Ausserdem wird Patient im Bette befestigt.

Mittags gegen 2 Uhr trat plötzlich, nachdem Patient die ganze Zwischenzeit in demselben elenden Zustande wie am Morgen verbracht hatte, eine Veränderung ein. Es zeigten sich (angeblich nur an den Armen) leichte convulsivische Zuckungen von geringer Dauer, darauf soll er cyanotisch geworden sein. Der herbeigerufene Arzt fand ihn vollständig soporös in passiver, zusammengesunkener Rückenlage, das Gesicht, die Ohren und Lippen hochgradig cyanotisch, Extremitäten kühl, Bulbi stark hervortretend, Pupillen erweitert, die Conjunctivae bläulich injicirt. Die Zunge fest zwischen die an einander gepressten Zähne geklemmt. Puls 150—160, sehr klein, kaum zählbar, die Respirationen langsam, unregelmässig 8—10 in der Minute, schnarchend, tief. Schon nach wenigen Minuten erfolgt unter starker Erblassung der Körper-Oberfläche und Stillstand der Respiration der Tod. Die Herzcontractionen überdauern während einiger Minuten den Stillstand der Respiration.

Section den 24. Juni, Morgens 10 Uhr.

Die rasirte Kopfschwarte schwach geröthet. Der Schädel ist mässig gross, die linke Hälfte etwas breiter als die rechte. Die Nähte stark entwickelt, die äussere Schädelfläche geröthet; die innere blass, glatt; mässig viel spongiöse Substanz. Die Dura ist dünn, stark injicirt (namentlich die arteriae und venae meningeae mediae) dabei ist dieselbe beiderseits stark gespannt, ihre innere Fläche trocken, ebenso die Oberfläche der Pia. Die Pia ist blass, nur den Sulcis entsprechend sind ihre Venen mit Blut gefüllt. Ausserdem ist sie dem Verlaufe der Sulci entsprechend verdickt und getrübt. — Auch an der Schädelbasis ist keine Flüssigkeit vorhanden. Aus den Sinus an der Basis entleert sich viel dünnflüssiges, dunkles Blut. Auch aus den Venen des Spinalcanals strömt ein dünnes, schwärzliches Blut in reicher Menge hervor. An der Oberfläche des Felsenbeines zeigt die Dura keine Ver-

änderung. — Das Gehirn ist mässig gross, die Gyri stark abgeplattet, entspreehend dem reehten tuber parietale springt die Oberfläche der reehten Hemisphäre etwas hervor. An diesem Vorsprung sind die Gyri am stärksten abgeplattet, die Pia daselbst äusserst anämiseh. Neben dem Scheitel dieses Vorsprungs und zwar etwas naeh unten von ihm findet sieh eine etwa seehsergrosse Stelle stark verdickt und geröthet. Der linke Seitenventrikel enthält ziemlich viel klare Flüssigkeit. Die Innenfläche des reehten erseheint blässer, namentlich hinten; hier ist auch das eornu posterius vollständig verstriehen; auch in ihm eine farblose trübe Flüssigkeit. Der früher erwähnte Vorsprung fluetuirt deutlieh. Auf dem Durehsehnitt zeigt sieh ein etwa kartoffelgrosser Heerd, welcher aus einem gefässreiehen, theils dunkelrothen, theils braunen Gewebe besteht. Derselbe ist feueht und besitzt in seinem hinteren Theile kleine, mit Flüssigkeit gefüllte Höhlen. Die gefässreiehsten Stellen des Tumors befinden sieh vorn. Gegen das umgebende Gewebe ist derselbe naeh vorn seharf abgegrenzt, ohne dass die anstossenden Partien der weissen Substanz, mit Ausnahme kleiner Eechymosen, Veränderungen erlitten haben. Naeh hinten zu wird die peripherisehe Sehieht gebildet dureh ein graues Gewebe, welehes etwas durehseheint, und einige Aehnlieh keit mit grauer Hirnsubstanz hat. Dieses Gewebe hat eine grosse Derbheit und sehält sieh aus der anstossenden weissen Hirnsubstanz leieht aus. Man sieht in demselben einzelne ramifieirte Kanäle ohne rothen Inhalt, mit durehseheinender Flüssigkeit gefüllt. Dieselben werden naeh vorn zahlreieher und gehen hier in die Höhlen der übrigen Partieen des Tumor über. Der Tumor erreieht nahezu die Oberfläehe des Gehirns. In dieser Riehtung verstreieht das graue Gewebe an einzelnen Stellen ganz allmählieh in die eigentliehe Hirnsubstanz. Das übrige Gehirn hat eine gute Consistenz, ist sehr blass, namentlieh die graue Substanz und vorzüglieh an den grossen Gehirnganglien. An der Basis ist die Pia verdiekt, ebenso das Velum. Der Pons ist stark abgeflaeht, auf seiner Sehnittfläehe ebenfalls anämiseh.

Während des Transportes der Leiehe ist aus dem reehten Ohr Blut gelaufen. — Die Bauehdeeken eingezogen. Dünndarm sehr eng. Fast gar keine Flüssigkeit in eavo abdominis et thoraeis. — Die Lungen zeigen Oedem.

Die Untersuehung des Ohres, welehe Herr Dr. Lucae auszuführen die Güte hatte, ergab Folgendes: Der äussere Gehörgang, sehmutzig roth gefärbt, enthält mehrere kleine Bluteoagula.

Das Trommelfell zeigt dieselbe Farbe und hat nach hinten eine erbsengrosse Perforation, nach vorn eine sichelförmige Kalkablagerung. An dieser Stelle ist dasselbe mit einer gelblich grünen Flüssigkeit bedeckt. Auf dem Boden der Paukenhöhle gleichfalls von derselben Flüssigkeit eine geringe Menge. Die Schleimhaut der Paukenhöhle verdickt, dunkelroth, enthält kein Blut, ebenso die der Tuba. In der Tuba ein blutiger Schleimpfropf. Im inneren Ohre nichts Besonderes. Der Acustieus enthält sehr viel Corpora amylacea, die Nervenfasern indessen von guter Beschaffenheit.

Herr Dr. v. Recklinghausen hatte die Freundlichkeit die Geschwulst genauer zu untersuchen. Es finden sich in den weisslichen Stellen an der Peripherie nach hinten ausserordentlich reichliche Zellen, so dass zwischen ihnen nur sehr wenig Fasern zu erkennen sind. Die Zellen haben meist eine spindelförmige Gestalt, etwas längliche Kerne und bilden im Allgemeinen balkenförmige Züge, welche sich in mannichfaltiger Richtung durchkreuzen. Zwischen ihnen spärliche Blutgefässe mit sehr beträchtlichen, meist sackförmigen Ectasien. In dem weicheren Theile enthält sowohl die Flüssigkeit, wie das brüchige Balkenwerk sehr viele kleine Fetttröpfchen, welche an vielen Stellen zu deutlichen Körnchen-Kugeln zusammengehäuft sind. Ausserdem treten hier die ebenfalls aneurysmatisch erweiterten Blutgefässe in grosser Ausdehnung fast vollständig isolirt auf. Auch in den weisslichen Partieen sieht man an der Grenze nach dem brüchigen Gewebe zu etwas opake Partieen, welche reichliche Fetttröpfchen in den Zellen eingelagert zeigen. Nirgends ist ein deutliches Balkengerüst, vielmehr stossen die Zellen unmittelbar an die Wandungen der Gefässe an. Die Geschwulst ist daher ein Sarcom. —

Epicrise.

Dass hier eine tiefe Erkrankung des Gehirns vorlag, darüber konnte man den schweren und markirt ausgesprochenen Symptomen gegenüber nicht im Zweifel sein. Heftiger Kopfschmerz auf einer Seite vorwaltend, verengte Pupillen, stark retardirter Puls, anhaltende Stuhlverstopfung, eingezogenes Abdomen — das waren die hauptsächlichsten und maassgebenden Erscheinungen des schweren Krankheitsbildes. Es ist wohl überflüssig auf die Bedeutung und Deutung der genannten Symptome hier ausführlicher einzugehen, da sie allbekannt und seit langer Zeit schon richtig gewürdigt sind.

Nur auf eines derselben möchten wir in kurzen Zügen die Aufmerksamkeit lenken, da es bisher zu wenig beachtet und von der Physiologie, welche ja nach Hallers schönem Satze die Leuchte der Pathologie sein soll, bisher noch nicht erklärt und ergründet ist. Wir meinen die Einziehung des Leibes, welche öfter bis zur kahnförmigen Aushöhlung desselben sich steigert. Dieselbe hängt nicht von einer Contraction der Bauchmuskeln, wie man auf den ersten Blick glauben könnte, sondern von einer Contraction der Gedärme selbst ab. Denn während in solchen Fällen einerseits die Bauchdecken, trotz stärkster Abflachung des Abdomen, sich häufig schlaff anfühlen, findet man andrerseits bei der Autopsie, wenn die Abflachung des Unterleibes bis zur Zeit der Leichenöffnung sich erhielt, constant eine starke Verengerung der Gedärme. Dazu kommt das durchaus verschiedene Verhalten der Bauchmuskeln beim Tetanus, wo sie bekanntlich stets eine „brettartige" Resistenz darbieten, gegenüber der eben erwähnten und häufig zu beobachtenden Aushöhlung des eingezogenen Unterleibes. Ein in der Contraction begriffenes Muskelbündel wird immer bestrebt sein, eine kürzeste Linie zwischen seinen Insertionspunkten zu bilden, während jene Aushöhlung gerade im Gegentheil eine Verlängerung der die Bauchmuskeln zusammensetzenden Bündel voraussetzt. Wie nun die Verlangsamung des Pulsus im zweiten Stadio der Basilar-Meningitis durch Reizung des Centrums des regulatorischen Herznervensystems entsteht, so muss die fast immer gleichzeitig vorhandene Contraction der Gedärme, als ein Reizungsphänomen des Centrums der Darmnerven betrachtet werden. Wo das letztere im Gehirn zu suchen sei, wissen wir freilich noch nicht, doch dürfte sein Sitz mit Wahrscheinlichkeit in der Nähe des Ortes sich befinden, wo das Centrum des von Weber entdeckten regulatorischen Nervensystems sich befindet, also innerhalb der Medulla oblongata oder des Pons Varolii. [So beobachtete auch Referent erst neulich bei einer Unterbindung der Carotis communis, die er an einem jungen Manne ausführte, nach dem Schliessen der Schlinge ein jähes Einfallen des Leibes]. — Im dritten Stadium der Meningitis basilaris findet man, im Gegensatz zum zweiten Stadium, in der Regel eine sehr hohe Pulsfrequenz, die mitunter sich derjenigen nähert, die wir nach Durchschneidung der Nn. vagi antreffen. Dem entsprechend macht denn auch die Einziehung des Abdomens in diesem Stadium häufig einer meteoristischen Auftreibung Platz. Durchaus dieselben Erscheinungen am Circulations- und Digestions-Apparat und in derselben Reihenfolge hat Prof. Traube in einem

Falle zu beobachten Gelegenheit gehabt, wo es sich nur um einen Abscess im vorderen Theile der oberen Hälfte des kleinen Gehirns und in Folge dieses Abscesses um eine Abplattung des Pons und der Medulla oblongata handelte. — Zur präciseren Bestimmung des Ortes und des genauen Sitzes des Gehirnleidens glaubte man von der gleichzeitig bestehenden Otitis interna ausgehen zu müssen. Es blieb danach die Wahl zwischen Meningitis basilaris suppurativa, Gehirn-Abscess und Thrombose der Gehirnsinus, den drei häufigsten Folgezuständen der Caries auris internae. Obgleich das Krankheitsbild in allen Zügen fast die grösste Aehnlichkeit mit der Meningitis darbot, so glaubte Prof. Traube doch von derselben absehen zu müssen und zwar der eigenthümlichen Fieberverhältnisse wegen. Patient bot als Abendtemperatur 38° C., als Morgentemperatur 37,4° C., war also fast fieberfrei, eine Thatsache, der man bei Meningitis suppurativa niemals begegnen dürfte. Dagegen ist Fiebermangel oder geringer Grad des Fiebers wiederholentlich beim Gehirn-Abscess beobachtet worden und Prof. Traube glaubte daher, da sonst kein Zeichen dagegen sprach, hier die Existenz eines solchen annehmen zu müssen. Wie dieselben bei der Otitis interna zu Stande kommen, darüber sind die Akten dermalen noch offen. Reicht die cariöse Stelle bis an die Dura, so nekrotisirt diese an einer circumscripten Stelle und da mit dem Eintritt der Necrose der Blutstrom zum Stillstande kommt, so befindet sich jetzt zwischen Felsenbein und Pia mater ein poröses Septum, durch welches fortdauernd die in der Jauche gelösten deletären (Entzündung erregenden) Stoffe diffundiren können, ohne vom Blutstrom weiter geführt zu werden. Gerinnt nun unter dem Einfluss dieser Stoffe das Blut auch in den Gefässen der entsprechenden Stelle der Pia mater, so sind zwei Septa gegeben, welche den gelösten Jauchebestandtheilen einen directen Weg in die benachbarte Hirnmasse eröffnen. Zuweilen aber finden sich Gehirn-Abscesse, wo die Caries die Oberfläche des Felsenbeins nicht erreicht, wo nur im innern Ohre Eiterungen statt haben. Ob hier der Entzündungsreiz durch die in den Porus acusticus internus sich einstülpende Dura, oder durch den Acusticus selbst auf das Gehirn übertragen wird, dafür dürften ebenso viel Beobachtungen sprechen, wie dagegen angeführt werden. — Unerwartet schnell traten bei unserem Patienten die Zeichen der Gehirn-Anämie auf. Wir sagen absichtlich nicht des Gehirndruckes. Denn letztere Bezeichnung beruht auf falschen Prämissen und trifft das Wesen der Sache nicht. Ein Gehirndruck ist nur unter

einer Bedingung möglich, wenn nämlich der Druck im Aorten-Systeme abnorm erhöht ist. Die Phänomenenreihe, welche man als „Symptome des Gehirndruckes" bezeichnet, zerfällt bei näherer Erwägung in drei Gruppen, von denen die eine der Zerstörung eines mehr oder weniger umfänglichen Hirntheils ihre Entstehung verdankt, die zweite auf die Dehnung zurückzuführen ist, welche die Texturelemente des nervösen Central-Apparates erleiden und welche in der Nachbarschaft des Krankheitsheerdes (sei es, dass es sich um ein Blutextravasat, oder um einen Abscess oder um eine Neubildung handelt) am stärksten sein muss, die dritte von der Anämie des Gehirns, oder besser gesagt durch den mangelhaften Zufluss von Arterienblut zu den verschiedenen Theilen dieses Organs bedingt ist. — Unser Patient, ein kräftiger junger Mann, war noch bei vollem Bewusstsein in die Anstalt gekommen und zwölf Stunden darauf, nach einer schlaflos in den entsetzlichsten Schmerzen verbrachten Nacht, finden wir ihn somnolent, äusserst unruhig im Bette sich wälzend, den Puls von Stunde zu Stunde an Frequenz abnehmend, den Kopfschmerz zu einer unerträglichen Höhe gesteigert. In der beständigen Zunahme des Sopors erkennt Prof. Traube das wichtigste Zeichen der Gehirn-Anämie. Beobachtet man sorgfältig den Verlauf einer Ohnmacht, so wird man sehen, dass die Bewusstlosigkeit als das Endglied in der Kette der Symptome schwindet, wenn bereits lange der Circulations- und Respirations-Apparat wieder in voller Thätigkeit sind. Das Grosshirn bedarf offenbar zu seinen Leistungen am meisten von allen Organen des arteriellen Blutes, und Verlust des Bewusstseins muss daher das erste und anhaltendste Symptom der Anaemia cerebri sein, während die von der Dehnung der Nerven-Elemente abhängigen Reizungs-Erscheinungen anderer Hirntheile noch fortdauern, ja zunehmen können. Woher kam nun der plötzliche Eintritt der Gehirn-Anämie in unserem Falle? Prof. Traube glaubte den Grund in der am Abend der Aufnahme eingeleiteten ziemlich energischen schwächenden Behandlung: Blutegel, Calomel, Eisblase suchen zu müssen. Es war das Gehirn des Patienten schon zweifellos anämisch durch den Druck des wachsenden Abscesses auf die Gefässe, als Patient Hülfe in der Anstalt suchte, und die Antiphlogose musste diesen Zustand jedenfalls steigern. — Als Sitz des Abscesses wurden die Hemisphären des grossen Gehirns angenommen, weil nur Kopfschmerz, Schwindel und später der Sopor als prävalirende Symptome auftraten, während Motilitätsstörungen, Trübungen in den Sinneswahr-

nehmungen, Abnahme der Sensibilität nirgends zu constatiren waren. Die Krankheit nahm nun einen äusserst rapiden Verlauf. Bei der Section, deren Ergebniss oben genauer mitgetheilt ist, zeigte sich hochgradige Hirn-Anämie, doch nicht, wie wir vermuthet hatten, als Ursache derselben ein Abscess, sondern ein weicher, gefässreicher Tumor. Wir hatten uns durch dies zufällige Zusammentreffen einer Otitis mit einem Tumor cerebri irre leiten lassen. Eine genauere Berücksichtigung der Anamnese hätte uns, so glauben wir, vor diesem Fehler schützen können. Wir haben berichtet, dass Patient vor seinem Eintritt ins Hospital plötzlich beim Urinlassen, wozu er das wegen Leibschmerzen gehütete Bett verliess, einen Anfall von Bewusstlosigkeit mit Zuckungen in den Extremitäten bekommen hatte. Derselbe verschwand nach 24stündiger Dauer vollständig wieder. Ein Gehirn-Abscess konnte nicht plötzlich mit Bewusstlosigkeit anfangen, auch dürfte eine völlige Rückbildung der gefahrdrohenden Symptome, wie sie uns Patient berichtete, beim Gehirn-Abscess kaum beobachtet sein. Für eine Ohnmacht dauerte der Anfall zu lange. An Epiledsie hatte Patient früher nicht gelitten, auch sprachen die Symptome nicht dafür. Wie kam nun dieser Anfall zu Stande? Patient hatte einen Tumor cerebri. Durch denselben muss offenbar der Inhalt der Schädelhöhle so viel an Volumen abnehmen, als der Umfang des Tumor beträgt. Da nun das Gehirn nicht comprimirbar ist, so entweicht zuvörderst die Cerebrospinalflüssigkeit, dann werden die Venen, und endlich auch die Capillaren comprimirt werden und schliesslich die Ernährung des Gehirns im hohen Grade leiden. Nun zeichnete sich die Geschwulst durch einen hohen Gefässreichthum aus. Die Gefässe boten grosse Ectasien und aneurysmatische Erweiterungen dar. Die Geschwulst war also schwellbar und je nach der Füllung der Gefässe von verschiedenem Umfange. Denken wir uns nun, dass Patient eine stärkere Anstrengung macht, um bei seinen Leibschmerzen Urin lassen zu können, so wird eine jähe Füllung des Gefässnetzes des Tumors die Folge davon sein. Das bereits anämische Gehirn des Patienten wurde also dadurch noch blutleerer und so haben wir alle Bedingungen, durch welche nach Kussmaul's und Tenner's klassischen Untersuchungen epileptiforme Anfälle und Coma hervorgerufen werden. Aus der Traube'schen Klinik ist in den Charité-Annalen bereits ein Fall von Meningitis tuberculosa, wo ähnliche Verhältnisse Platz griffen, veröffentlicht worden. Es wurde ein im 2ten Stadio besagter Krankheit befindlicher Patient, welcher noch durch Blutentziehung geschwächt war, zur Untersuchung der

Brust aufgerichtet und bekommt plötzlich einen epileptiformen Anfall. Demselben folgte Coma, worin Patient starb. Offenbar wurde durch das Aufsetzen des Patienten die Zufuhr arteriellen Blutes zu dem bereits stark anämischen Gehirn, indem die Schwere ihre volle retardirende Wirkung auf den durch die verminderte Leistungsfähigkeit des Herzens schon äusserst retardirten Blutstrom entfaltete, auf ein Minimum herabgesetzt und dadurch waren wieder alle Momente in der Schädelhöhle des betreffenden Patienten gegeben, unter deren Einfluss nach Kussmaul und Tenner klonische Krämpfe und Coma entstehen. [Auch bei dem oben erwähnten Patienten, dem die rechte Carotis communis unterbunden wurde, beobachtete Referent dieselbe Erscheinung. Patient, bei welchem gleich nach der Unterbindung Erweiterung der entsprechenden Pupille, Ptosis des rechten Auges und ein jähes Einsinken des Bauches eingetreten waren, wurde zum Wechsel der blutdurchtränkten Wäsche aufgerichtet. Sogleich bekam er Zuckungen in den Gesichtsmuskeln, vorzüglich rechterseits, zu denen sich dann bald allgemeine Convulsionen gesellten. Er wurde nun sofort niedergelegt und tief mit dem Kopfe gelagert. Darauf liessen die Convulsionen nach und mit einem kurzen Sopor schloss der Anfall.] — Eine dritte hier einschlägige Beobachtung ist aus der Traube'schen Klinik in dem oben citirten Bande der Charité-Annalen (p. 208) veröffentlicht worden. Ein Cystosarcom im hintern Lappen der rechten grossen Hemisphäre verursachte eine Epilepsie von 7jähriger Dauer, welche anfangs Anfälle mit langen Intervallen machte. Allmählich wurden die Zwischenräume kürzer und in denselben traten Kopfschmerzen und allmählig zunehmende Parese der linken Extremitäten ein. Auch hier zeigte sich das Gehirn, entsprechend der Kussmaul'schen Theorie, blutarm, während in andern Organen starker Blutreichthum und sogar Blutextravasate nachgewiesen wurden. Die zarten Wände der mit seröser Flüssigkeit gefüllten Cyste zeigten einen grossen Gefässreichthum und wahrscheinlich wurden die epileptischen Anfälle durch die plötzliche Vermehrung des serösen Inhalts dieser Cyste, welche die Anämie des Gehirns bedeutend steigern musste, hervorgerufen. — Hätten wir diese Momente in ernstere Erwägung genommen, so wären wir vielleicht in der Diagnose des besagten Falles glücklicher, in der Behandlung vorsichtiger gewesen. Denn dass unter diesen Umständen die schwächende Behandlung entschieden geschadet und das tödtliche Coma schneller und intensiver herbeigeführt hat, darüber kann kein Zweifel sein. Schon in den Charité-Annalen 1862 p. 176—181 hat Traube im Anschluss an

einen einschlägigen Fall darauf aufmerksam gemacht, dass Blutentziehungen am Ende des 2ten oder im Anfange des 3ten Stadii der Meningitis tuberculosa den Tod beschleunigen, weil das ohnehin anämische Gehirn in Folge der Herabsetzung des Druckes im Aortensysteme eine für seine vitalen Functionen zu geringe Blutmenge erhält. —

Eine ähnliche Beobachtung von Zusammenfallen eines Tumor cerebri mit otitis interna wird von Bright, Guys reports II. 1857 p. 279, 2ter Fall berichtet.

Zwölfter Fall.

Meningitis tuberculosa mit ausnehmend langsamem Verlaufe. Günstige Wirkung der Blutentziehungen im ersten Stadio und der Vesicantien im Beginne des 2ten. Im weiteren Verlaufe der Krankheit bietet Patient das Bild eines Blödsinnigen dar. Tod am 22sten Tage der Krankheit.

J. M., Bildhauer, 36 Jahr, ging am 19. März 1863 zu. Patient giebt an, aus gesunder Familie zu stammen und will bis vor fünf Jahren, wo er einen Anfall von Hämoptoë hatte, welcher 6 Woehen anhielt, stets gesund gewesen sein. Von da ab kränkelte er viel und hustete wiederholentlich Blut. Auch hatte er Durchfall, nächtliche Schweisse und magerte ab. Am 14. März erkrankte er, nachdem er sich vorher leidlich wohl befunden, an heftigen Kopfschmerzen, Summen vor den Ohren, Flimmern vor den Augen, Doppeltsehen, wozu sich Uebelkeit, Erbrechen und grosse Mattigkeit gesellten. Der Kopfschmerz fing an, ihm die nächtliche Ruhe zu rauben und deshalb kam Patient in das Krankenhaus. Er hat draussen ein Emeticum, jedoch ohne Erfolg, gebraucht.

Status praesens am 20. März 1863.

Schwächlicher Mann, dürftige Ernährung, pallor faciei et labiorum, Gesicht schmerzlich verzogen, finster und stupid, Stirnhaut in Querfalten gelegt. Hauptklage ist Doppeltsehen und Kopfschmerzen. Bei der Convergenz der Bulbi zur Fixation in der Nähe bleibt das linke Auge zurück, beim Blicke nach links hin bleibt der linke Augapfel etwas zurück und gerathen beide in zuckende Bewegungen, besonders der linke. Dem entsprechen auch die Doppelbilder bei der Prüfung mit farbigen Gläsern. Dieselben sind gekreuzt und

stehen über einander bei der Fixation in der Nähe. Pupillen ziemlich eng, von regelmässiger Gestalt und träger Reaction. Stirn wird gut gerunzelt; vollständige Wirkung beider Orbiculares, vollkommene Symmetrie beider Gesichtshälften. Zunge bleibt streng in der Mittellinie; Arme und Beine sind vollständig gut willkürlich beweglich. Der Kopfschmerz erstreckt sich längs der Pfeilnaht über den Scheitel nach hinten und zieht von da in beide Schläfen; der Schmerz ist permanent; heute Nacht nur eine Stunde Schlaf. Brechneigung. Gestern und heute erfolgte ein Stuhlgang; Abdomen flach; Bauchdecken nicht besonders gespannt. Schall in der Regio iliaca sinistra bedeutend dumpfer als rechts. Zunge feucht. 68 Pulse in der Minute. Puls regelmässig, hoch, hüpfend; mittlere Spannung der Radialarterien. — 30 Respirationen, Costaltypus, langsames Einathmen. — Ungemeine Empfindlichkeit der Haut gegen Temperaturwechsel (Gänsehaut beim Entblössen); Haut weich, trocken. — Thorax breit, aber flach; Claviculae stark hervorstehend, ziemlich stark nach hinten geneigt. Bei tiefer Inspiration entsteht Husten; die Beweglichkeit der Thorax ziemlich gering. Schall rechts unter der Clavicula etwas lauter und tiefer als links. Der laute Schall reicht bis an die 6. Rippe. — Sehr beträchtliche Breite des halbmondförmigen Raumes, in maximo über 4 Zoll. — Leber überragt den Rippenrand in der Parasternallinie um $2\frac{1}{2}$ Zoll, die Linea alba nach links höchstens um 2 Zoll. — In der Regio supraspinata sinistra der Schall etwas dumpfer als rechts. Das Athmungsgeräusch hinten rechts dem vesiculären sich annähernd, links oben unbestimmt, unten ziemlich lautes vesiculäres Athmen. Vorn Vesiculärathmen, oberhalb der Clavicula unbestimmtes Athmen. Kein Sputum.

Verordnung:

Venaesectio ℥vj.
Hirud. med. nro. x *ad caput.*
Inf. Sennae cpt.
2stündlich 1 Essl.
Epithemata frigida ad caput.

Grosser weicher Blutkuchen, kaum eine Spur von Kruste.

Abends klagt Patient zwar noch über Kopfschmerzen, doch sind sie nicht so heftig wie Vormittags.

Abends: Temp. 38,7. Puls 74. Resp. 20.

21. März:

Morgens: Temp. 38,3. Puls 68. Resp. 26.

Die Kopfschmerzen haben etwas nachgelassen, was schon der

Umstand beweist, dass das fortwährende leise Stöhnen verschwunden ist. Grosse Müdigkeit und häufiger Halbschlaf, in welchem Patient die Lippen viel bewegt. Unzweckmässige Bewegungen der Hände; Sehnenhüpfen. — Urin orangefarben mit starkem flockigem Sedimente. — Radialis weit, ziemlich stark gespannt. — Das Doppeltsehen immer noch vorhanden; vom Patient selbst wird angegeben, dass er es beim Lesen der Schrift an der entgegengesetzten Wand bemerke. — Abdomen äusserst flach, fast kahnförmig ausgehöhlt, nicht merklich gespannt.

Hirudd. med. nro. x *ad caput.*

Abends: Temperatur 39,4. Puls 94. Resp. 32.

Cucurbit. sicc. nro. viii in den Nacken.

Im Laufe des Tages ist der Kopfschmerz geringer geworden, überhaupt ist er Morgens und in der Nacht am stärksten. Doppeltsehen nur noch beim Blicke in die Ferne. Die Augen schmerzen, doch besteht keine Lichtscheu. Gesichtsausdruck schmerzensfreier, die Stirn jedoch noch stark gerunzelt. Patient ist vollständig besinnlich und mit seinem Zustande zufriedener. Die Respiration ruhig, costo-abdominal; die Exspiration von leichtem Stöhnen begleitet. Leib sehr stark eingezogen; die contrahirten Darmschlingen zum Theil durchzufühlen. Kein Stuhlgang am Tage. Patient hat etwas gegessen, doch nur bedient.

22. März:

Morgens: Temperatur 38,95. Puls 88. Resp. 32.

Nachts ziemlich guter Schlaf, leichte Delirien und eine spärliche Epistaxis, auch ein dünner Stuhlgang. Am Morgen geht es Patient viel besser, der Kopf ist freier, die Schmerzen in den Schläfen und im Genicke haben nachgelassen. Das Doppeltsehen ist nur noch für die Entfernung vorhanden. Ruhiger Gesichtsausdruck; Stirn noch leicht gerunzelt; bequeme Rückenlage. Pupillen von mittlerer Weite und Reaction. Conjunctivae nicht injicirt. Keine Spur von Lähmung im Gesichte. Respiration ruhig; Typus costo-abdominal; nur spärlicher Husten; heute nur zwei schleimig-eitrige Sputa mit etwas grauem Pigmente versehen. Leib noch immer stark ausgehöhlt, weich, teigig, nirgends schmerzhaft. Zunge von normaler Grundfarbe, nicht belegt; guter Appetit. Urin und Stuhlgang kann Patient gut halten. Sehr hoher Pulsus celer; Radialis weit, weniger gespannt.

Cont. Inf. Sennae cpt.

Cucurbit. siccca nro. viii in den Nacken.

Abends: Temp. 39,4. Puls 92. Resp. 24.

Patient fühlte sich im Laufe des Tages leidlich wohl; die Kopfschmerzen sind im Ganzen nur gering gewesen. Patient kann den Kopf freier bewegen, doch sind ausgiebige Bewegungen sowohl im Kopfe als im Halse schmerzhaft.

23. März:

Morgens: Temp. 38,3. Puls 88. Resp. 26.

Nachts nur wenig Schlaf wegen Schmerzen im Genicke. Zwei breiige Stühle.

Heut Morgen liegt Patient mit schmerzlich verzogenem Gesichte, leicht gerunzelter Stirn halb auf der rechten Seite. Klage über Verstärkung der Schmerzen im Nacken, während die über den Augen wesentlich nachgelassen haben. Im Halbschlafe, in den Patient häufig verfällt, unzweckmässige Bewegungen, Zuckungen kleinerer und grösserer Muskelbündel, namentlich im Gesicht und den Händen. Die Schrift auf den Tafeln an der entgegengesetzten Wand sieht Patient einfach, überhaupt scheint das Doppeltsehen für die Entfernung ganz aufgehört zu haben. Urin orangefarben, fast klar, mit reichlichem weissen Sedimente.

Die Umschläge waren des Nachts ausgesetzt worden.

Hirudd. med. nro. viii *ad caput.*

Eiswasserumschläge.

Abends: Temp. 39,3. Puls 88. Resp. 22.

Die Schmerzen haben hauptsächlich in Stirn und Schläfen in derselben Stärke wie heut Morgen angehalten; bei Bewegungen des Kopfes werden sie nicht stärker. Im Nacken starke Schmerzen; auch bei Berührung der proc. spinosi der ersten Halswirbel stöhnt Patient.

24. März:

Morgens: Temp. 38,6. Puls 88. Resp. 26.

Patient hat sehr wenig geschlafen, sehr unruhig gelegen, starke Kopfschmerzen, viel Delirien gehabt. Ein Stuhlgang.

Patient liegt auf der rechten Seite; die Beine im Knie stark flectirt; Kopf leicht nach vorn gebeugt. Schmerzlicher, unzufriedener Gesichtsausdruck; Stirnhaut stark verzogen; etwas graues Colorit; grosse Blässe der sichtbaren Schleimhäute. Hauptklage über Schmerzen im Genicke und oberhalb der Augen. Helles Licht ist dem Kranken unangenehm; kein Doppeltsehen mehr; ab und zu leichte fibrilläre Zuckungen im Gesichte. Auch Schmerzen im Hinter-

kopfe und im Nacken. Druck auf den Hinterkopf ist nicht empfindlich, dagegen auf die proc. spinosi und transversi der Halswirbel, besonders des dritten. Halsmuskeln nur mässig gespannt. Patient ist bei voller Besinnung, giebt zweckmässige Antworten und beurtheilt seinen Zustand richtig. Kein Zeichen von Lähmung weder im Gesichte noch an den Extremitäten, auch keine Schmerzen in den letzteren. Im Gesichte scheint Patient Hyperästhesie zu haben; wenigstens ist er daselbst gegen Kneifen sehr empfindlich. Ebenso ist die Nackengegend hyperästhetisch; an den Extremitäten normale Empfindlichkeit. Leib eingezogen; ziemlich stark ausgehöhlt, nirgends schmerzhaft, seit der Nacht kein Stuhl; Appetit sehr gut. Respiration ruhig, oberflächlich, vorwaltend costal; bei tiefen Inspirationen werden beide Seiten wenig ausgedehnt; häufiges Seufzen. Urin hellgelb, mit reichlichem flockigen Sediment von weisslicher Farbe; 1300 Cc.

Abend: Temp. 39,8. Puls 86. Resp. 32.

Im Laufe des Tages ziemlich gutes Befinden. Nachmittags tiefer Schlaf, in dem er gepfiffen und laut delirirt haben soll. Abends ist Patient unbesinnlich, erkennt die ihn behandelnden Personen nicht mehr, weiss nicht, wo er ist. Er ist mit seinem Zustande vollkommen zufrieden, behauptet nicht mehr krank zu sein, weiss nicht mehr, was ihm gefehlt hat; die ihm vorgelegten Fragen wiederholt er gedankenlos und lässt sie meist unbeantwortet. — Etwas zusammengesunkene Rückenlage; sehr stupider Gesichtsausdruck; Augen meist geschlossen oder ohne bestimmte Fixation herumgleitend. Conjunctivae leicht injicirt; Pupillen weit, träge reagirend; Doppeltsehen will Patient nicht mehr haben. Wangen und Ohren livide geröthet, Lippen blassbläulich. Häufiges Stöhnen bei den Exspirationen. Patient ist auf der Latrine gewesen und soll dabei nach Aussage der Kranken noch ziemlich leicht gegangen sein.

25. März:

Morgens: Temp. 38,6. Puls 102. Resp. 32.

Hoher schnellender Puls, doppelschlägig. Sensorium vollkommen frei; intelligenterer Gesichtsausdruck; Stirn in der Mitte noch immer zusammengezogen. Bequeme Rückenlage; Augen gerade stehend; Conjunctivae nicht auffallend injicirt, Pupillen etwas weit; nur noch mitunter Doppeltsehen. Der linke M. abducens bleibt bei Bewegungen des Auges ziemlich auffallend aus, ebenso sehr auffallend der Rectus inferior. Bei Accommodationsbewegungen in die Nähe tritt keine gleichmässige Bewegung der Augen ein, weil das linke

Auge bald aufhört, sich mit zu bewegen; nach oben freie Beweglichkeit. Auch bei Accommodationsbewegungen werden die Pupillen nicht wesentlich verändert. Keine hervorstechende Klage; die Schmerzen sind noch am stärksten in der Mitte des Kopfes. Patient liegt meist ruhig, ab und zu stöhnend bei der Exspiration; die kalten Umschläge sind ihm unangenehm. Die Temperatur am Kopfe nicht wesentlich erhöht. Bewegungen des Kopfes noch sehr schmerzhaft; Druck auf die Proc. spinosi der Halswirbel empfindlich. Das Gefühl scheint, soweit sich aus dem etwas gereizten Wesen des Patienten, der Kneifen und Stechen übel aufnimmt, schliessen lässt, überall intact, ja an den Armen, Kopf und Thorax scheint Hyperästhesie vorhanden zu sein. Lähmung an den Extremitäten nicht zu constatiren.

Cucurb. sicc. nro. x in den Nacken.

Abends: Temp. 39,7. Puls 92. Resp. 26.

Patient hat sich im Laufe des Tages ziemlich wohl befunden, meist geschlafen. Abends bequeme Rückenlage; ruhiger schmerzensfreier Gesichtsausdruck, vollständige Besinnlichkeit. Kopfschmerzen haben wesentlich nachgelassen. Doppeltsehen in derselben Intensität wie heute Morgen vorhanden; etwas Lichtscheu.

26. März:

Morgens: Temp. 38,9. Puls 90. Resp. 28.

Patient hat Nachts geschlafen, doch viel delirirt, laut gepfiffen und gezählt; wenn er indessen munter wurde, wusste er, wo er war. Kein Stuhl in der Nacht. Morgens nach rechts gewendete Rückenlage, Knie stark flectirt; Patient liegt meist mit halbgeschlossenen Augen, laut stöhnend bei den Exspirationen; Gesicht verfallen, graugelblich; sichtbare Schleimhautabschnitte sehr blass; Stirnhaut gefaltet. Kopfschmerzen sind angeblich nicht so stark, wie in der Nacht. Patient giebt an, am Morgen auf der Latrine gewesen zu sein, was die benachbarten Kranken entschieden in Abrede stellen; er ist sehr ungehalten darüber, dass man seinen Angaben nicht unbedingt glaubt. Urin gelb mit schwachem Stiche in das Röthliche, trüb; ziemlich reichliches weisses Sediment. 1950 Cc.; p. sp. 1018.

Radialis von mittlerer Weite, stark gespannt.

Emplastr. vesicator. ad cervicem bis zur sarken Röthung.

Abends: Temp. 39,4. Puls 102. Resp. 28.

Abends ist Patient bei vollem Bewusstsein und referirt selbst über seinen Zustand; wenig Schlaf am Tage; der Appetit habe sich

verloren (indessen isst Patient freiwillig), die Kopfschmerzen seien nicht sehr stark gewesen. Kein Stuhl.

27. März:

Morgens: Temp. 38,3. Puls 86. Resp. 38.

Gesichtsausdruck verständig, verräth wenig Schmerzen; nur fortdauernd Längsfalten in der Mitte der Stirn; auf einfache Fragen erfolgen vollkommen richtige Antworten; Patient soll heut Nacht viel ruhiger gewesen sein, wie sonst, nur heute Morgen vorübergehend gepfiffen, auch einmal Gesichtshallucinationen gehabt haben. Keine Klagen über Schmerzen. Urin roth; Haut trocken; seit gestern 2 Stühle.

Empl. vesicator. ad frontem bis zur starken Röthung.

Die kalten Umschläge werden weggelassen. Das *Infus. Senn. cpt.*, bis jetzt 2 Mal täglich zu 1 Esslöffel genommen, wird weiter gebraucht.

Abends: Temp. 39,1. Puls 96. Resp. 32.

Abends ist Patient bei guter Besinnung, antwortet jedoch auf vorgelegte Fragen sehr langsam; am Tage war er unruhig; ab und zu Delirien, etwas Schlaf.

28. März:

Morgens: Temp. 38,3. Puls 92. Resp. 24.

Im Schlafe Bewegungen einzelner Finger. Während der Nacht hat Patient viel gepfiffen und gesungen, wollte häufig das Bett verlassen; augenblicklich ist er ruhig. Aus seinem Schlummer wird er sehr leicht erweckt; auf einfache Fragen langsame Antworten, öfters erst nach langem Besinnen, Auf Anderes, z. B. die Frage nach seiner Wohnung, weiss er keinen Bescheid. Schmerzhaft verzogenes Gesicht; öfters Stöhnen im Schlafe; Unterleib stark eingezogen; mehrere unwillkürliche Stuhlentleerungen. Harn roth, sparsam, klar; Haut trocken; Zunge vollkommen normal; Kopfschmerz angeblich nicht vorhanden. Das Vesicator hat stark gezogen, obgleich es nicht länger als $1\frac{1}{2}$ Stunde gelegen hat. Patient hat des Nachts viel daran herumgerissen. *Aq. crystallin.* zum Getränk.

Abends: Temp. 38,2. Puls 84. Resp. 36.

Den ganzen Tag mussitirende Delirien. Patient hat gut gegessen, sonst meist still gelegen. — Abends stupider Gesichtsausdruck. Patient ist vollkommen benommen, antwortet nicht mehr, streckt die Zunge nicht mehr heraus; doch scheint er sprechen zu können, wiewohl er meist ganz unverständliche Worte vor sich her redet. Leib nur mässig eingezogen, überall weich, bei Druck anscheinend nicht schmerzhaft.

29. März:

Morgens: Temp. 38,8. Puls 92. Resp. 32.

In der Nacht war Patient sehr unruhig, sang und pfiff laut. Ein reichlicher breiiger Stuhlgang, den Patient, wie den Urin, unter sich macht. Fortwährend suchende Bewegungen mit den Fingern; Zucken einzelner Finger und der Gesichtsmuskeln; häufig leckende und kauende Bewegungen. Murmelnd gesprochene unverständliche Worte. Lähmung weder im Gesichte, noch an den Extremitäten. Selbst auf einfache Fragen folgt keine Antwort; stupider Gesichtsausdruck; Pupillen von mittlerem Umfange. Augäpfel scheinen richtig eingestellt zu werden; grosse Empfindlichkeit der Körperoberfläche gegen Druck; Abdomen flach; Radialis von mittlerem Umfange, wenig gespannt, Puls hoch.

Abends: Temp. 38,6. Puls 96. Resp. 34.

Patient, der den ganzen Tag sich ruhig verhalten hat, liegt bequem auf dem Rücken, die Beine ausgestreckt und gespreizt, und verzehrt mit grossem Behagen ein Milchbrod; die schmerzhaft gerunzelte Stirn hat sich geglättet, das Gesicht hat einen stupiden, schmerzensfreien Ausdruck angenommen. Meist stiert Patient vor sich hin mit leichtem Strabismus convergens, besieht und befühlt stumpfsinnig die Gegenstände vor ihm, gleitet dann aber wieder theilnahmlos ab; angeredet horcht er einige Augenblicke zu, dann sieht er wieder weg und antwortet nicht; mit den Händen ab und zu unzweckmässige Bewegungen, dann nimmt Patient wieder die Bettdecke in den Mund und kaut und saugt daran, macht überhaupt viel Kaubewegungen und hat die Neigung Alles in den Mund zu stecken, z. B. das von der Stirn gerissene Pflaster etc. — Eine Lähmung weder im Gesichte noch an den Extremitäten. Empfindlichkeit noch immer vorhanden.

Rec.:

Plumb. acet. gr. j, *Op. puri* gr. $\frac{1}{8}$, *Sacchari* ʒβ.

2stündl. 1 Pulver.

30. März:

Morgens: Temp. 38,8. Puls 98. Resp. 24.

Patient hat die Nacht über vollkommen ruhig gelegen und viel und fest geschlafen. Gestern Abend noch ein Stuhlgang; sobald Patient das Bedürfniss dazu spürte, stand er auf und ging etwas gebückt, aber ziemlich sicher, nach dem Closet, kehrte auch allein zurück. Auf die einfachsten Fragen antwortet Patient nur mit einer befremdeten Miene. Pupillen von normaler Weite. Zunge normal,

nieht seitlieh abweiehend. Zeitweise bricht Patient ohne Grund in Weinen aus. Häufige unzweekmässige Bewegungen der Hände; Sehnenhüpfen, Floekenlesen.

Abends: Temp. 38,1. Puls 94. Resp. 34.

Während Patient im Laufe des ganzen Tages das treue Bild eines Blödsinnigen darbot, stupid um sich bliekte, auf keine Fragen antwortete, Alles in den Mund steckte, liegt er des Abends in zusammengesunkener Rüekenlage im Halbsehlafe da, die Stirn geglättet, die Augen gleiehmässig geschlossen, oberfläehlieh, doeh ruhig respirirend, dureh lautes Anrufen erweekbar, doeh keine Antwort gebend. Naeh lautem Anrufen fixirt er auf kurze Zeit den Fragenden mit ziemlieh normal stehenden, mässig injieirten Augen, gleitet aber bald theilnahmlos ab und versinkt wieder in seinen Halbsehlaf. Pupillen von normaler Weite, äussert träg reagirend. Die Füsse gestreekt, stark gespreizt; die rechte Hand ad genitalia, die linke auf dem Bauehe; ab und zu leiehte Zuekungen in den Fingern, aueh einmal in der ganzen linken Hand und Unterarm; sehr spärliehes unzweekmässiges Umhergreifen in der Luft. Auf Kneifen treten an den Extremitäten sofort sehr ergiebige Reflexbewegungen ein, auf Berührung des Leibes sofortige Contraetionen der Bauehmuskeln und anseheinend aueh der Därme. Bei tiefem Kneifen sehmerzhaftes Verziehen des Gesiehts, eine Lähmung nirgends zu eonstatiren. Patient lässt Urin und Stuhlgang unter sieh, isst, bedient, seine Portion, sehluekt sehr gut. Das Stöhnen hat vollständig aufgehört. — Leib nieht mehr eingezogen.

31. März:

Morgens: Temp. 38,1. Puls 92. Resp. 28.

Patient hat die Naeht hindureh meist fest gesehlafen, nur selten unverständlieh gesproehen. Er isst mit entsehiedenem Appetit, sieht theilnehmend um sieh, hat offenbar den besten Willen, auf Fragen zu antworten, ist aber so sehwer besinnlieh, dass er nur die allereinfaehsten mit äusserster Anstrengung zu beantworten vermag, Lähmungserseheinungen nirgends vorhanden; Pupillen von mittlerer Weite; Patient steekt auf Verlangen sofort die Zunge heraus. Abdomen aufgetrieben, Pereussionssehall überall laut und tief, besonders tief im Epigastrium; danaeh hat also die ursprüngliehe Contraetion der Gedärme einem Meteorismus Platz gemaeht. — Gesichtsausdruek, wenn aueh noeh stupid, doeh offenbar munterer; Gesieht gut gefärbt, nieht eollabirt; sehon seit vorgestern kein Stuhlgang; Urinentleerung unwillkürlieh. Radialis von mehr als mittlerem Umfange, ziemlich gespannt, hüpfender Puls.

Lavement von 2 Essl. *Ol. Ricini. Continut. Plumb.*

Abends: Temp. 38,7. Puls 96. Resp. 32.

Patient liegt ruhig auf dem Rücken. Den Tag über war er ebenfalls ruhig, in etwas trüber Stimmung, hat wenig geschlafen. Jetzt ist er vollständig besinnlich, sein Gesichtsausdruck fröhlicher und verständiger; er blickt mit Interesse um sich, fixirt die vor ihm stehenden Personen; sobald man ihn eindringlich fragt, antwortet er weinend, dass er nichts mehr wisse; auf einfache Fragen (nach Alter, Namen etc.) antwortet er meist schnell und zweckmässig; Gesichtshaut leicht geröthet, Ohren etwas livide, Lippen blass; Pupillen von mittlerer Weite, träger Reaction; keine Spur von Lähmung. Patient giebt an, dass ihm der Kopf in der Stirngegend weh thue; Stirn etwas gerunzelt, Nackenmuskeln nicht gespannt, Zunge wird gerade herausgestreckt. Sehr guter Appetit; ziemlich starke Pulsation im Jugulum. Kein Zeichen objectiver Dyspnoe.

1. April:

Abends: Temp. 38,2. Puls 92. Resp. 28.

Abmagerung bedeutend, auch im Gesichte; doch ist letzteres weder abnorm geröthet, noch abnorm blass; auf einfache Fragen nach Namen und persönlichen Verhältnissen antwortet Patient nach kurzem Besinnen richtig; doch weiss er nicht anzugeben, wo er sich befindet; er fixirt die Umgebung mit Aufmerksamkeit, doch sieht er sich dazwischen häufig nach Dingen um, die nicht vorhanden sind, greift öfters zwecklos nach der Decke etc. Die Frage nach Kopfschmerzen beantwortet er bejahend und zeigt dabei auf die Stirn. Auf Geheiss streckt er die Zunge heraus, drückt die Hand, aber aufgefordert mit der linken Hand zu drücken, entleert er diese zuvor von einem eingebildeten Inhalte; auch aufrichten kann sich Patient, obschon wegen der Muskelschwäche langsam und unbehilflich. Abdomen flach, nachdem Patient heute Nacht in Folge eines gestern gereichten Lavements viel Durchfälle gehabt hat. Urin und Faeces hat Patient unter sich gelassen. Gehustet hat er nicht, auch keine Dyspnoe.

Plumb. acet. gr. β, *Opium pur.* gr. $\frac{1}{4}$, *Sacchari* gr. x.
2stündl. 1 Pulver.

Abends: Temp. 38,5. Puls 104. Resp. 32.

Patient liegt noch immer wie heute morgen. Er hat die ihn besuchenden Verwandten erkannt. Abends sieht er noch allerlei Gegenstände, meist Thiere, Schiffe etc., er greift nach ihnen, weiss nicht wo er sich befindet und erkennt weder Arzt noch Wärter.

Auf Befragen versichert er ein wenig Stirnkopfschmerz zu haben. Patient lässt Alles unter sich; Appetit ist gut, er verzehrt Alles, was man ihm darbietet, mit auffallendem Appetit. Sonst im Befinden keine Aenderung.

2. April:

Morgens: Temp. 38,5. Puls 80.

Patient wurde Abends so unruhig, dass er auf das Delirantenzimmer gebracht werden musste. Morgens ist er sehr laut und unruhig, pfeift, singt, spuckt vor sich hin, knirscht fortwährend mit den Zähnen, hört Stimmen, die er beantwortet, zählt laut die natürlichen Zahlen in grösseren Reihen etc. Gesicht heute entschieden collabirt, weniger gefärbt wie gestern; Pupillen etwas enger, aber von gleichem Umfange. Lähmungserscheinungen nirgends zu bemerken. Starker Foetor ex ore. Radialis eng, wenig gespannt. Haut trocken. Urin und Stuhl werden unwillkürlich entleert.

Sep. Plumb. acet. Dafür: Eisblase auf den Kopf, innerlich: *Meconii* gr. j; 2stündl.

Abends: Temp. 38,2. Puls 92. Resp. 21.

Patient ist noch immer sehr unruhig; er liegt auf der rechten Seite, die Schenkel an den Leib gezogen, spricht viel vor sich hin, meist in pathetischem, declamatorischem Tone; dabei wiederholt er häufig ein und dasselbe Wort und ähnlich klingende oder sich reimende Silben. Er blickt oft unstät um sich, als ob er etwas suche, fixirt dabei längere Zeit einen bestimmten Punkt oder macht ausdruckslos astronomische Beobachtungen an der Decke des Zimmers. Er bläst mit dem Munde, singt, pfeift, trillert, räuspert sich, spuckt viel und knirscht mit den Zähnen. Für Fragen, die an ihn gerichtet werden, fehlt jedes Verständniss, er antwortet nur mit stupidem Kopfnicken, erkennt Niemand mehr. — Auf Hautreize reagirt er in keiner Weise, er giebt bei starkem Kneifen der Haut keine Schmerzensäusserungen zu erkennen. Gesicht erdfahl gefärbt; die Conjunctivae bulbi etwas geröthet, Wangenschleimhaut ziemlich stark injicirt. Lähmungserscheinungen sind nicht zu bemerken. — Radialis wenig gespannt. An der Respiration nichts Auffallendes. Patient hat Stuhlgang und Urin unter sich gemacht. Er musste, um nicht aus dem Bette zu fallen, in demselben befestigt werden.

Eisblase die Nacht hindurch weiter;

Opii puri gr. v verbraucht.

3. April:

Morgens: Temp. (im anus) 37,6. Puls 70. Resp. 32.

Patient wurde heute gegen 7 Uhr schlafend gefunden; Abends war er jedoch noch sehr unruhig und hat bis gegen 11 Uhr Nachts laut gesprochen und gesungen. Er liegt jetzt ruhig auf dem Rücken, das rechte Bein gekrümmt. Er hat das Ansehen eines ruhig Schlafenden. Ruhige tiefe Respiration mit langen Respirationspausen, welche immer auf je 3—5 Athemzüge folgen und oft 15 Secunden erreichen. Haut trocken; Urin unwillkürlich entleert. Radialis weit, ziemlich stark gespannt, hoher Puls. Patient schläft so tief, dass er auf starke Reize nur durch leichtes Zucken mit den Schultern antwortet.

Abends: Temp. (im Rectum) 35,0). Puls 86. Resp. 34.

Patient hat im Laufe des Tages vollständig comatös dagelegen; nichts genossen. Das Schlucken erfolgt schwer, Patient beisst in den ihm vorgehaltenen Löffel, ohne etwas zu schlucken. Rückenlage; Arme schlaff zu den Seiten des Körpers; Kopf nach links gewendet, Gesichtsausdruck stupide, Wangen und Lippen stark bläulichroth; Ohren stark cyanotisch. Augen vollständig starr; bei Berührung derselben keine Reaction. Linke Pupille stark erweitert, rechte ebenso verengt, aber ebenfalls von äusserst träger Reaction. Strabismus divergens; das rechte Auge steht höher als das linke. — Respiration unregelmässig, lange Respirationspausen, tönendes Rasseln, Haut kühl, Tod Abends 8 Uhr.

Obduction 4. April, Morgens 11 Uhr.

Schädel ziemlich lang, vorn sehr breit. Pfeilnaht verläuft etwas schief von vorn und rechts nach hinten und links. Nähte ziemlich gut entwickelt, äussere Fläche ziemlich glatt. Im Sinus longitudinalis nur wenig Blut; Dura dünn, unverändert; an der Basis mässig viel viel trüber Flüssigkeit. Oberfläche der Pia etwas trocken, Gyri kaum abgeflacht. Pia zeigt an der Convexität nur längs den Gefässen einzelne Verdickungsstreifen. Die Willis'schen Gefässe mässig stark gefüllt, selbst kleinere Aestchen oberhalb der Gyri ziemlich stark gefüllt. Von der Oberfläche des Hirns lässt sich die Pia etwas schwer abziehen, doch ist sie überall glatt. Auf der Innenfläche zahlreiche kleine miliare Knötchen, die kleinsten vollkommen durchscheinend, die grösseren in der ganzen Ausdehnung weisslich, namentlich finden sich diese zahlreich auf den Fortsätzen der Pia, entsprechend den Sulcis; nur ganz stellenweise zeigen sich kleine Gruppen, sonst stehen die Knötchen überall isolirt. Die

Oberfläche der Gyri bleibt beim Abtrennen der Pia intact; sie ist blass, glänzend, hat ein etwas gequollenes Ansehen. An der Basis des Gehirns zeigt sich rings um das Chiasma nervorum opticorum eine starke weissliche Verdickung der Pia, die den Circulus Willisii, das Chiasma und Infundibulum ganz einbettet; die Masse ist derb, zugleich feucht; sie setzt sich fort in beide Fossae sylvii, besonders in die rechte. Weiter hinein in den Fossis ist die Pia stark verdickt, blass, trocken; im inneren Theile sind kleine miliare Körnchen von ziemlich grosser Ausdehnung eingelagert. Die Verdickung der Pia setzt sich in die vordere Längsspalte fort, dieselbe ist auch am Pons noch stark verdickt, hier ebenfalls sehr blass, Knötchen kaum wahrzunehmen. Nirgends zeigt entsprechend den Verdickungen der Pia die Hirnsubstanz an ihrer Oberfläche eine Veränderung. Beide Seitenventrikel sehr weit, enthalten wenig trübe Flüssigkeit. Das Velum choroides, namentlich entsprechend der Basis, stark verdickt und hier mit kleinen grauen Knötchen durchsetzt. Das Kleinhirn sehr weich; der 4. Ventrikel ziemlich weit; beide Substanzen des Kleinhirns ziemlich weich. Auch das Grosshirn ist ziemlich weich; beide Substanzen, namentlich an den centralen Hirnganglien, sehr blass. —

Dreizehnter Fall.

Meningitis tuberculosa. Aeusserst protrahirter Verlauf des ersten Stadii. Vorübergehende Besserungen durch kleinere örtliche Blutentziehungen und Rubefacientien. Starke postmortale Gehirn-Erweichung und Austritt von Blut in der Pleurahöhle.

C. R., Omnibus-Conducteur, 21 Jahre alt, ging am 22. Juni 1863 der Charité zu. Er will früher nie krank gewesen sein. Am 10. Juni stellten sich ohne nachweisbaren Grund Kopf- und Rückenschmerzen und grosse Mattigkeit in den Gliedern ein, doch war der Appetit noch gut. Die ganze folgende Woche fühlte er dieselben Beschwerden, verrichtete aber noch seinen Dienst. Am 19. Juni hatten indessen die Kopfschmerzen einen so hohen Grad erreicht, die Mattigkeit so zugenommen, dass er sich legen musste. Der Stuhlgang, welcher bisher regelmässig gewesen war, blieb aus und der Appetit liess nach. Seit dem 21. Juni hatte er heftige Leibschmerzen. Bei seiner Aufnahme war der schwächlich gebaute, dürftig ernährte Patient völlig bei Besinnung, doch etwas stupide

und träge, und klagte über Kopf- und Genickschmerzen, welche ihm die nächtliche Ruhe raubten. Beim Aufrichten Schwindel und Ohrensausen. Die Zunge dick belegt, gelblich, an der Spitze roth, feucht, keine Vermehrung des Durstes, kein Appetit. Leib flach, Spannung der Bauchdecken erhöht. In der Reg. iliaca dextra lauter, hoher, tympanitischer Schall, die Reg. iliaca sinistra gedämpft schallend und schmerzhaft gegen Druck. Leber- und Milzdämpfung nicht vergrössert. Stuhlgang angehalten. Urin spärlich, sehr roth, schwach sauer, spec. Gew. 1029,5, kein Eiweiss, reich an Phosphaten. Am Herzen nichts Abnormes. An den vorderen Partieen des Thorax weder durch Auscultation, noch Percussion eine Abnormität nachweisbar, hinten in beiden Spitzen, besonders rechts, abnorm hoher, gedämpfter Percussionsschall und unbestimmtes Athmen. Doch war Patient schwer zu untersuchen. Sputa sparsam, weisslich trübe, leicht flüssig, wenig schaumig. Keine Dyspnoe; Respirationsfrequenz = 16. Die Pupillen sind eng, obgleich Patient dem Lichte abgewendet liegt, die Augen fixiren gut, keine Diplopie, keine Lichtscheu. Haut trocken, kein Exanthem. Radialarterien von mittlerer Weite und Spannung, Puls ziemlich hoch. — Verodnung: *Inf. Sen. comp.*

Morgens: Temp. 39,4. Puls 68.

Abends: Temp. 40,4. Puls 72. Resp. 24.

So lag Patient die nächsten Tage in demselben subtyphösen Zustande. Trotz des Inf. Sen. comp. trat kein Durchfall ein. Am 26. Juni wurde Patient plötzlich sehr unruhig, verlässt das Bett ohne Grund und wirft sich dann vielfach in demselben herum. Gegen Abend machte er allerlei unzweckmässige Bewegungen, stöhnt und schreit laut auf, wobei er den Kopf umherwälzt und tief in die Kissen bohrt. Die Unruhe nimmt stündlich zu, so dass er endlich gefesselt werden musste. Dabei lacht und tobt er laut, singt eine und dieselbe Melodie, die er unter Wimmern immer wieder abbricht, bläst mit dem Munde, schneidet die wunderlichsten Grimmassen, wiederholt anhaltend den Consonanten r, den er mit allen möglichen anderen verbindet. Das Gesicht turgescirt sehr stark, die injicirten Augen glänzen und fixiren vorgehaltene Gegenstände nicht mehr. Die Pupillen sind weiter als am Morgen, reagiren aber gut gegen Lichtreiz. Eine Lähmungserscheinung nirgends zu constatiren. Das Abdomen flach, starke Spannung der Bauchmuskeln. Schmerzensäusserungen bei tiefem Druck auf das linke Hypochondrium. Stuhlgang angehalten. Keine Dyspnoe. Haut trocken.

Abends: Temp. 39,2. Puls 68. Resp. 16.

Eiskappe, *Inf. Senn. comp.*, Clysmata. So brachte Patient die ganze Nacht tobend zu, so dass er nach dem Delirantenzimmer verlegt werden musste.

27. Juni Morgens ist Patient ruhiger, er liegt vollständig bewusstlos mit geschlossenen Augen in passiver, zusammengesunkener Rückenlage. Ab und zu schreit er laut auf, singt und lacht, dann versinkt er aber wieder in den Sopor. Stupider, benommener Gesichtsausdruck, starker Turgor faciei, Pupillen eng, keine Lähmung. Abdomen flach, ziemlich starke Spannung der Bauchmuskeln. Urin wird unwillkürlich entleert. Haut trocken, Radiales von mittlerer Weite, geringer Spannung.

Morgens: T. 39,0° C. Pulsfr. = 64. Respirationsfr. = 16. Eiskappe. *Hirud. med. Nr. duodecim ad aur.*, *Inf. Senn. comp.* 2stündl. 1 Esslöffel.

Abends: Patient ist am Tage ruhiger gewesen und hat meist somnolent dagelegen. Er war jedenfalls besinnlicher, streckt die Zunge heraus; dieselbe ist dick gelb belegt, feucht, am Rande geröthet. Turgor faciei geringer. Manus ad genitalia.

Abends: T. 39,6° C. Puls 72. Resp. 16.

28. Juni. Ruhige Nacht; Patient fordert das Uringlas. Er blickt angeredet mit Verständniss um sich, doch ist der Gesichtsausdruck noch immer stupide. Er klagt wieder über Kopfschmerzen. Pupillen eng, starke Injection der Conjunctivae und ziemlich grosser Turgor faciei. Ein Stuhlgang.

Morgens: T. 39,6° C. P. 72. R. 22.

Abends ist Patient noch besinnlicher und ruhiger, schläft viel, antwortet bestimmt und zweckmässig. Nirgends eine Spur von Lähmung. Zwei Stühle.

Die Eisblase nur noch alle 3 Stunden, in der Zwischenzeit kalte Fomente. *Cuc. cruent.* iv, *siccae* vi *ad cervicem.*

Abends: T. 40,3° C. P. 64. Resp. 16.

29. Juni. Keine wesentliche Veränderung.

Morgens: T. 39,8° C. P. 68. Resp. 16.

Abends: 40,2° C. P. 64. Resp. 18.

30. Juni. Patient ist wesentlich stupider, giebt träge Antworten. Er ist aufgeregter, leicht reizbar, macht mehr unzweckmässige Bewegungen, lacht ohne Grund und beisst auf alle ihm vorgehaltenen Gegenstände unter stumpfsinnigem Lächeln. Stuhlgang und Urin sind unwillkürlich entleert.

Morgens: Temp. 38,8° C. Pulsfr. 64. Resp. 20.

Abends: Temp. 39,4° C. Puls 80. Resp. 24.

1. Juli Patient ist wieder ruhiger, antwortet auf vorgelegte Fragen langsam und richtig, versinkt indessen bald wieder in den soporösen Zustand.

Morgens: T. 39,0° C. Puls 76. Resp. 16.

Abends liegt Patient kauend im Bette, macht astronomische Beobachtungen an der Decke, blickt munter umher, wird aber durch Anreden gleich sehr aufgeregt. Retentio urinae.

T. 39,6° C. Puls 90. Resp. 16.

2. Juli. Der Sopor nimmt wieder zu. Patient hat sehr guten Appetit.

Rubefac. ad frontem.

Seponatur Eisblase. *Cont. Inf. Sennae.*

T. 39,4° C. Puls 94. Resp. 18.

Abends: T. 40,2° C. Puls 116. Resp. 32.

Rubefac. ad cervicem.

3. Juli. Keine Lähmung. Leichte Dyspnoë. Lippen etwas bläulich. Das Gesicht des Patienten ist bedeutend turgescirender, Gesichtsausdruck lebhafter, Patient antwortet auf einzelne Fragen, was er gestern nicht that, spricht öfters laut vor sich hin, mitunter leidlich Zusammenhängendes. Arterien stärker gespannt.

Natr. nitr. gr. v, *Pulv. herb. Dig.* gr. j. 2stündl.

T. 40,3° C. Puls 120. Resp. 40.

Abends: Patient beschäftigt sich laut redend mit seinen Pferden. Der Leib höher als gestern.

Temp. 41,2° C. Puls 148. Resp. 40.

4. Juli. Morgens 7 Uhr trat plötzlich nach einer ziemlich ruhigen Nacht und ohne sonstige bemerkenswerthe Vorläufer der Tod ein.

Section am 6. Juli.

Schädel stark gewölbt, breit, dünn. Dura geröthet, stark gespannt, die innere Fläche derselben etwas trocken und stark geröthet, namentlich sind die Venen stark angefüllt. Die Gyri sind etwas abgeflacht. An der Basis ist wenig gelbliche Flüssigkeit, dieselbe ist nicht getrübt. Auch an der Basis zeigt die Dura nichts Besonderes. Um das Chiasma ist die Pia stark verdickt, stark getrübt, grünlich gefärbt. Die Verdickung erstreckt sich auf den

Pons, in die Foss. sylvii. In letzterer sind die beiden Blätter der Pia mater stark verwachsen, und an den Enden der Foss. sylv. ist die Pia stark geröthet. Man sieht daselbst in ihr miliare Knötchen eingelagert, namentlich an den Gefässstämmen deutlich hervortretend. Diese Körnchen sind verschieden gross, durchscheinend und die grösseren sehen weisslich aus. Sie liegen stellenweise sehr dicht, prominiren aber nur zum Theil. Rechts sind sie nicht so deutlich wie links. Auch im vorderen Längsspalt ist die Pia verdickt, geröthet und von einzelnen Knötchen durchsetzt. Die Injection der Pia zeigt sich bis auf die Convexität des Gehirns ausgedehnt und ist selbst noch auf den Gyri bemerkbar. Beide Ventrikel erweitert, mit röthlicher Flüssigkeit gefüllt. Die mittleren Theile sind stark erweicht, namentlich der Balken, Fornix und die Wände des dritten Ventrikels. Das Velum choroid. und die Plexus sind stark verdickt, getrübt, und im Velum sind einzelne Knötchen wahrzunehmen. Dasselbe ist mit dem vorderen Theil des kleinen Gehirns fest verwachsen. Die Pia des letzteren ist stark verdickt und von grünlicher Farbe. Das Kleinhirn ist ziemlich derb, die Venen stark gefüllt, die Rinde dagegen blass. Die Corpor. quadrigemina sind in ihren vorderen Theilen stark erweicht, das Ependyma der Seitenventrikel ist verdickt. Am Grossgehirn ist die graue Substanz überall anämisch, namentlich in den centralen Hirnganglien. Im Uebrigen hat das Grosshirn eine gute Consistenz.

Ziemlich gute Ernährung, blasse Muskeln. Im linken Pleurasack gegen $\frac{1}{4}$ Quart Blut, vollkommen flüssig, nur geringe flockige Abscheidungen. Im Perieardialsack etwas Flüssigkeit. Das Herz ist mässig gross, sonst normal. Die linke Lunge an der Spitze adhärent. Die Pleura costalis sehr leicht zerreisslich. Die linke Lunge ist etwas klein, namentlich der untere Lappen schlaff, luftleer. Auf seinem vorderen Rande finden sich zahlreiche, kleine Hämorrhagien innerhalb der sehr trüben verdickten Pleura. Ferner Hämorrhagien an der Basis, welche zugleich narbige Contractionen besitzt.

Beim Einblasen von Luft in die unter Wasser gesetzte Lunge treten zahlreiche Luftbläschen hervor. Die Lunge ist in den hinteren oberen Theilen derb. Hier findet sich eine wallnussgrosse Höhle mit käsigem breiigen Inhalt. Ausserdem in den unteren Theilen dieses Lappens zahlreiche Heerde broncho-pneumonischer Infiltration, aus denen sich viel trübe Flüssigkeit entleert. Die erwähnte Höhle steht mit Bronchien in Verbindung. Die Wandung ist stark ulcerirt,

ferner stark trabeculär; ausserdem finden sich noch mehrere solcher Höhlen und einzelne käsige Knoten, sowie Nester kleiner Knötchen. Die Bronchialschleimhaut ist geröthet. Die rechte Lunge ist grösser, adhärent. Durch Einblasen kann man keine Luft durchtreten lassen. An der Spitze zeigen sich verdichtete Stellen mit käsigen und kreidigen Einlagerungen. Ferner finden sich im oberen Lappen noch einzelne Bronchiectasen, gefüllt mit käsigen Bröckeln. Im unteren Lappen nur einzelne blutige Infiltrationen. Ihnen entsprechen an der Oberfläche den Interstitien folgende Blutaustretungen.

In der Bauchhöhle keine Flüssigkeit. Der Colon stark aufgetrieben, die Milz nicht vergrössert.

Im Coecum, Colon ascendens etc. finden sich Defecte der Schleimhaut, welche hauptsächlich in der Quere verlaufen, deren Ränder abgelöst, deren Grund überall ein durchscheinendes, mit vielen Gefässen versehenes Bindegewebe erkennen lässt. An einzelnen Stellen ist die Schleimhaut in grösserer Ausdehnung unterminirt, so dass sie siebförmig erscheint. Weiterhin im Dickdarm finden sich noch einzelne kirschkerngrosse Heerde. Man findet deren nicht im Colon desc. und flex. sigmoidea.

Epicrise.

Die beiden vorstehenden Fälle bieten in diagnostischer und therapeutischer Beziehung ein hohes Interesse dar.

1) Wegen des ausnehmend protrahirten Verlaufes des ersten Stadii der Meningitis tuberculosa. Bei dem ersten Falle, M., welcher gleich Anfangs in markirtester Weise die Zeichen der Meningitis tuberculosa darbot, dauerte dasselbe 22 Tage. Der zweite dagegen, B., liess Anfangs gerechte Zweifel in der Diagnose zu. Am meisten glich der Zustand einem mässigen typhösen Fieber. Erst am 16. Tage der Krankheit konnte die Diagnose der Meningitis tuberculosa aus folgenden Symptomen mit Sicherheit gemacht werden:

a) Patient fing plötzlich an furibund zu deliriren. Es ist bekannt, dass furibunde Delirien im Typhus überhaupt eine Seltenheit sind und nach Ablauf der zweiten Woche dürften dieselben im Verlaufe eines Typhus wohl kaum beobachtet werden. Um so häufiger findet man sie bei der Meningitis;

b) sprachen für Meningitis und gegen Typhus die niedrige Puls- und Respirations-Frequenz bei dem hohen Stande des Fiebers;

e) zu diesen Momenten kamen noch zwei therapeutische Thatsachen, aus denen man nach dem Satze ex juvantibus et nocentibus das Vorhandensein einer Meningitis mit Wahrscheinlichkeit erschliessen konnte.

Patient hatte wegen der starken Dämpfung und der Schmerzhaftigkeit im Verlaufe des Colon descendes Infus. Sennae compos. in grossen Dosen bekommen, ohne dass er danach abführte. Louis hat aber schon den wohlbegründeten therapeutischen Satz aufgestellt, dass Purgantien beim Typhus verabreicht profuse Durchfälle zu machen pflegen. Auch äusserte die am 16. Tage der Krankheit vorgenommene lokale Blutentziehung nicht den starken Einfluss auf das Fieber und auf das Kraftmaass des Patienten, welchen sie — wenn auch vorübergehend — beim Typhus zu haben pflegt. — Trotzdem wir es danach augenscheinlich mit einer Meningitis zu thun hatten, war das Bewusstsein unseres Patienten am 17. Tage der Krankheit noch ziemlich klar, während sonst Meningitische bei so vorgerückter Zeit der Erkrankung im tiefsten Sopor zu liegen pflegen. Erst am 20. Tage tritt Sopor ein. —

2) Wegen einiger therapeutischer Thatsachen. Beide Fälle wurden entschieden antiphlogistisch behandelt, der erstere, weil er früher in Behandlung kam, energischer als der zweite. Wie das oben mitgetheilte Krankheits-Journal zeigt, trat jedes Mal nach den Blutentziehungen im ersten Stadio eine evidente Besserung und durch dieselben überhaupt eine entschiedene Verlangsamung im Verlauf der Krankheit ein. Der Kopfschmerz mindert sich, die bereits benommenen und unruhigen Patienten werden wieder stiller und besinnlicher; erst später bekommen sie mehr und mehr das Wesen und Aussehen von Blödsinnigen. Im soporösen Stadio dagegen, in welchem wegen der bestehenden Gehirn-Anämie Blutentziehungen entschieden schaden, sehen wir grosse Vesicantien auf Stirn und Nacken eine sehr günstige Wirkung auf das Sensorium der Patienten ausüben. Unter ihrem Einflusse werden die Kranken wieder lebhafter und theilnehmender, antworten auf einfache Fragen, das Gesicht bekommt wieder mehr Ausdruck und Turgor. Es fordern diese Thatsachen jedenfalls zu weiteren klinischen Versuchen auf, welche um so gerechtfertigter erscheinen, als nach den bisherigen Erfahrungen der bewährtesten Forscher die Meningitis tuberculosa bei Erwachsenen — trotz einiger entgegenstehenden Behauptungen der Franzosen — unrettbar zum Tode führt, während doch bei Kindern sichere Heilungen derselben von Goelis, Rilliet und Barthez und andern guten Beobachtern in glaubwürdiger Weise berichtet werden.

Vielleicht wären wir in dem ersteren Falle in dem Endresultate glücklicher gewesen, wenn wir anstatt Opium zu verabreichen, die eingeschlagene antiphlogistische und derivatorische Behandlung fortgesetzt hätten. — Durch die eingeschlagene antiphlogistische Behandlung wurde offenbar in beiden Fällen das Krankheitsbild und die bei exspectativer Behandlung gewöhnlich so markirt hervortretenden Stadien desselben sehr getrübt und verwischt, und diese Thatsache erklärt zur Genüge, weshalb die Franzosen, welche die Meningitis tuberculosa mit starken Blutentziehungen zu behandeln pflegen, eine präcisere Abgrenzung der Stadien derselben leugnen.†)

†) Ich bemerke nachträglich, dass auch die Leichenöffnungen in den hier mitgetheilten Fällen von Herrn Dr. v. Recklinghausen gemacht sind

LXXXVIII.

Bemerkungen über Thoracentese.†)

Prof. Traube schliesst sich in Bezug auf die eiterigen Exsudate den Bemerkungen Kussmaul's an und spricht der Operation durch den Schnitt in diesen Fällen glücklichere Resultate zu, als der durch Punction. Von England aus hat man übrigens schon früher auf den Werth einer Verbindung der Thoracentese mit der Drainage aufmerksam gemacht. — Bei fibrino-serösen Exsudaten lasse Tr. mit Anderen grosse Erstickungsgefahr oder Syncope als Indicationen für Thoracentese gelten. Indessen dürfe auch für frische Fälle, in denen keine Indicatio vitalis vorliege, der Operation ein nicht geringer Werth zugesprochen werden. Nur müsse man dabei folgende Principien festhalten: die Entzündung darf nicht auf ihrer Höhe sein, da sonst eine Wiederholung der Operation nothwendig werden könnte. Man punctire also nie vor Beendigung der dritten Woche. Der Vortragende bemerkt dabei, dass die Entzündung bei Pleuritis eine viel längere als die gewöhnlich angenommene Dauer habe, und dass man oft noch in der fünften bis sechsten Woche die Fortdauer der Entzündung durch die thermometrische Untersuchung und die stellenweise hervortretende Schmerzhaftigkeit bei intercostalem Druck constatiren könne. Ferner ist es von Wichtigkeit, nie grosse Quantitäten des Exsudats auf ein Mal zu entleeren (der Vortragende bezeichnet 1500 Cub.-Cm. als Maximum) und die Entleerung nicht jähe vorzunehmen, worauf schon Hippocrates hingewiesen; die rapide Entleerung führe die Gefahren des Lungenödems oder die Zerreissung des Lungengewebes herbei. Zur Operation

†) Protokoll der 41. Naturforscher-Versammlung (zu Frankfurt a. M.), abgedruckt aus der „Allg. Medic. Central-Zeitung“ d. d. 20. Novbr. 1867.

bedient sich Tr. eines mit einem Condom versehenen Reybard-schen Troikarts. Die Operation selbst bietet bei der Geringfügigkeit der Verwundung durchaus keine Gefahr. Wichtig ist es, nach der Operation ein antiphlogistisches Verfahren einzuleiten, da durch den wegfallenden Druck des Exsudats eine Exacerbation des entzündlichen Processes stattfinden könne; auf diesem Sachverhältniss dürfte die oft geltend gemachte Annahme beruhen, dass nach Entleerung des serösen Exsudats sich später ein eiteriges ausbilde. Was das Luft-eindringen in den Thorax betrifft, so dürfte dies schon im Beginn der Operation namentlich bei solchen Fällen zu befürchten sein, in denen die seit langer Zeit aus ihrer Gleichgewichtslage gerückten festen Theile ihre Elasticität verloren haben, und darum auf den Inhalt des Pleuraexsudates einen nur geringen oder keinen Druck ausüben. In solchen Fällen findet nach gemachtem Einstiche trotz des oft massenhaften Exsudates keine oder nur eine höchst geringe spontane Entleerung statt und erst durch Hustenstösse wird der Ausfluss befördert. Hier können daher tiefere Inspirationen gleich von vornherein einen negativen Druck innerhalb des Pleura-sackes erzeugen und so das Eindringen von Luft in denselben veranlassen. Es ist darum in allen nicht frischen Fällen immer schon von vornherein eine mit Ventil versehene Vorrichtung bei der Operation zu verwenden.†)

†) Diesen Bemerkungen sei hier nachträglich noch Folgendes hinzugefügt:

1) Ich habe seitdem Punctionen auch schon vor dem 14. Tage der Krankheit gemacht; es handelte sich um Fälle mit nicht sehr heftigen Schmerzen und mässigem Fieber; der Erfolg war nicht minder günstig.

2) Zu den antiphlogistischen Mitteln, welche am besten geeignet sind eine Exacerbation der Brustfellentzündung nach erfolgter Punction zu verhüten, rechne ich die Application eines grossen mit gestossenem Eis gefüllten Kautschuk-Beutels auf die punctirte Brusthälfte; er bleibt unter fortwährender Erneuerung seines Inhalts mehrere Tage hindurch liegen.

REGISTER.

A.

Abscessus hepatis s. Leberabscess.
Abscessus pulmonum s. Lungenabscess.
Acute Krankheiten, Verlauf des Fiebers bei II. 235. 275.
Amyloide Degeneration der Nieren. II. 373. 378.
Aneurysma Aortae, laryngoskopischer Befund bei II. 505.
Angina faucium, Fall von II. 257.
Antifebrile Mittel. II. 269. 688.
Aorten-Klappen, Insuffiscienz der II. 793.
— — Stenose der II. 831.
Aortensystem, Veränderung der Spannung des unter dem Einfluss der Digitalis I. 252. 274.
Arterientöne, in Krankheiten II. 447.
Arthritis, zur Theorie der II. 750.
Atelectase, kritisch-experimenteller Beitrag zur Lehre von der I. 99.
Athemzüge, Zahl der bei Athmungshindernissen I. 179. — Einfluss des Vagus auf die I. 184. 187.
Athmung s. Respiration.
Athmungshindernisse, Veränderungen des Inspirationstypus unter dem Einfluss von I. 138.

B.

Basedow'sche Krankheit, zur Lehre von der II. 1044.
Blutentziehungen, Wirkung bei fieberhaften Krankheiten II. 212. 269.
Brechmittel als Antifebrile II. 689.
Bronchiales Athmen, erzeugt durch Infiltration der Lungenalveolen mit tropfbarer Flüssigkeit II. 29. 228.
Bronchiectasie II. 992.
— zur Diagnose der mit verbundener Schrumpfung des linken Lungenflügels II. 438.
Bronchitis, capilläre II. 13.
— putride II. 556. 684.

C.

Calomel als Antifebrile II. 269.
Carcinom, multiples II. 845.
— des Darmes II. 860.
Cerebralthätigkeit, Einfluss einer diffusen Peritonitis auf den Stand der II. 40.
Cheyne-Stokes'sches Respirations-Phänomen II. 882.
Cholämische Anfälle II. 815.
Circulationsapparat dyspnoëtische Erscheinungen am I. 321.
— Erscheinungen am, bei gesteigertem Lungengaswechsel I. 329.
— Erscheinungen am, bei Einblasungen von Wasserstoff, Sauerstoff, Kohlensäure, Stickstoff I. 332. 341.
— Wirkung des Kohlenoxydgases auf den I. 392.
— vgl. ferner Herz.
Consonirendes Phänomen bei Lungen-Infiltration II. 228.
Curare s. Worara.
Cyankalium, Wirkung auf die Nervencentra I. 391.
Cystosarcom des Gehirns II. 1082.

D.

Darm, krebsige Striktur des II. 860.
Digitalis, Versuche über die Wirkung der I. 199.

Digitalis, Versuche ohne Durchschneidung des Vagus I. 196.
— Versuche mit Durchschneidung des Vagus I. 210. 218.
— Wirkung auf die Puls- und Respirationsfrequenz I. 196 ff. 252 ff. 274. II. 97.
— Wirkung auf das regulatorische Nervensystem I. 196 ff. 274.
— Wirkung auf die Spannung des Aortensystems I. 252.
— Verschiedenheit grosser und kleiner Dosen in Betreff der Wirkung I. 264 ff.
— Wirkung vom Magen aus I. 272.
— Verschiedenheit je nach allmäliger oder plötzlicher Einwirkung I. 273.
— Wirkung bei Herzkrankheiten und bei Pneumonie I. 275. II. 97. 907.
— Zur Theorie der — Wirkung I. 276. II. 907.
— Ueber die Wirkungen der, insbesondere über den Einfluss derselben auf die Körpertemperatur in fieberhaften Krankheiten II. 97. 269. 907.
Diphtheritis des Larynx mit consecutivem Oedema pulmonum II. 657.
Dyspnoë, Beitrag zur Lehre von den Erscheinungen der I. 135.
— Antheil der Kohlensäure auf Hervorrufung der I. 288.
— Zur Theorie der II. 1034.
— vgl. Erstickungserscheinungen.
Dyspnoëtische Erscheinungen am Circulations-Apparat I. 321.

E.

Embolie, Gehirnerweichung bewirkend II. 281.
Emphysem II. 980.
Empyema necessitatis II. 628.
Epilepsie, durch Cystosarkom des Gehirns bedingt II. 1082.
Erstickungserscheinungen, Beitrag zur Lehre von den I. 135.
— Wesen und Ursache der am Respirationsapparat I. 452.
Erysipelas faciei, ein Fall von, Fieberverlauf II. 259. 260.

F.

Febris hectica, Typus der II. 213.
Fieberhafte Krankheiten, Einfluss der Digitalis auf die Körpertemperatur in II. 97.
— Krisen und kritische Tage bei II. 235.
— Verlauf des Fiebers II. 275.
Fieber, Wesen des II. 235.
— Mittel gegen das II. 269. 689.
— Verlauf des, in acuten Krankheiten II. 235. 275.
— Typen des II. 279.
— Zur Theorie des II. 286.
— Neue Beiträge zur Lehre vom II. 624. 637. 679.
— bei subacut verlaufender Pyämie II. 962.
Fremitus II. 854.

G.

Gallensaure Salze, Einfluss der auf die Herzthätigkeit I. 366.
Gangraena pulmonum, zur Diagnose, Prognose und Behandlung der II. 451.
Gehirn, grosses, Einfluss auf die Respiration I. 171.
— Cystosarcom des II. 1082.
— Sarcom des II. 1086. 1091.
Gehirnerweichung, durch Embolie bewirkt II. 281.
Gehirn-Hämorrhagie II. 904.
Gehirn-Krankheiten, zur Pathologie der II. 1048.
Glottis, Wirkung der Vagus-Durchschneidung auf die I. 25.

H.

Halbbad, Wirkung des abgeschreckten auf einen Fall von Pleuropneumonie II. 93.
Halbmondförmiger Raum II. 854.
Halsvenen, systolische und präsystolische Pulsation der II. 733.
Harngährung, zur Lehre von der alkalischen II. 664.
Heilmittel zur Verminderung des Fiebers II. 269. 689.
Herz, zur Lehre von der Verwachsung des, mit dem Herzbeutel II. 363.
— Einfluss des Lungengaswechsels auf das den Einfluss der Vagi entzogene I. 310.
— Antheil des regulatorischen Herznervensystems an der Arbeit des I. 380.
— vgl. ferner Circulationsapparat.
Herzbeutel s. Pericardium.
Herz-Hypertrophie II. 924. 955. 976.
Herzkrankheiten, Wirkung der Digitalis bei I. 275.
Herzkrankheiten, Zusammenhang mit Nierenkrankheiten II. 290. 421.
— Verhältniss der käsigen Pneumonie zu II. 748.

Herznervensystem, zur Pathologie des regulatorischen I. 359.
— Antheil des regulatorischen an der Arbeit des Herzens I. 380.
— vergl. Nervencentra.
Herzthätigkeit, Wirkung der Digitalis auf die I. 190ff. 274. 276.
— Einfluss des Worara auf die I. 295.
— Einfluss des Nicotins auf die I. 302.
— Einfluss der gallensauren Salze auf die I. 366.
— Einwirkung des Kali nitricum auf die I. 383.
Herztöne, in Krankheiten II. 447.
Hirn s. Gehirn.
Hypertrophie der linken Herzkammer II. 929. 955. 976.

I.

Ileotyphus II. 1. 13. 29. 40. 47. 497.
— Wirkung d. Blutentziehungen b. II. 209.
— Fieberverlauf bei II. 262.
— zur Behandlung des II. 269.
— Larynx-Affectionen beim II. 674.
Ileus, Beitrag zur Lehre vom II. 354.
Injection, zweckmässigste Art der, solcher Stoffe, deren Wirkungsweise mittelst des Kymographion geprüft werden soll I. 250.
Inspirationstypus, natürlicher des Kaninchens I. 136.
— Veränderungen des, unter dem Einfluss von Athmungshindernissen I. 138.
— nach Entfernung des grossen Gehirns I. 174.
— Einfluss des Vagus auf den I. 179. 183. 184. 187.
Insufficienz der Aortenklappen II. 793.
Intercostalmuskeln, Verhalten der, bei der In- und Exspiration I. 142. 151. 156.

K.

Kali nitricum, Einfluss des, auf die Herzthätigkeit I. 383.
Kalte Einwicklungen, Wirkung der auf einen Fall von Pleuropneumonie II 93.
Kohle, Eindringen feiner — Theilchen in das Innere des Respirationsapparats II. 511. 765.
Kohlenoxydgas, Wirkung auf den Circulations- und Respirationsapparat I. 392.
Kohlensäure, Wirkung der Einblasung von auf die Respiration I. 282. 341. 350. 356.
— Antheil der bei Dyspnoë I 288.
— Antheil der auf Hervorrufung der In- und Exspiration I. 288.
Kohlensäure, Wirkung der Einblasungen von auf den Circulationsapparat I. 332. 341.
— Wirkung der zur Hervorrufung periodischer Thätigkeitsäusserungen der Nervencentra I. 387.
Kolik II. 1031.
Kothbrechen, Fall von Durchbohrung des Wurmfortsatzes mit II. 354.
Krisen II. 235. 275.
Krisis incompleta II. 258.
Kritische Ausscheidungen II. 255.
Kritische Tage II. 245. 275. 680.
Kymographion, ein verbessertes I. 235.
Kymographische Versuche, nothwendige Vorbereitungen zum Gelingen I. 243.
— Zweckmässigste Art der Injection von Stoffen zum Behuf I. 250.

L.

Laryngoskopischer Befund bei Aneurysma Aortae II. 505.
Larynx-Affectionen beim Ileotyphus II. 674.
Leber-Abscess mit Metastasen in den Lungen II. 934.
— nach Pylephlebitis II. 940.
Leber-Atrophie. acute II. 815.
Lebertbran bei amyloider Nephritis II. 419.
Lunge, über das Eindringen feiner Kohlentheilchen in die II. 511. 765.
Lunge, graue Hepatisation der II. 854.
Lungen-Abscess, Fälle von II. 466. 539. 628.
— zur Lehre vom II. 895.
— metastatische II. 934.
Lungenbrand s. Gangraena pulmonum.
Lungenentzündung s. Pneumonie und Pleuropneumonie.
Lungengaswechsel, Versuche über den Einfluss des auf das den Einfluss der Nn. vagi entzogene Herz I. 310. 341.
Lungen Infiltration, bronchiales Athmen bei II. 29. 228.
— consonirende Phänomene bei II. 228.
Lungenödem II. 948.
— in Folge von Diphtheritis laryngis II. 657.
Lungenparenchym, Ursache und Beschaffenheit der Veränderungen des nach Durchschneidung des Vagus I. 1. 113. 132.
Lungenschrumpfung, zur Diagnose der mit Bronchiectasie verbundenen II. 438.
Lysis fieberhafter Krankheiten II. 258. 279.

M.

Magen-Erweiterung II. 988.
Magengeschwür, Bemerkungen zur Lehre vom II. 538.
Medulla oblongata, Einfluss der auf die Respiration I. 179.
Meningitis II. 1048 ff. S. auch Peripachymeningitis.
Meningitis tuberculosa II. 717. 1048 ff.
Mercurius vivus, zum Verständniss der Wirkung des bei Ileus II. 354.
Metastatische Abscesse in der Lunge II. 934.

N.

Nephritis acuta, Anwendung der Digitalis II. 149.
Nephritis amyloidea II. 373. 378.
— interstitialis II. 723. 743.
— vgl. Nierenkrankheiten und Nierenschrumpfung.
Nerven-Centra, zur Physiologie der vitalen I. 321. 341. 350. 356. 359.
— periodische Thätigkeits-Aeusserungen der vasomotorischen und regulatorischen I. 387.
Nervus vagus s. vagus.
Nicotin, Versuche über den Einfluss des auf die Herzthätigkeit I. 302. 359.
Nieren, Speckentertung der II. 373. 378.
Nierenkrankheitan, Zusammenhang mit Herzkrankheiten II. 290. 421.
— Hypothese über den Zusammenhang der urämischen Erscheinungen mit den II. 551.
— zur Pathologie der II. 966.
— zur Lehre von den II. 951. 1026.
Nierenschrumpfung II. 733. 924. 955. 976.

O.

Oesophagus, Communication zwischen Trachea und II. 756.

P.

Peliosis rheumatica II. 760.
Percussion, zur Lehre von der II. 845.
Pericarditis, Wirkung der Digitalis bei II. 125. 177.
— Fall von II. 458.
Pericardium, Verwachsung des mit dem Herzen II. 363.
Pericardium, fibrino-seröses Exsudat im II. 854.
Periodische Thätigkeits-Aeusserungen des vasomotorischen und Hemmungs-Nervensystems I. 387.
Peripachymeningitis II. 1039.
Peritonitis, Einfluss einer diffusen auf den Stand der Cerebralthätigkeit II. 40.
— durch Proforation II. 776.
— in Folge von krebsiger Strictur des Darms II. 860.
Perforation des Proc. vermiformis mit nachfolgender Pylephlebitis II. 940.
Pleuritis, Wirkung der Digitalis bei II. 125.
— vergl. noch Pleuro-Pneumonie.
Pleuropneumonie, Wirkung des abgeschreckten Halbbades und der kalten Einwicklungen bei II. 93.
— Wirkung der Digitalis bei II. 98. 107. 116. 149.
— Wirkung der Blutentziehungen II. 212.
— Verlauf des Fiebers bei, Krisen und kritische Tage II. 235.
— zur Behandlung II. 269.
Pneumonie, kritisch-experimenteller Beitrag zur Lehre von der I. 1. 99. 132.
— Wirkung der Digitalis bei I. 275. II. 907.
— Bedingungen der abnormen Respirationsfrequenz bei croupöser II. 53.
— Wirkung des abgeschreckten Halbbades und der kalten Einwicklungen II. 93.
— Lungen-Abscess im Verlauf einer acuten II. 530.
— Graue Sputa bei II. 699.
— Verhältniss der käsigen zu Herzkrankheiten II. 748.
— käsige mit rasch tödtlichem Ausgang II. 807.
— zur Antiologie der II. 897.
— ein Fall von Pn. dextra superior II. 948.
— ein Fall von chronischer mit eigenthümlichen Sputis II. 9. 115.
— vgl. noch Pleuropneumonie.
Pneumothorax II. 900.
— zur Lehre vom II. 1034.
— traumaticus II. 351.
Polyarthritis rheumatica s. Rheumatismus articulorum acut.
Processus vermiformis, Fall von Durchbohrung des mit Kothbrechen II. 354.
Puls in fieberhaften Krankheiten II. 235.
Pulsfrequenz in der Reconvalescenz des Ileotyphus II. 47.
— abnorme Verminderung der II. 254.
— beim Fieber II. 273.

Pyämie, Fieber bei subacut verlaufender II. 962.
Pylephlebitis II. 867.
— nach Perforation des Proc. vermiformis II. 940.

R.

Regulatorisches Herznervensystem, zur Physiologie des I 321. 359.
— Antheil des an der Arbeit des Herzens I. 380.
— Periodische Thätigkeits-Aeusserungen des I. 387.
Respiration, Einfluss des Vagus auf die I. 179. 183 184. 187.
— zur Physiologie der I. 282. 341.
— künstliche I. 282. 310.
— Wirkung der Einblasungen von Wasserstoff und Kohlensäure auf die I. 282.
— Einfluss der Kohlensäure und des Sauerstoffs auf die I. 288.
Respirationsapparat, Wirkung des Kohlenoxydgases auf den I. 392.
— Wesen und Ursache der Erstickungs-Erscheinungen am I. 452.
— über das Eindringen feiner Kohlentheilchen in den II. 511. 765.
Respirations-Frequenz, abnorme II. 53.
Respirations-Phänomen, das Cheyne-Stokes'sche II. 882.
Retinitis apoplectica II 985.
Rheumatismus articulorum acutus, Anwendung der Digitalis II 135. 143. 164. 173. 177. 193.
— Fall von II. 458.
— gonorrhoicus II. 760.
— Aehnliches Verhalten bei Peliosis rheumatica II. 760.
Rückenmarkskrankheit, fünf Fälle von II. 994.

S.

Sarcom des Gehirns II. 1086. 1091.
Sauerstoff, Anfheil des auf die Hervorrufung der In- und Exspiration I. 288. 341. 350. 356.
— Wirkung von Einblasungen des auf den Circulationsapparat I. 232.
Scaleni, Verhalten der bei Athmungs-Hindernissen I. 138.
— bei tiefen Inspirationen I. 146.
Sphygmographisches II. 983.
Sputa, grüne II. 699.
— zur Lehre von den II. 902.
— eigenthümliche bei Pneumonie II. 915.
Stenose des Orificium aortae II. 831.
Stickstoff, Wirkung von Einblasungen des auf den Circulationsapparat I. 332.
Strictur, krebsige des Darms II. 860.
Systolisches Herzgeräusch, zur Lehre von den Ursachen des II. 1044.
Systolische Pulsation der Halsvenen II. 733.

T.

Temperatur, Einfluss der Digitalis auf die in fieberhaften Krankheiten II. 97.
— Einfluss der Blutentziehungen auf die in fieberhaften Krankheiten II. 212.
— Einfluss der Brechmittel auf die II. 689.
— Einfluss anderer Mittel II. 269.
Temperatur-Erhöhung als Ursache vermehrter Respirationsfrequenz II. 72.
— als Wesen des Fiebers II. 235.
Temperatur-Messungen bei Kranken II. 97. 205.
Thoracentese, Bemerkungen über II. 1122.
Trachea, Communication zwischen Oesophagus und II. 756.
Trichiniasis II. 669.
Tricuspidalklappe, Insufficienz der II. 733.
Tuberculöse Pneumonie, Verhältniss zu Herzkrankheiten II. 748.
— — acute, mit rasch tödtlichem Ausgang II. 807.
Typhus s. Ileotyphus.

U.

Urämie, zur Lehre von der II. 904.
Urämische Erscheinungen, Hypothese über den Zusammenhang der mit der Nierenerkrankung II. 551.
Urämischer Anfall II. 723.

V.

Vagus, Ursachen und Beschaffenheit der Veränderungen d. Lungenparenchyms nach Durchschneidung des I. 1. 113. 132.
— Wirkung der Durchschneidung des auf die Glottis I. 25.
— Einfluss des auf die Respiration I. 179. 183. 184. 187.
— zur Physiologie des I. 184. 187.
— Durchschneidung des bei den Digitalisversuchen I. 210. 218.
— Verhalten des bei den Versuchen mit Worara I. 295.
— Verhalten des bei den Versuchen mit Nikotin I. 302.

Vagus, Versuche über den Einfluss des Lungengaswechsels auf das dem Einfluss des entzogene Herz I. 310.
Vasomotorisches Nervencentrum, über periodische Thätigkeits-Aeusserungen des I. 387.
Venen, systolische und präsystolische Pulsation der Hals- II. 733.
Versuchsmethode, kymographische I. 235. 250. 256. 341.

W.

Wasserstoff, Wirkung der Einblasung von auf die Respiration I. 282. 341. 356.
Worara, Versuche über den Einfluss des auf die Herzthätigkeit I. 295.

Z.

Zwerchfell, Stand des beim natürlichen Inspirationstypus I. 136
— Verhalten des bei Athmungshindernissen beim Kaninchen I. 138.
— bei ungewöhnlich tiefer Inspiration I. 146
— Wirkung des auf den unteren Theil des Brustkorbes I. 150.
— Verhalten des nach Durchschneidung und nach Galvanisation des Vagus I. 184. 187

Druck von G. Bernstein in Berlin.